

HSV ensefaliti sonrası Kluver Bucy Sendromunun eşlik ettiği amnestik bozukluk: Bir olgu sunumu

Amnestic disorder associated with Kluver Bucy Syndrome after HSV encephalitis: A case report

Neslihan Kara¹, Enes Sarıgedik², Ahmet Ataoğlu³

¹Uzm. Dr., Düzce Atatürk Devlet Hastanesi, Ruh Sağlığı ve Hastalıkları Anabilim Dalı, Düzce, Türkiye, <https://orcid.org/0000-0002-2901-8007>

²Dr. Ogr. Üyesi., Sakarya Üniversitesi Eğitim Araştırma Hastanesi, Çocuk ve Ergen Ruh Sağlığı ve Hastalıkları AD, Sakarya, Türkiye, <https://orcid.org/0000-0002-9294-1152>

³Prof. Dr., Düzce Üniversitesi, Ruh Sağlığı ve Hastalıkları Anabilim Dalı, Düzce, Türkiye, <https://orcid.org/0000-0002-6185-1613>

ÖZET

Ensefalit beyin parankimi enfeksiyonu olup, herpesvirüsler, enterovirüsler ve paramiksovirusler viral ensefalit nedenleri arasındadır. Herpes Simpleks Virüs en sık ensefalit nedenlerinden birisidir. Genellikle yaşlı ve bağışıklığı baskılanmış kişilerde ortaya çıkmaktadır. Herpes Simpleks Virüs akut evrede hızlı başlangıç gösterir ve ciddi seyirlidir. Sıklıkla güçsüzlük, duyu anormallikleri, afazi, görme alanı kayıpları gibi ensefalit bulgusu vermektedir. Herpes Simpleks Virüs ensefalitinde, etkilenen beyin bölgeleri, nörolojik hasar şiddeti ve bilişsel bozulmalar açısından farklılık görülmeyle birlikte enflamatuar ve nekrotik alanların tutulumuna göre davranışsal, duygusal, kişilik ve bellek bozukluklarına yol açmaktadır. Klinik belirtiler, görüntüleme yöntemleri ve Beyin Omirilik Sıvısı bulguları ile şüphe duyulması halinde asiklovir tedavisine başlanmalı, nöbet varsa kontrol altına alınmalıdır. Amnestik bozukluklar yeni bilgi öğrenmede şiddetli bozulma ile daha önce öğrenilen bilgilerin hatırlanmasında bozulma ile giden, anlık belleğin korunduğu bir sendromdur. Amnestik bozukluk nedenleri arasında Herpes Simpleks Virüs ensefaliti bulunmaktadır. Kluver Bucy Sendromu bilateral temporal lob hasarında görülen, görsel agnozi, hiperseksüalite, emosyonel davranış değişiklikleri, placidite, hiperoralite ve hipermetamorföz ile karakterize nadir görülen bir sendromdur. Bu vaka ile nadir görülen bir durum olan Herpes Simpleks Virüs ensefaliti sonrası gelişen Kluver Bucy Sendromunun eşlik ettiği Amnestik Bozukluk gelişen elli iki yaşında kadın cinsiyetteki olgu sunulmuştur.

Keywords: ensefalit, Amnestik Bozukluk, Kluver Bucy Sendromu

SUMMARY

Encephalitis is an infection of the brain parenchyma and herpesviruses, enteroviruses and paramyxoviruses are among the causes of viral encephalitis. Herpes Simplex Virus is one of the most common causes of encephalitis. It usually occurs in elderly and immunocompromised individuals. Herpes Simplex Virus shows rapid onset in the acute phase and has a severe course. It often giving signs of encephalitis such as weakness, sensory abnormalities, aphasia and visual field loss. Herpes Simplex Virus encephalitis causes behavioral, emotional, personality and memory disorders depending on the involvement of inflammatory and necrotic areas, although there are differences in the affected brain regions, the severity of neurological damage and cognitive impairments. In case of suspicion by clinical signs, imaging and cerebrospinal fluid findings, acyclovir treatment should be started and if seizures are present, they should be controlled. Amnestic disorders are a syndrome in which instant memory is preserved, with severe impairment in learning new information and impaired recall of previously learned information. Herpes Simplex Virus encephalitis is among the causes of amnestic disorder. Kluver Bucy Syndrome is a rare syndrome seen in bilateral temporal lobe damage and characterized by visual agnosia, hypersexuality, emotional behavior changes, placidity, hyperorality and hypermetamorphosis. In this case, a 52-year-old female patient who developed Amnestic Disorder accompanied by Kluver Bucy Syndrome after Herpes Simplex Virus encephalitis, which is a rare condition, is presented.

Anahtar Kelimeler: encephalitis, Amnestic Disorder, Kluver Bucy Syndrome

(*Klinik Psikiyatri Dergisi* 2022;25:420-425)

DOI:10.5505/kpd.2022.59244

GİRİŞ

Ensefalit beyin parakiminin enfeksiyonu olup, herpesvirüsler, enterovirüsler ve paramiksovirüsler viral ensefalit nedenleri arasındadır (1). Ensefalitin en sık sebeplerinden birisi de Herpes Simpleks Virüs (HSV)'tür. HSV ensefaliti genellikle yaşlı ve bağışıklığı baskılanmış kişilerde ortaya çıkar ve ağır seyirlidir. HSV ensefaliti tanısında BOS inceleme, kranial görüntülemeye ek olarak klinik belirtiler, serolojik testler ve EEG parametreleri önemlidir (2). HSV ensefaliti akut evrede hızlı başlangıç gösterir ve ciddi seyirlidir. Sıklıkla güçsüzlük, duyu anormallikleri, afazi, görme alanı kayıpları gibi ensefalit bulgusu verirken, nörodavranışsal belirtilerin daha az görüldüğü belirtilmektedir (3-4). Ensefalit nedenleri arasında özellikle HSV ensefalitinin psikolojik semptomlar ile daha ilişkili olduğu görülmektedir (5). HSV ensefalitinde, etkilenen beyin bölgeleri, nörolojik hasar şiddeti ve bilişsel bozulmalar açısından farklılık görülmekle birlikte enflamatuar ve nekrotik alanların tutulumuna göre davranışsal, duygusal, kişilik ve bellek bozukluklarına yol açtığı bilinmektedir (6-8). Klinik belirtiler, görüntüleme yöntemleri ve BOS bulguları ile HSV ensefalitinden şüphe duyulduğu anda asiklovir tedavisine başlanmalıdır(1). Nöbet varsa kontrol altına alınmalıdır ve serebral ödem varlığında ise kortikosteroidler ve mannitol kullanılabilir (9). HSV ensefaliti temporal lob hasarı yapması nedeniyle amnestik bozukluk nedenleri arasındadır (10). Kluver Bucy Sendromu (KBS) bilateral temporal lob hasarında görülen, görsel agnozi, hiperseksüalite, emosyonel davranış değişiklikleri, plasidite, hiperoralite ve hipermetamorfos ile karakterize nadir görülen bir sendromdur (11). Bu vaka sunumu ile nadir görülen bir durum olan HSV ensefaliti sonrası KBS'nun eşlik ettiği amnestik bozukluk gelişen elli iki yaşında kadın cinsiyetteki olgu sunularak alana katkı verilmesi amaçlanmaktadır.

OLGU SUNUMU

52 yaşında, evli, 2 çocuđu olan kadın hasta, okuma yazması var, geçmişte bilinen psikiyatrik takip ve tedavi öyküsü yok. 2 hafta önce başlayan bilinç bulanıklığı, ateş, nöbet geçirme şikayetleri ile acil servise başvuran hastanın kranial MR

incelemesinde temporal lob tutulumu olması nedeniyle meningoensefalit ön tanısı ile enfeksiyon hastalıkları servisine yatırılıp yapılmış. Asiklovir 3x250 mg ve Meropenem 3x2 gr verilmiş. Takiplerinde tekrarlanan kranial MR görüntülemesinde lezyonlarda ilerleme olduğu görülmüş ve paraneoplastik limbik ensefalit?, glial tümör? şeklinde raporlanmış. Ayrırcı tanı açısından otoimmün markerler, tümör markerları, batın ve toraks BT istenmiş. Primer tümör lehine bulgu saptanmayan, kültürlerinde üreme olmayan, markerlarında patoloji saptanmayan hastanın takiplerinde ateşi olmaması üzerine asiklovir tedavisi 15 güne tamamlanarak kesilmiş. Tedavinin kesilmesinden 3 gün sonra 38 dereceyi bulan ateşi nedeniyle ileri merkeze sevk edilmiş. Fizik muayenesinde ensede fleksiyon kısıtlılığı saptanmış. Rutin kan tetkiklerinde patoloji saptanmamış. PPD negatif olarak saptanmış. PA AC grafisinde patoloji saptanmamış. Yapılan BOS incelemesinde 41 eritrosit, 16 lökosit görülmüş, BOS protein 98, glukoz 54 (eş zamanlı Kan şekeri 102) olarak gelmiş. BOS kültüründe üreme olmamış ve BOS viral PCR paneli negatif gelmiş. EEG raporunda tüm tetkik süresince tüm hemisfer bölgelerinde yaklaşık 6-7 Hz teta frekansında yavaş dalga aktivitesi izlenmiş. Kranial MR incelemesi 'bilateral temporal bölgede insuler korteksi tutan ve frontal bölgeye uzanan ayrıca kaudat ve lentiform nükleusu da tutan, sol oksipitale uzanan azalmış T1, artmış T2 sinyali izlendi. Ayrıca alanlarda kontrast tutulumu mevcuttur. Silik difüzyon kısıtlılığı izlendi, Ön planda HSV ensefaliti ile uyumludur' şeklinde raporlanmış. HSV ensefaliti tanısı konularak 3x750 mg asiklovir tedavisi başlanmıştır. Nöroloji tarafından değerlendirilen hastaya levatirasetam 2x500 mg ve asetilsalisilik asit 1x100 mg başlanmıştır. 1 ay yatarak tedavi gören ve tedavi sonrası genel durumu iyi, vital bulguları stabil olan hasta taburcu edilmiştir. Taburculuktan yaklaşık 6 ay sonra başlayan anlamsız konuşma ve tekrarlayan nöbetleri olan hasta nöroloji servisine yatırılmış. HSV ensefaliti ve nöbet geçirme öyküsü olan hastaya asiklovir 3x750 mg ve levatirasetam 1500 mg 2x1 başlanmıştır. Asiklovir 11. günden sonra 3x800 mg'a çıkılarak 21 güne tamamlanmıştır. Yatışı sırasında anlamsız konuşma, kişilik değişiklikleri ve dezorganize davranışları nedeniyle psikiyatrye konsülte edilmiştir. Geçmişte psikiyatrik takip ve tedavi öyküsünün olmaması, şikayetlerinin tekrarlayan

nöbetlerden sonra başlaması ve kranial görünümde patoloji saptanması nedeniyle organik psikotik bozukluk ön tanısı ile olanzapin 5 mg başlanmıştır.

Taburculuk sonrası tarafımıza yakınları tarafından getirilen hastanın HSV ensefaliti sonrası başlayan ancak nöbet geçirdikten sonra artan yakınlarını tanımama, eşine abi diye hitap etme, insanların kendisi hakkında konuştuğu, kendisini istemediği düşünceleri, yemek alışkanlıklarında değişiklik, insanları uygunsuz öpme davranışları ve birkaç gündür olan uykusuzluk şikayetleri varmış. Hastanın poliklinik takibi sırasında verilen tedaviyi kullanmaması, uygunsuz davranışları ve işlevselliğinin azalmış olması nedeniyle yakın takip ve tedavi amacıyla yatışı yapılmıştır.

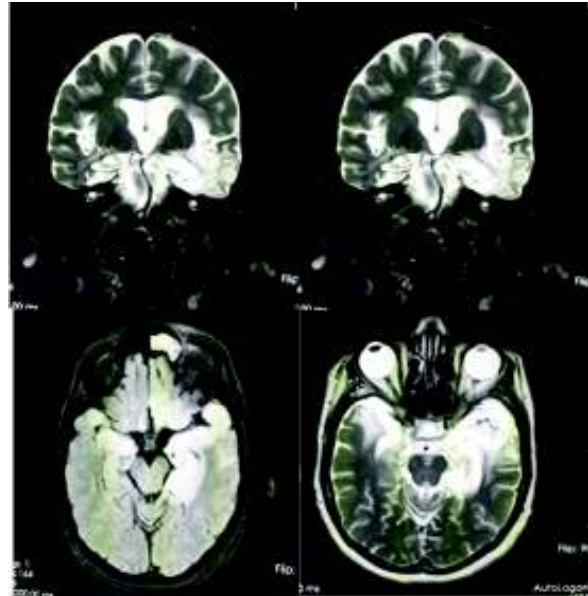
Ruhsal durum muayenesinde genel görünüm yaşıyla uyumlu ancak kontrolsüz davranışları mevcuttu. Bilinç açık, yer-zaman-kişi oryantasyonu bozuk ve kooperasyon kısıtlıydı. Duygudurum huzursuz-irritabl ve duygulanımda anlamsız gülmeler vardı ve labildi. Düşünce içeriğinde insanların kendisi hakkında kötü konuştuğu ve istenmediği şeklinde perseküsyon hezeyanları vardı, çağrışımlarda gevşeme mevcuttu. Zayıf uzun boylu esmer bir kadın görme ve kendisinin evden kovulduğuna dair sesler duyma şeklinde işitsel ve görsel halüsinasyonları vardı. Sorulan sorulara kısa yanıtlar veriyordu ve çoğu yanıtın sonra 'yıkılmadım ayaktaım' şeklinde perseverasyonu vardı. Uyku düzensiz, iştah artmıştı. İnsanları uygunsuz öpme, fazla ve uygunsuz yeme şeklinde hiperoralitesi vardı. Dikkat-konsantrasyon azalmış, disrakitibilitesi vardı. Bellek muayenesinde anlık bellek normal saptanırken, epizodik ve semantik bellekte bozulma, retrograd ve anterograd amnezisi mevcuttu. Hasta anne, baba ve kardeşlerinin isimlerini söylerken eşi ve çocuklarının ismini söyleyemedi. Aynı sorulara farklı yanıtlar verme şeklinde konfobulasyonu vardı. Nesne ve renk isimlendirmesi bozulmuştu, kişileri tanıyamama şeklinde vizüel agnozisi vardı. Soyut düşüncesi ve içgörüsü yoktu. Yargılaması bozulmuştu. Minimal test 10/30, kısa akıl muayenesi toplam puan 7, stroop testine yeterli kooperasyon sağlanamadı.

Yaklaşık yıl önce tüm işlerini kendisi yapabilen hasta HSV ensefaliti sonrası günlük işlerinde ve özbakımında eşinin yardımına ihtiyaç duyuyordu. Ara ara üşüdüğünü söyleyen hastanın vücut ısısı normal düzeyde idi.

Özgeçmişinde sigara kullanımı olan hasta HSV ensefaliti sonrası kendiliğinden sigara içmemeye başlamıştı. Soygeçmişinde özellik saptanmadı. Laboratuvar bulguları; rutin biyokimya, hemogram, tiroid fonksiyon testleri, B12 ve folik asit değerleri normal sınırlarda saptandı.

Kranial MR incelemesinde; HSV ensefaliti tanısından yaklaşık 1 yıl sonra tekrarlanan kranial MR incelemesinde Bilateral frontal horn çevresinde daha belirgin olmak üzere bilateral frontal lobda, solda belirgin bilateral temporal lob anteriorunda, solda belirgin her iki insuler kortexte geçirilmiş hadiseye sekonder ensefalomalazik alanlar, jeografik sınırlı gliotik alanlar gözlenmiştir. Bilateral frontoparietal lob beyaz cevherde dağınık yerleşimli multiple fokal gliotik odaklar gözlenmiştir. Sol lateral ventikül oksipital horn komşuluğundaki periventriküler beyaz cevherde geçirilmiş hadiseye sekonder fokal kronik değişiklikler sürece eşlik etmektedir. Solda daha belirgin bilateral hipokampus volüm azalmış ve atrofik görünümündedir. Kranial MR incelemesi Şekil 1'de verilmiştir.

Şekil 1. Olgunun Kranial MRG Kesitleri



EEG incelemesinde; alfa ve beta ritimlerinden oluşmuş normal olarak değerlendirilmiştir.

Levatirasetam ve asetilsalisilik asit kullanan hastanın tedavisine aripiprazol 15 mg/gün, lorazepam 1 mg/gün eklendi. Lorazepam agresyon artışı nedeniyle yatışının ilk dönemlerinde verilmiş olup takiplerinde lüzum halindeye geçilmiştir. Yaklaşık 1 ay serviste yatarak takip edilen ve tedavi uyumu artan hasta ayaktan takibe alınmıştır.

Hastanın poliklinik takipleri sırasında yaklaşık 3 ay sonra davranış problemleri, uyku sorunları, huzursuz duygudurumu ve labil duygulanımında kısmi düzelme gözlemlendi. Hezeyanlarında gerileme oldu, persevere konuşmalarında azalma görüldü ve sorulan sorulara daha amaca uygun yanıtlar alınmaya başlandı. Ancak retrograd ve anterograd amnezisi ve konfobulasyonun devam ettiği görüldü. Hastanın yaklaşık 2 yıl poliklinik kontrollerinde aripiprazol dozu azaltılarak 5 mg'a düşülmesine rağmen psikotik belirtilerde artış gözlenmemiş ancak günlük ihtiyaçlarını tek başına yürütemediği, yakınlarını tanımadığı, özbakım ihtiyaçlarında yardıma ihtiyaç duyduğu gözlenmiştir.

TARTIŞMA

Amnestik bozukluklar yeni bilgi öğrenmede şiddetli bozulma (anterograd amnezi) ile erken anıların görece korunduğu daha önce öğrenilen bilgilerin hatırlanmasında bozulma (retrograd amnezi) ile giden, algı ve anlık belleğin korunduğu bir sendromdur. DSM-5'te diğer tıbbi durumlara bağlı nörobilişsel bozukluklar olarak tanımlanmaktadır (12). Amnestik bozuklukların nedenleri arasında tiamin eksikliği, hipoglisemi, nöbetler, serebral tümörler, özellikle talamus ve temporal lob tutulumu olan serebrovasküler hastalıklar, HSV ensefaliti ve hipoksi sayılmaktadır. Etiyolojik nedene bağlı farklı klinik tablo ortaya çıkmaktadır. Amnestik bozukluklarda diğer bilişsel işlevlerin iyi korunduğu bilinmekte ancak serebral hipoksi veya HSV ensefaliti gibi daha yaygın tutulum olan patolojilerde diğer bilişsel işlevlerde de bozulma görülmektedir. (13,14)

Beynin amneziyle ilişkili 2 ana bölgesi temporal lob

ve diensefalondur. Frontal lobların dikkat ve yürütücü işlevlere sekonder olarak bellek süreçlerini etkileyebileceği gibi özellikle sol frontal bölgenin epizodik belleğin kodlanmasında, sağ frontal bölgenin epizodik belleğin geri çağırılmasında önemli rol aldığı da bilinmektedir (15-17). Hem yakın hem uzak otobiyografik anıların geri çağırılmasında medial temporal lobların özellikle hipokampusün önemli olduğu saptanmıştır (18). Frontal lob tutulumunun eklendiği durumlarda dikkatin sürdürülmesinde güçlük olduğu, düşünce içeriğinin basitleştiği ve perseveratif konuşmalar olduğu görülmektedir (19). Hastamızda da temporal ve frontal loblarında etkilenmiş olduğu yaygın serebral tutulum mevcuttur. Anne, baba ve kardeş isimleri gibi çocukluk dönemine ait yaşantılarını doğru bildiği ve anlatabildiği ancak evlilik ve sonrasına ilişkin kişi ve olayları hatırlayamadığı konfobule cevaplarının olduğu görülmüştür. Hastanın yaklaşık 20'li yaşlarına kadar retrograd amnezisi bulunmaktadır. HSV ensefaliti sonrası dönemden başlayarak tarafımızca takipli olduğu yaklaşık 2 yıllık süreç boyunca bu dönemde yeni bilgileri öğrenemediği, personel ve hastane isimlerini hatırlayamadığı, anılarını ifade edemediği görülmüştür. HSV ensefaliti sonrası döneme ilişkin anterograd amnezisi mevcuttur. Literatürde belirtilen özellikle HSV ensefaliti sonrası gelişen amnestik bozukluklarda kişilikte belirgin bozulmalar hastamızda da sigara alışkanlığının değişmesi, insanları uygunsuz öpme ve daha konuşkan olma şeklinde görülmektedir (20). Temporal lob amnezilerinde eş zamanlı frontal patolojiyi yansıtan konfobulasyon hastamızda da mevcuttur (21).

KBS görsel agnozi, hiperseksüalite, emosyonel davranış değişiklikleri, plasidite (korku ve öfke yaratan durumlara azalmış motor ve sözel tepki), hiperoralite ve hipermetamorfoz ile karakterize nadir görülen bir sendromdur(11). Bilateral temporal lob hasarı sonrası gelişen KBS'nun en sık nedeni olarak HSV ensefaliti rapor edilmiştir (22). Literatürde HSV ensefaliti sonrası gelişen KBS olgu sunumları bulunmaktadır (23,24). Hastamızda da bilateral temporal lob hasarı gelişmiş olup, hiperoralite, vizüel agnozi ve emosyonel davranış değişiklikleri görülmesi nedeniyle KBS tanısı konulmuştur.

HSV ensefaliti geçiren hastaların retrospektif incelendiği araştırmada en sık nörolojik sekelin afazi ve amnezi olduğu görülmüştür (25). HSV ensefaliti sonrası psikotik bozukluk, deliryum tablosunun görüldüğü olgular literatürde mevcuttur (26, 27). Hastamızda da tarafımıza başvurduğu ilk dönemde amnezi belirtilerine ilaveten kendisi hakkında konuşulduğu ve zarar göreceğine ilişkin perseküsyon hezeyanları ve işitsel-görsel halüsinasyonlarının olduğu gözlenmiştir. Hastanın mevcut iştah artışı ve hiperoralitesi nedeniyle yan etki profili düşük olan aripiprazol tercih edilmiş ve psikotik belirtilerinde ve davranış bozukluklarında gerileme görülmüştür.

Hastamız HSV ensefaliti sonrası gelişen Amnestik Bozukluğa ilaveten nadir görülen bir sendrom olan KBS'nun eşlik etmesi nedeniyle sunulmaya layık görülmüş ve literatüre katkı sağlanması amaçlanmıştır.

Yazışma Adresi: Uzm. Dr. Neslihan Kara, Düzce Atatürk Devlet Hastanesi Düzce - Türkiye, md.nkara@outlook.com

KAYNAKLAR

1. Solomon T, Hart IJ, Beeching NJ. Viral encephalitis: a clinician's guide. *Pract Neurol*. 2007 Oct;7(5):288-305. doi: 10.1136/jnnp.2007.129098.
2. Solomon T, Michael BD, Smith PE, Sanderson F, Davies NW, Hart IJ, Holland M, Easton A, Buckley C, Kneen R, Beeching NJ; National Encephalitis Guidelines Development and Stakeholder Groups. Management of suspected viral encephalitis in adults--Association of British Neurologists and British Infection Association National Guidelines. *J Infect*. 2012;64(4):347-373. doi: 10.1016/j.jinf.2011.11.014.
3. Bradshaw MJ, Venkatesan A. Herpes Simplex Virus-1 Encephalitis in Adults: Pathophysiology, Diagnosis, and Management. *Neurotherapeutics*. 2016;13(3):493-508. doi: 10.1007/s13311-016-0433-7.
4. Sili U, Kaya A, Mert A; HSV Encephalitis Study Group. Herpes simplex virus encephalitis: clinical manifestations, diagnosis and outcome in 106 adult patients. *J Clin Virol*. 2014;60(2):112-118. doi:10.1016/j.jcv.2014.03.010.
5. Harris L, Griem J, Gummery A, Marsh L, Defres S, Bhojak M, Das K, Easton A, Solomon T, Kopelman M; ENCEPH UK study group. Neuropsychological and psychiatric outcomes in encephalitis: A multi-centre case-control study. *PLoS One*. 2020;25(3):e0230436. doi: 10.1371/journal.pone.0230436.
6. Bangen KJ, Delano-Wood L, Wierenga CE, Stricker NH, Hesselink JR, Bondi MW. Dementia following herpes zoster encephalitis. *Clin Neuropsychol*. 2010;24(7):1193-1203. doi:10.1080/13854041003736778.
7. Yılmaz F, Beydilli İ. Menenjit, Ensefalit. *Derman Tıbbi Yayıncılık*. 2016.
8. Więdołcha M, Marcinowicz P, Stańczykiewicz B. Psychiatric aspects of herpes simplex encephalitis, tick-borne encephalitis and herpes zoster encephalitis among immunocompetent patients. *Adv Clin Exp Med*. 2015;24(2):361-371. doi: 10.17219/acem/40460.
9. Openshaw H, Cantin EM. Corticosteroids in herpes simplex virus encephalitis. *J Neurol Neurosurg Psychiatry*. 2005;76(11):1469. doi: 10.1136/jnnp.2005.071837.
10. Stefanacci L, Buffalo EA, Schmolck H, Squire LR. Profound amnesia after damage to the medial temporal lobe: A neuroanatomical and neuropsychological profile of patient E. P. *J Neurosci*. 2000 Sep 15;20(18):7024-7036. doi: 10.1523/JNEUROSCI.20-18-07024.2000.
11. Lanska DJ. The Klüver-Bucy Syndrome. *Front Neurol Neurosci*. 2018;41:77-89. doi: 10.1159/000475721.
12. Amerikan Psikiyatri Birliği. Ruhsal Bozuklukların Tanısal ve Sayımsal Elkitabı, Beşinci Bası (DSM-5), Tanı Ölçütleri Başvuru Elkitabı'ndan, çev. Koroğlu E. Ankara: Hekimler Yayın Birliği; 2014.
13. David AS, Fleminger S, Kopelman MD, Lovestone S, Mellers JDC. Lishman Organik Psikiyatri Nöropsikiyatri Ders Kitabı, Yağcıoğlu AEA (Çeviri Ed.) Dördüncü Baskı, Ankara:Sözkesen matbaacılık; 32-46.
14. Sadock BJ, Sadock VA, Ruiz P. Kaplan & Sadock Psikiyatri Davranış Bilimleri/Klinik Psikiyatri. Bozkurt A (Çeviri Ed.) 11. Baskı, Güneş Tıp Kitapevleri; 2016, 694-737.
15. Shallice T, Fletcher P, Frith CD, Grasby P, Frackowiak RS, Dolan RJ. Brain regions associated with acquisition and retrieval of verbal episodic memory. *Nature*. 1994 Apr 14;368(6472):633-635. doi: 10.1038/368633a0.
16. Tulving E, Kapur S, Craik FI, Moscovitch M, Houle S. Hemispheric encoding/retrieval asymmetry in episodic memory: positron emission tomography findings. *Proceedings of the National Academy of Sciences*. 1994;91(6):2016-2020. doi: 10.1073/pnas.91.6.2016.
17. Fletcher PC, Frith CD, Grasby PM, Shallice T, Frackowiak RS, Dolan RJ. Brain systems for encoding and retrieval of auditory-verbal memory. An in vivo study in humans. *Brain*. 1995 Apr;118 (Pt 2):401-416. doi: 10.1093/brain/118.2.401.
18. Ryan L, Nadel L, Keil K, Putnam K, Schnyer D, Trouard T, Moscovitch M. Hippocampal complex and retrieval of recent and very remote autobiographical memories: evidence from functional magnetic resonance imaging in neurologically intact people. *Hippocampus*. 2001;11(6):707-714. doi: 10.1002/hipo.1086.

19. Metin Ö, Tufan AE, Cevher Binici N, Saraçlı Ö, Atalay A, Yolga Tahirođlu A. Executive Functions in Frontal Lob Syndrome: A Case Report. *Turk Psikiyatri Derg.* 2017 Summer;28(2):135-138.
20. McGrath N, Anderson NE, Croxson MC, Powell KF. Herpes simplex encephalitis treated with acyclovir: diagnosis and long term outcome. *J Neurol Neurosurg Psychiatry.* 1997;63(3):321-326. doi: 10.1136/jnnp.63.3.321.
21. Kopelman MD. Disorders of memory. *Brain.* 2002;125(Pt 10):2152-90. doi: 10.1093/brain/awf229.
22. Jha S, Patel R. Kluver-Bucy syndrome -- an experience with six cases. *Neurol India.* 2004;52(3):369-371.
23. Costa R, Fontes J, Mendes T, Pereira M, Gonçaves C. Kluver-Bucy Syndrome: A Rare Complication of Herpes Simplex Encephalitis. *Eur J Case Rep Intern Med.* 2021;22;8(7):002725. doi: 10.12890/2021_002725.
24. Mulhan K, Senadim S, Soylemez E, Tekin B, Atakli HD. Kluver-Bucy syndrome following herpes simplex encephalitis. *Turk J Neurol.* 2018;24: 165–167.
25. Riancho J, Delgado-Alvarado M, Sedano MJ, Polo JM, Berciano J. Herpes simplex encephalitis: clinical presentation, neurological sequelae and new prognostic factors. Ten years of experience. *Neurol Sci.* 2013;34(10):1879-1881. doi: 10.1007/s10072-013-1475-9.
26. Evrensel A, Hamurcu U, Özşahin A, Cömert G. Psikotik Belirtilerle Seyreden Bir Ensefalit Olgusu. *Anatolian Journal of Clinical Investigation.* 2015;9(1).
27. Ođuz N, İnem C, Yener F. Viral Ensefalite Bađlı Deliryum: Bir Olgu Sunumu. *Düşünen Adam.* 2005;18:217-223.

Copyright of Klinik Psikiyatri Dergisi is the property of Klinik Psikiyatri Dergisi and its content may not be copied or emailed to multiple sites or posted to a listserv without the copyright holder's express written permission. However, users may print, download, or email articles for individual use.