



© Hakan Yılmaz,
© Baturay Kansu Kazbek,
© Ertuğrul Kaya,
© İlğaz Akata,
© Ülkü Ceren Köksoy,
© Filiz Tüzüner

Mantar Zehirlenmesinde Erken Başlangıçlı Muskarinik Bulgular ve Sendromik Sınıflandırma

Early Stage Muscarinic Findings and Syndromic Classification in Wild Mushroom Poisoning

Geliş Tarihi/Received : 19.08.2015
Kabul Tarihi/Accepted : 10.06.2017

©Telif Hakkı 2018 Türk Yoğun Bakım Derneği
Türk Yoğun Bakım Dergisi, Galenos Yayınevi
tarafından basılmıştır.

Hakan Yılmaz, Baturay Kansu Kazbek, Ülkü Ceren Köksoy, Filiz Tüzüner
Ufuk Üniversitesi Tıp Fakültesi, Anesteziyoloji ve Reanimasyon Anabilim Dalı, Ankara, Türkiye

Ertuğrul Kaya,
Düzce Üniversitesi Tıp Fakültesi, Farmakoloji Anabilim Dalı, Düzce, Türkiye

İlğaz Akata,
Ankara Üniversitesi Fen Edebiyat Fakültesi, Biyoloji Bölümü, Ankara, Türkiye

Hakan Yılmaz (✉),
Ufuk Üniversitesi Tıp Fakültesi, Anesteziyoloji ve Reanimasyon Anabilim Dalı, Ankara, Türkiye

E-posta : dr.hakanyilmaz@hotmail.com

Tel. : +90 505 688 81 88

ORCID ID : orcid.org/0000-0001-9978-6370

ÖZ Mantar zehirlenmeleri, tüm dünyada sık karşılaşılan, türü ve toksinine göre asemptomatik bulgulardan ölümcül organ yetmezliklerine kadar geniş klinik spektrumla seyreden bir sağlık sorunudur. Zehirlenmeye yol açan mantarın toksini çoğunlukla tanımlanamadığından hedef organ sistemi toksisite bulgularına göre sendromik sınıflandırma klinik yönetime fayda sağlayabilir. Diabetes mellitus, koroner arter hastalığı, hipertansiyon ve hiperlipidemi gibi komorbiditeleri bulunan 64 yaşındaki kadın hasta yoğun bakım ünitesine kabul edildi. Yabani mantar yedikten yaklaşık 4 saat sonra diyare, kas krampları, soğuk terleme, bulanık görme, öksürük, nefes almada güçlük şikayetlerinin başladığını ilettili. Solunum sistemi muayenesinde takipne, yaygın bilateral ronküs, bronkore ve hışıltılı solunum saptandı. Normotansif ve bradikardikti (kalp hızı 35 atım/dakika). Glasgow Koma skoru 15 olan hastanın anksiyetesi vardı. Pupiller bilateral izokorik, miyotik ve ışık refleksleri azalmıştı. Arteriyel kan gazında pH 7,26, parsiyel karbon dioksit basıncı 34 mmHg, potasyum 5,3 mmol/L, sodyum 130 mmol/L, laktat 5,3 mmol/L, bikarbonat 16 mEq/L, baz fazlalığı -10,3 mmol/L saptandı. Hedef organ sistemi toksisite bulguları ve ortaya çıkış zamanlaması erken başlangıçlı kolinerjik sendromu işaret ediyordu. İntravenöz atropin, sıvı, elektrolit, sodyum bikarbonat destek tedavileri toksisitenin kısa sürede düzelmesini sağladı. Geç sonuçlanan mikolojik inceleme sonuçları, hastanın muskarin içeren *Inocybe lacera* adlı mantar ile zehirlendiğini gösterdi. Bu olgu sunumu ile klinik yönetimde faydalandığımız sendromik sınıflandırmayı literatürdeki güncel bilgiler ışığında özetlemek istedik.

Anahtar Kelimeler: Mantar zehirlenmesi, sendromik sınıflandırma, muskarin, *Inocybe lacera*

ABSTRACT Mushroom poisoning is a frequently encountered health problem around the globe. Depending on its type and toxin, it results in a wide spectrum of issues that range from asymptomatic findings to fatal organ failure. Since the toxin of the mushroom leading to poisoning is often unidentified, syndromic classification may benefit clinical management according to the findings of target organ system toxicity. A 64-year-old female patient with comorbidities such as diabetes mellitus, coronary artery disease, hypertension and hyperlipidemia was admitted to the intensive care unit. Approximately four hours after consuming wild mushrooms the patient's diarrhea, muscle cramps, cold sweating, blurry vision, coughing and shortness of breath complaints have been begun. Her respiratory system examination revealed tachypnea, generalized bilateral rhonchus, bronchorrhea and wheezing. Patient was normotensive and had bradycardia (heart rate 35 beats/minute). She had anxiety and the Glasgow Coma score was 15. Her pupillary bilateral isochoric, miotic and light reflexes were diminished. In her arterial blood gas pH level 7.26, partial carbon dioxide pressure: 34 mmHg, potassium: 5.3 mmol/L, sodium: 130 mmol/L, lactate: 5.3 mmol/L, bicarbonate: 16 mEq/L and base excess: -10.3 mmol/L was found. Target organ system toxicity findings and timing of occurrence indicated early-onset cholinergic syndrome. Treatments that consisted of intravenous atropine, fluid, electrolytes and sodium bicarbonate alleviated the toxicity in a short period of time. Late mycologic examination results that followed the treatment revealed that the patient was poisoned by *Inocybe lacera*, a mushroom type that contains muscarine. With this case presentation, we summarized the syndromic classification that we use in the clinical management in the light of current information in the literature.

Keywords: Mushroom poisoning, syndromic classification, muscarin, *Inocybe lacera*

Giriş

Antik çağlardan itibaren mantarların zehirlenmeye (miçetizm veya miçetismus) yol açtığı bilinmekle beraber halen günümüzde tüketimi yaygındır (1,2). Ülkemizde yapılan çalışmalarda mantar zehirlenmeleri tüm akut intoksikasyon olgularının %9,3-10,9'unu oluşturmaktadır (3,4). Bu oran Amerika (%0,6) ve Avrupa ülkelerine göre oldukça yüksektir (4,5). Dünya çapında bilinen yaklaşık 100.000 mantar türü vardır ve her yıl yaklaşık 800 yeni tür tanımlanmaktadır (6). Mantar türlerinden yaklaşık 100'ünün insanlar için zehirli olduğu bilinmektedir. Bununla birlikte halen yeni toksik türler tanımlanmakta ve önceden yenilebilir olarak sınıflandırılan bazı türlerin de daha sonra yapılan incelemelerde toksik olduğu anlaşılmaktadır (7). Toksikite; yenilen miktara, mantarın yaşına, mevsime, coğrafik bölgeye ve pişirilme şekline göre de değişkenlik gösterebilmektedir (4,8). Aynı tür mantarı tüketen insanların klinik yanıtlarında da farklılıklar görülebilmektedir. Mantarlar içerdikleri toksin türüne göre; sınırlı gastrointestinal sistem (GIS) bulgularından hepatotoksisiteye bağlı çoklu organ yetmezliği ve mortalite ile sonuçlanan ölümcül toksidromlara yol açabilir (Tablo 1) (7). Klinik tablodaki bu geniş çeşitlilik, semptomatik destek tedaviler yanında hemodiyaliz, plazmaferez ve organ transplantasyonu gibi ileri yoğun bakım desteği kapsamındaki seçeneklerin de planlanmasını gerektirmektedir. Zehirlenmeye yol açan toksinin tanımlanmasının zaman alıcı olması da prognozun ön görülmesinde güçlük yaratmaktadır. Bu nedenle erken başlangıçlı muskarinik belirtilere yol açan *Inocybe* türü mantar zehirlenmesi olgusu sunumu ile hedef organ sistemi toksisite bulgularına göre sendromik sınıflandırmanın klinik yönetimdeki önemine işaret etmek istedik.

Olgu Sunumu

Bilinen tip 2 diabetes mellitus, koroner arter hastalığı, hipertansiyon ve hiperlipidemi gibi komorbiditeleri olan 64 yaşında kadın hasta Ankara Gölbaşı'nda, evinin etrafındaki karaçam (*Pinus nigra*) ağaçlarının altından topladığı, halk arasında "kanlıca mantarı" olarak anılan mantarları tüketiyor (Şekil 1). Yaklaşık 4 saat sonra diyare, kas krampları, titreme, soğuk ve aşırı terleme, bulanık görme, öksürük, nefes almada güçlük şikayetleri ile başvurduğu acil serviste değerlendirilen hasta yoğun bakım ünitesine kabul edildi. Solunum sistemi muayenesinde takipne, yaygın bilateral ronküs, bronkore ve hişiltılı solunum saptandı. Glasgow Koma skoru 15 olan

hastada anksiyete ve iritabilite mevcuttu. Pupiller bilateral izokorik, miyotik ve ışık refleksleri azalmıştı. Nazogastrik tüpten 2000 mL %0,9 NaCl ile gastrik lavajı takiben 6 saatte

Tablo 1. Mantar zehirlenmelerinde hedef sistemi ve başlangıç zamanı sınıflaması

Erken başlangıçlı toksisite (<6 saat)	Geç başlangıçlı toksisite (6-24 saat)	Daha geç başlangıçlı toksisite (>24 saat)
Nörotoksik	Hepatotoksik	Nefrotoksik
Kolinerjik	Amatoksik	Orellanin
<i>Clitocybe</i> spp.	<i>Amanita</i> spp.	<i>Cortinarius</i> spp.
<i>Inocybe</i> spp.	<i>Galerina</i> spp.	Rabdomiyolitik
Glutaminerjik	<i>Lepiota</i> spp.	<i>Tricholoma equestre</i>
<i>Amanita muscaria</i>	Nefrotoksik	<i>Russula subnigricans</i>
<i>Amanita pantherina</i>	<i>Amanita proxima</i>	Nörotoksik
Epileptojenik	<i>Amanita smithiana</i>	<i>Hapalopilus rutilans</i>
<i>Gyromitra</i> spp.	Eritromeralji	-
Halüsinojenik	<i>Clitocybe acromelalgia</i>	-
<i>Psilocybe</i> spp.	<i>Clitocybe amoenolens</i>	-
Alerjik	-	-
İmmünohemolitik	-	-
<i>Paxillus involutus</i>	-	-
Pnömonik	-	-
<i>Lycoperdon</i> spp.	-	-
Gastrointestinal	-	-
Disülfiram reaksiyonu	-	-
<i>Coprinus atramentarius</i>	-	-
Diğer gastrointestinal	-	-
<i>Boletus</i> spp.	-	-
<i>Chlorophyllum</i> spp.	-	-
<i>Entoloma</i> spp.	-	-

bir 50 mg aktif kömür uygulandı. İntravenöz (i.v) hidrasyonu %0,9 NaCl ile sağlandı. Nazal kanül ile 4 L/dk O₂ verilmeye başlandı. Radyal arter kanülasyonu ile invazif arteriyel kan basıncı takibi sağlandı. Arteriyel kan gazında pH 7,26, parsiyel karbon dioksit basıncı 34 mmHg, potasyum 5,3 mmol/L, sodyum (Na⁺) 130 mmol/L, laktat 5,3 mmol/L, bikarbonat (HCO₃⁻) 16 mEq/L, baz fazlalığı -10,3 mmol/L saptandı. Metabolik asidozu 50 mL %8,4 Na⁺ HCO₃⁻ ile düzeltildi. Normotansif ve bradikardik (kalp hızı 35 atım/dakika) olması üzerine 1 mg atropin i.v uygulandı. Bradikardisinin düzelmesini takiben yaklaşık 30 dakika sonra titreme, terleme ve bronkore semptomları da kesildi. Takibinde hipertansif seyretmesi üzerine i.v nitrogliserin infüzyonu uygulandı, ardından oral antihipertansif tedaviye geçildi. Başlangıç ve takip karaciğer ve böbrek fonksiyon testleri normal seyretti. Hiperglisemisi i.v insülin infüzyonu ile kontrol altına alındı. Hastaya antisekretuar özellikleri ve atropin benzeri kimyasal yapısı nedeniyle inhaler ipratropium uygulandı. Hedef organ sistemi toksisite bulguları ve ortaya çıkış zamanlaması Kolinerjik sendromu işaret ediyordu. Vital bulguları stabil seyreden ve ek komplikasyon gelişmeyen hasta yoğun bakıma yatışının dokuzuncu gününde taburcu edildi. Hastanın klinik durumunun bilimsel yayın olarak paylaşılabilmesi için taburculuğu öncesinde yazılı bilgilendirilmiş onamı alındı.

Tartışma

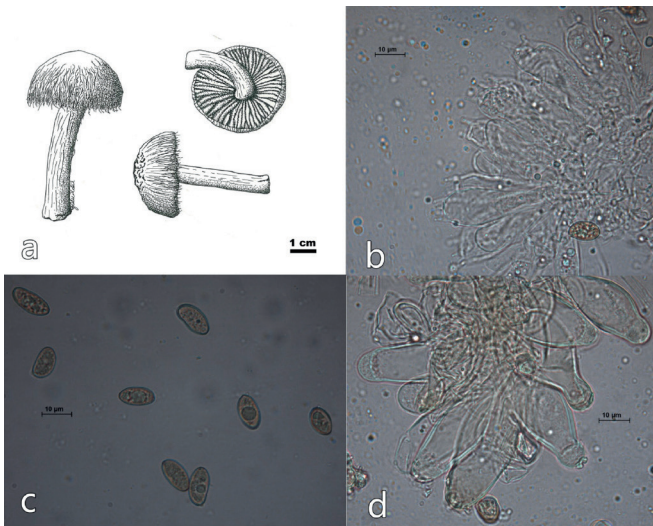
Bilinmeyen bir mantarın yenilmesinden sonra görülen toksidromlar Diaz (7) tarafından geliştirilen sendromik sınıflama ile; dominant organ toksisitelerine göre erken (<6 saat), geç (6-24 saat) ve daha geç başlangıçlı (>24 saat) sendromlar olarak ayrıştırılabilir (Tablo 1). Bunlar; sekiz erken başlangıçlı sendrom (dört nörotoksik, iki gastrointestinal ve iki alerjik), üç geç başlangıçlı sendrom (hızlı hepatotoksik, nefrotoksik ve eritromelalji) ve son olarak da üç daha geç başlangıçlı sendrom (gecikmiş nefrotoksik, nörotoksik ve rabdomiyolitik) olarak sıralanmaktadır. Nörotoksik erken başlangıçlı dört sendrom kolinerjik, glutaminerjik, epileptojenik ve halusinojenik olarak sınıflandırılırlar. Geç başlangıçlı hepatotoksik belirtilerle seyreden olguların çoğu *Amanita* türü mantar zehirlenmelerine bağlıdır (9). Bu sınıflandırmada *Amanita proxima* veya *Amanita smithiana*'ya bağlı erken nefrotoksikite, *Clitocybe amoenolens*'e bağlı geç eritromelalji, *Tricholoma equestre* veya *Russula subnigricans*'a bağlı daha geç başlangıçlı rabdomiyoliz, *Hapalopilus rutilans*'a bağlı daha geç başlangıçlı santral

sinir sistemi toksisitesi olmak üzere dört sendrom tanımlamıştır. Mantar intoksikasyonlarında genel yönetim; sıvı resüsitasyonu, gastrik lavaj ve tekrarlayan dozlarda aktif kömür uygulanmasıyla GİS dekontaminasyonudur. Önceden varolan organ sistemi yetmezliklerinin dışlanması ve karşılaştırmalı laboratuvar analizler için tam kan sayımı, periferik kan yayması, böbrek fonksiyon testleri (kreatinin, kan üre azotu, elektrolitler), karaciğer transaminazları, serum bilirubin, glukoz ve kreatin fosfokinazın başlangıç bazal düzeyleri ölçülmelidir. Hepatik veya renal fonksiyonlardaki kötüleşmenin herhangi bir işareti klinisyeni potansiyel ölümcül toksik sendromlar açısından uyarmalıdır. Bu olguda hepatotoksik bulguların görülmediği, kolinerjik reseptör agonist aktivite ile karakterize erken başlangıçlı (<6 saat) muskarinik zehirlenmenin klasik özellikleri (hipotansiyon, bradikardi, bronkospazm, bronkore, tremor, aşırı salivasyon, abdominal kramplar, kusma, sulu diyare, idrar inkontinansı, miyozis) bulunmaktaydı. Muskarin içeren mantar zehirlenmelerinin tedavisinde spesifik bir antidot yoktur. Temel tedavi yaklaşımı gastrik lavaj ile dekontaminasyon, aktif kömür uygulaması (başlangıçta 1 g/kg, takiben 0,5 mg/kg), kalp hızı ve sekresyon artışının atropin ile kontrol edilmesi ve hidrasyondan oluşan destekleyici tedavidir. Muskarin termostabildir, iyonize kuaterner amin olduğu için kan-beyin bariyerini geçemez ve direkt santral nörotoksisiteye neden olmaz. Ester bağı içermediğinden plazma kolinesterazı ile metabolize olmaz. Bu nedenle asetilkolinden daha uzun süre etki gösterir (10). Toksikite yenildikten 15 dakika-5 saat arasında başlar. *Amanita muscaria* çok düşük miktarda muskarin içerdiğinden tüketildiğinde nadiren muskarinik belirtilere yol açabilir (11). *Inocybe*, *Clitocybe*, *Boletus*, *Rubinoletus* türü mantarlar belirgin toksisite oluşturacak kadar muskarin içerseler de mortalite sık görülmez. Bununla birlikte Avrupa, Avustralya ve Türkiye'de *Inocybe*, *Clitocybe*, *Rubinoletus* türü muskarinik mantar zehirlenmelerine bağlı ölümler bildirilmiştir (12-14). İnsanlar için muskarinin öldürücü dozu kesin olarak bilinmemekle beraber 40 mg-495 mg arasında (150 g taze *Inocybe* türü mantara eşdeğer) olduğu tahmin edilmektedir (13). Muskarin, yüksek performanslı sıvı kromatografisi ve kütle spektrometresi gibi analitik teknikler ile idrarda saptanabilse de kullanımları yaygın değildir (15,16). Bu olguda hastanın yakınlarından temin edilen mantar örnekleri mikolojik inceleme amacıyla otolize uğramaması için kurutularak Düzce Üniversitesi Tıp Fakültesi Farmakoloji Laboratuvarı'na gönderildi. Mantar numunelerinin ve hastanın kan, idrar örneklerinin ultraviyole absorpsiyon ile kombine

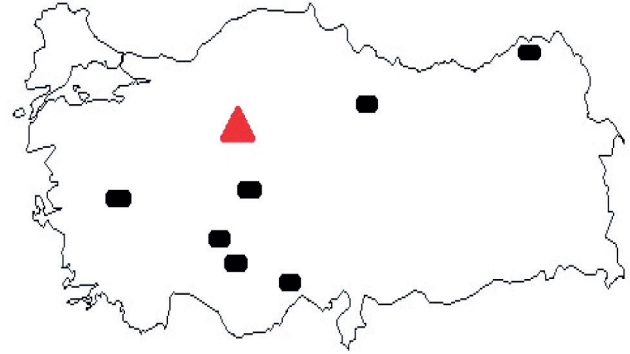
HPLC analizinde alfa-amanitin ve beta-amanitine rastlanmadı. Yapılan incelemede mantar, muskarinden zengin olduğu bilinen *Inocybe lacera* spp. olarak türlendirildi (Şekil 1 ve 2). *Inocybe lacera* genellikle yaz ve sonbahar aylarında, daha nadir olarak kış başlangıcında gelişim gösteren ve ülkemizde yaygın bulunan bir mantar türüdür (Şekil 3). Kumlu, asidik veya besin bakımından fakir topraklarda, konifer ve yaprak döken ağaçların altında yetişir (17,18).



Şekil 1. Hasta yakınlarından temin edilen mantar örneği



Şekil 2. *Inocybe lacera* a) fruktifikasyon organı, b) bazidiyumlar, c) sporeler, d) kleosistidialar



Şekil 3. *Inocybe lacera*'nın Türkiye'deki yayılışı

Şapka 20-40 mm çapında, gençken koni, daha sonra açılarak çan veya dışbükey şeklinde bir görünüm alır. Şapka yüzeyi ince liflerle veya sık yumuşak tüylerle kaplıdır. Tadı küfsü, kokusu spermatiktir. Zehirlenmeye neden olan mantarın cinsi ve toksinin tanımlanması zaman alıcı olsa da, bu olguda hedef organ sistemi toksisite bulguları ve başlangıç zamanlamasına göre yapılan sendromik sınıflandırma erken tanı ve tedaviye rehberlik etmiştir. Erken başlangıçlı GIS bulgularıyla kendini gösteren mantar zehirlenmelerinde toksisitenin genellikle sınırlı olduğu kabul edilmekle birlikte, Yardan ve ark.'nın (4) 317 miçetizm olgusunu sundukları çalışmalarında latent fazın 6 saatten kısa sürdüğü bazı olgularda ciddi akut karaciğer yetmezliği de bildirilmiştir. Hedef organ sistemi ve başlangıç zamanlaması açısından sadece GIS bulgularının değil, diğer sistem bulgularının da göz önüne alınması bu olguda olduğu gibi prognozun öngörülmesine ve klinik yaklaşıma katkı sağlamıştır. *Amanita muscaria* ve *Amanita pantherina* gibi ibotenik asit ve musimol içeren mantarlar glutaminerjik sendroma yol açarlar (6). İbotenik asit glutamatın, müsimol gama-aminobütirik asitin (GABA) türevleridir. İbotenik asit bir glutamat agonisti olarak N-Metil-D-Aspartat reseptörlerini etkiler. Müsimol ise GABA_A agonistidir (19). Kusma, hiperkinetik davranışlar, nöbet aktivitesi, miyoklonik kasılmalar, ataksi, ajitasyon gibi eksitator bulgular, yenilmesini takiben 30-180 dakika içinde oluşur ve 6-9 saat içinde kaybolur. Tedavi destekleyicidir. Nörotoksik mantarlar kolinerjik, epileptojenik, ensefalopatik veya halusinojenik sendromlara yol açabilirler. *Gyromitra esculenta* epileptojenik bir mantardır. Yenilebilir mantarlar arasında olmakla birlikte, iyi pişirilmediğinde nörolojik semptomlara yol açabilen termolabil hemolizin içeren *Morchella* spp. ile karıştırılabilir. *Gyromitra esculenta* gyromitrin içerir. Gyromitrin

monometilhidrazine hidrolize olur ve pridoksal fosfatı inhibe eder. Glutamattan GABA oluşumunu sağlayan pridoksin bağımlı yolların bozulması nöbet aktivitesini tetikler. Semptomlar yenildikten 4-12 saat sonra başlar. Hepatik nekroz, methemoglobinemi, hemoliz, rabdomiyoliz de bildirilmiştir (20). Tedavide sıvı, elektrolit, glukoz replasmanı ve nörolojik semptomlar için pridoksin önerilmektedir (21). Psilosibin içeren *Psilocybe* türleri halusinojenik sendroma yol açarlar. İşitsel ve görsel halüsinasyonlar, midriyazis, hipertansiyon, taşikardi ve disritmi semptomları yenildikten 15-30 dakika sonra başlar ve genellikle 6 saat sonra kaybolur (19). Tedavi destekleyicidir. GIS bulgularının 6 saatten daha kısa sürede başladığı *Paxillus involutus* intoksikasyonunda mantara karşı gelişen immün kompleks aracılı hemoliz, intertisiyel nefrit ve hepatorenal yetmezlik oluşabilir. Hemodiyaliz, kortikosteroidler ve plazma değişimi tedavileri gerekebilir. Özellikle *Coprinus* türü mantarlar asetaldehit dehidrogenazı inhibe eden fakat dopamin-beta hidroksilazı inhibe etmeyen 1-amino-siklopropanolün protoksini olan coprini içerirler. Yenilmelerini takiben 30 dakika-3 gün sonra etanol kullanıldığında baş ağrısı, flushing, terleme, bulantı, kusma, taşikardi, hipotansiyon, çarpıntı ve dispne ile karakterize disülfiram benzeri reaksiyona yol açarlar. Etanol tüketilmesi durumunda semptomlar tekrarlamakla birlikte genellikle etanolün kullanımından sonra yaklaşık 6 saat içinde geriler. Sıvı ve elektrolit replasmanından oluşan destekleyici tedavi uygulanır (6). *Chlorophyllum*, *Botelus*, *Entoloma* gibi gastrointestinal toksinler içeren çeşitli türler kusma, belirgin diyare ve abdominal ağrı gibi semptomlara yol açabilir. Tedavi sıvı ve elektrolit replasmanını içeren, nadiren vazopressör ihtiyacının duyulduğu destekleyici tedavidir (6).

Amanita, *Galerina* ve *Lepiota* gibi amatoksin içeren mantarlar miçetizm kaynaklı ölümlerin büyük kısmını oluştururlar. Yetişkinlerde 0,1 mg/kg amatoksin öldürücüdür (6). Yüksek ölüm hızına sahip amatoksik zehirlenmelerin erken tanısında idrar amanitin analizi değerlidir (22). Amatoksin içeren mantarlar beraberlerinde fallotoksin, virotoksin ve toksofallin de içerebilirler. Toksofallin kromatin kondensasyonu, DNA fragmentasyonu ve apoptozisi indükler. Fallotoksinlerin intestinal emiliminin olmaması klinik toksisitedeki etkisini sınırlamaktadır. Hepatotoksitete neden olan başlıca toksin amatoksindir. Alfa-amanitin, RNA polimeraza geri dönüşümsüz bağlanarak karaciğer ve böbreğe zarar veren, ısı ile bozulmayan bir oktapeptiddir. Bu messenger RNA ve protein üretimini azaltarak hücre ölümüne neden olur. Alfa-amanitin hidrojen peroksit,

süperoksit ve hidroksil radikallerinin üretimini artırarak da hücre membranına zarar verir. Aynı zamanda tümör nekrozis faktör gibi endojen sitokinlerle sinerjistik etki göstererek hücre hasarı ve apoptozise yol açar. Alfa-amanitin barsaklardan kolaylıkla emilir, gastrointestinal epitel, hepatosit, proksimal tübüler hücrelerde birikerek hepatik ve akut tübüler nekroza yol açar. Genellikle ciddi gastroenteritle başlayan 6-24 saatlik latent bir dönem söz konusudur. Karaciğer enzimleri 16-48 saat sonra yükselir ve 2-7 gün sonra hepatorenal veya multiorgan yetmezliği ile son dönem başlar. Fulminan karaciğer yetmezliği ciddi toksisitenin karakteristiğidir. Unluoglu ve Tayfur (23) 1996-2000 yılları arasındaki 143 mantar zehirlenmesi olgusunun analizinde fulminan karaciğer yetmezliğine bağlı 4 ölüm bildirmişlerdir. Amatoksin zehirlenmesinin evrensel olarak kabul edilen bir antidotu veya standart bir tedavisi yoktur. Sıvı ve elektrolit dengesizliği, koagülasyon bozuklukları, hipoglisemi ve akut karaciğer yetmezliği tedavilerini içeren yoğun destek tedavisi gerekebilir. Tekrarlayan aktif kömür ve nazoduodenal aspirasyonlar ile amatoksinin enterohepatik resirkülasyonu azaltılmalıdır. Benzilpenisilin, seftazidim, N-asetilsistein (NAC), rifamisin, silibilin antidot olarak önerilmekle birlikte halen sorgulanmaktadır. Silibilin; serbest radikal tutucu, antienflamatuvar, protein sentezi stimülasyonu, hepatositlerin amatoksin alımını inhibe edici etkileriyle, NAC; glutatyon prekürsörü olarak fayda sağlayabilir. Amatoksinin indüklediği fulminan karaciğer yetmezliğinin altın standart tedavisi karaciğer transplantasyonu olmakla birlikte hemodiyaliz, hemoperfüzyon, molekül abzorbe edici resirkülasyon sistemi, plazmadan emilim yoluyla doğrudan adzorsiyon gibi ekstrakorporeal destek sistemleri zaman kazandırıcı olabilir (24). *Clitocybe amoenolens* ve *Clitocybe acromelalgia* eritromelaljiye yol açan akromelik asit gibi nörotoksinler içerir. Kutanöz sinir sonlanmalarındaki periferik glutamat reseptörlerinin tutulumuna bağlı olarak, yenildikten 24 saat sonra parmak uçlarında ilk önce parestezi, takiben de paroksizmal yanıcı bir ağrı oluşur. Vazodilatasyona ikincil ellerde ve ayaklarda kızarıklık ve şişme meydana gelir. Analjeziklerin çoğu zaman yetersiz olduğu bu sendrom haftalar, bazen de aylarca sürebilir (6). Mantarların indüklediği böbrek yetmezliklerinin en ciddi olanı *Cortinarius* türlerine bağlıdır. İçerdikleri orellanın böbrekte birikerek nefrotoksik etki gösterir. Orellanın renal proksimal tübüler hücrelerde RNA polimeraz-B ve alkalın fosfatı inhibe ederek ATP üretimi engeller, intertisiyel nefrit ve ödem ile birlikte akut tübüler nekroza yol açar. Oligüri ve anüriyi geç başlangıçlı

kusma ve diyarenin takip ettiği tablo "Orellanus sendromu" olarak da adlandırılır. Latent periyodun 36 saatten 21 güne kadar uzadığı bilinmektedir. Latent sürenin kısa olması kötü prognoza eşlik eder (25). Steroidler ile birlikte antioksidanlar, NAC, renal replasman tedavilerinden oluşan destekleyici tedaviler uygulanabilir. Orellanini böbrekte konsantre ederek hasarı artırdığı için furosemidden kaçınılmalıdır. *Cortinarius* türlerinden daha hızlı nefrotoksik etkilerin görüldüğü hemodiyaliz gerektiren reversible tübülointertisiyel nefrit ile sonuçlanan *Amanita proxima* ve *Amanita smithiana* intoksikasyonlarında GIS semptomlarını takiben 20 dakika-24 saatlik latent periyot söz konusudur. *Tricholoma equestre* ve *Russula subnigricans* miyotoksik mantarlardır ve rabdomiyolize neden olarak geç böbrek hasarı yapabilirler. Her iki mantar intoksikasyonunda da kardiyak kasların hasarına bağlı solunum yetmezliği, pulmoner ödem, miyokardit, kardiyovasküler kollaps gibi kardiyopulmoner komplikasyonlar ile ölümler bildirilmiştir (26).

Sonuç

Mantar ve toksinlerinin çok çeşitli ve tanımlanmasının çoğunlukla sınırlı olması nedeniyle hedef organ sistemi toksisite bulguları ve başlangıç zamanlamasına göre yapılan sendromik sınıflandırma erken tanı, tedavi ve prognozu öngörmede anahtar rol oynayabilir.

Etik

Hasta Onayı: Yazılı bilgilendirilmiş hasta onamı bu olguya katılan hastadan alınmıştır.

Hakem Değerlendirmesi: Editörler kurulu dışında olan kişiler tarafından değerlendirilmiştir.

Yazarlık Katkıları

Cerrahi ve Medikal Uygulama: F.T., H.Y., Konsept: F.T., Dizayn: H.Y., B.K.K., Veri Toplama veya İşleme: H.K., E.K., I.A., Analiz veya Yorumlama: H.K., E.K., I.A., Literatür Arama: H.K., B.K.K., Ü.C.K., Yazan: H.K., B.K.K.

Çıkar Çatışması: Yazarlar çıkar çatışması bildirmemişlerdir.

Finansal Destek: Yazarlar bu çalışma için finansal destek almadıklarını beyan etmişlerdir.

Kaynaklar

- Ainsworth GC. Introduction to the history of medical and veterinary mycology. Cambridge: Cambridge University Press; 2002.
- Dugan FM; American Phytopathological Society. Fungi in the ancient world : how mushrooms, mildews, molds, and yeast shaped the early civilizations of Europe, the Mediterranean, and the Near East. St, Paul, Minn: APS Press; 2008.
- Alagözülü H, Sezer H, Candan F, Tabak E, Elaldi N. A survey of patients with acute poisoning in the Sivas region, Turkey, between 1994 and 1998. *Turk J Med Sci* 2002;32:39-42.
- Yardan T, Baydin A, Eden AO, Akdemir HU, Aygun D, Acar E, et al. Wild mushroom poisonings in the Middle Black Sea region in Turkey: analyses of 6 years. *Hum Exp Toxicol* 2010;29:767-71.
- Smith MR, Davis RL. Mycetismus: a review. *Gastroenterology Rep (Oxf)* 2016;4:107-12.
- Graeme KA. Mycetismus: a review of the recent literature. *J Med Toxicol* 2014;10:173-89.
- Diaz JH. Evolving global epidemiology, syndromic classification, general management, and prevention of unknown mushroom poisonings. *Crit Care Med* 2005;33:419-26.
- Eren SH, Demirel Y, Ugurlu S, Korkmaz I, Aktas C, Guven FM. Mushroom poisoning: retrospective analysis of 294 cases. *Clinics (Sao Paulo)* 2010;65:491-6.
- Centers for Disease Control and Prevention (CDC). *Amanita phalloides* mushroom poisoning–Northern California, January 1997. *MMWR Morb Mortal Wkly Rep* 1997;46:489-92.
- Chan TY, Chiu SW. Wild mushroom poisonings in Hong Kong. *Southeast Asian J Trop Med Public Health* 2011;42:468-9.
- Lurie Y, Wasser SP, Taha M, Shehade H, Nijim J, Hoffmann Y, et al. Mushroom poisoning from species of genus *Inocybe* (fiber head mushroom): a case series with exact species identification. *Clin Toxicol* 2009;47:562-5.
- McPartland JM, Vilgalys RJ, Cubeta MA. Mushroom poisoning. *Am Fam Physician* 1997;55:1797-800.
- Pauli JL, Foot CL. Fatal muscarinic syndrome after eating wild mushrooms. *Med J Aust* 2005;182:294-5.
- Işıloğlu M, Helfer S, Allı H, Yılmaz F. A Fatal *Inocybe* (Fr.) Fr. Poisoning in Mediterranean Turkey. *Turkish Journal of Botany* 2009;33:71-3.
- Tomkova J, Ondra P, Valka I. Simultaneous determination of mushroom toxins α -amanitin, β -amanitin and muscarine in human urine by solid-phase extraction and ultra-high-performance liquid chromatography coupled with ultra-high-resolution TOF mass spectrometry. *Forensic Sci Int* 2015;251:209-13.
- Merova B, Ondra P, Stankova M, Soural M, Stribrny J, Hebka L, et al. Determination of muscarine in human urine by electrospray liquid chromatographic-mass spectrometric. *J Chromatogr B Analyt Technol Biomed life Sci* 2011;879:2549-53.
- Jordan M. *The encyclopedia of fungi of Britain and Europe*. London: David & Charles; 1995.
- Breitenbach J, Kränzlin F. Fungi of Switzerland : a contribution to the knowledge of the fungal flora of Switzerland. In: Walters UL, Walters JF, editors. Luzern: Verlag Mykologia; 1984.
- Lima AD, Costa Fortes R, Carvalho Garbi Novaes MR, Percario S. Poisonous mushrooms: a review of the most common intoxications. *Nutr Hosp* 2012;27:402-8.
- Michelot D, Toth B. Poisoning by *Gyromitra esculenta*—a review. *J Appl Toxicol* 1991;11:235-43.
- Lheureux P, Penalzoza A, Gris M. Pyridoxine in clinical toxicology: a review. *Eur J Emerg Med* 2005;12:78-85.
- Butera R, Locatelli C, Coccini T, Manzo L. Diagnostic accuracy of urinary amanitin in suspected mushroom poisoning: a pilot study. *J Toxicol Clin Toxicol* 2004;42:901-12.
- Unluoglu I, Tayfur M. Mushroom poisoning: an analysis of the data between 1996 and 2000. *Eur J Emerg Med* 2003;10:23-6.
- Şentürk E, Özcan PE, Orhun G, Pınarbaşı B, Esen F, Telci L, et al. Effects of Extracorporeal Liver Support Systems in Liver Failure. *Turk J Anaesthesiol Reanim* 2012;40:269-73.
- Frank H, Zilker T, Kirchmair M, Eyer F, Haberl B, Tuerkoglu-Raach G, et al. Acute renal failure by ingestion of *Cortinarius* species confounded with psychoactive mushrooms: a case series and literature survey. *Clin Nephrol* 2009;71:557-62.
- Anand JS, Chwaluk P, Sut M. Acute poisoning with *Tricholoma equestre*. *Przegl Lek* 2009;66:339-40.

Copyright of Turkish Journal of Intensive Care is the property of Galenos Yayınevi Tic. LTD. STI and its content may not be copied or emailed to multiple sites or posted to a listserv without the copyright holder's express written permission. However, users may print, download, or email articles for individual use.