

T.C.

DÜZCE ÜNİVERSİTESİ

TIP FAKÜLTESİ

RADYODİAGNOSTİK ANABİLİM DALI

SHEAR WAVE ELASTOGRAFİ VE T2* HARİTALAMANIN ERKEN EVRE TROKLEAR KIKIRDAK HASARI TANISINA KATKISI

TIPTA UZMANLIK TEZİ

DR. MERAL KAPLAN

DÜZCE-2021

T.C.
DÜZCE ÜNİVERSİTESİ
TIP FAKÜLTESİ
RADYODİAGNOSTİK ANABİLİM DALI

SHEAR WAVE ELASTOGRAFİ VE T2* HARİTALAMANIN ERKEN EVRE TROKLEAR KIKIRDAK HASARI TANISINA KATKISI

TIPTA UZMANLIK TEZİ

DR. MERAL KAPLAN

Dr. Öğr. Üyesi DERYA GÜÇLÜ

DÜZCE-2021

ÖNSÖZ

Tüm asistanlık eğitimim sürecinde değerli bilgi ve deneyimlerinden yararlandığım, hoşgörülerini benden esirgemeyen değerli hocalarım Prof. Dr. Ömer ÖNBAŞ'a, Doç. Dr. Elif Nisa ÜNLÜ'ye, Dr. Öğr. Üyesi Hasan Baki ALTINSOY'a, Dr. Öğr. Üyesi Derya GÜÇLÜ'ye ve diğer değerli hocalarıma,

Her konuda desteğini hissettiğim, bilgi ve deneyimlerinden faydalandığım, tezimin hazırlanmasında yardımlarını esirgemeyen Dr.Öğr. Üyesi Derya GÜÇLÜ'ye,

Birlikte çalıştığım bütün asistan arkadaşlarım ve Radyoloji Anabilim Dalı çalışanlarına,

Yaşamım boyunca maddi ve manevi her zaman yanımda olan aileme en içten duygularımla teşekkür ederim.

İÇİNDEKİLER

SİMGELER VE KISALTMALAR i
ŞEKİL DİZİNİ iii
TABLO DİZİNİ iv
ÖZET v
SUMMARY vii
1. GİRİŞ ve AMAÇ 1
2. GENEL BİLGİLER 4
2.1. DİZ EKLEMİ ANATOMİSİ 4
2.1.1. Kemik Yapılar 4
2.1.2. Eklem Dışı Yapılar 6
2.1.2.1 Bağsal yapılar 6
2.1.2.2 Muskulotendinöz yapılar 7
2.1.3. Eklem İçi Yapılar 9
2.1.3.1.Menisküsler 9
2.1.3.2. Krusiat ligamanlar 9
2.2. EKLEM KIKIRDAĞI 10
2.3. OSTEOARTRİT 12
2.4. RADYOLOJİK TANI 14
2.4.1. Ultrason Elastografi (USE) 14
2.4.1.1. Elastografi Fiziği 15
2.4.1.2.Ultrason Elastografi Teknikleri 19
2.4.1.2.1. Strain Elastografi Görüntüleme 19
2.4.1.2.2. Shear Wave Elastografi Görüntüleme (SWE) 21
2.4.1.2.3. Acoustic Radiation Force Impulse (ARFI) Görüntüleme 21
2.4.2. Manyetik Rezonans Görüntüleme 22
2.4.2.1. Temel Fizik Prensipleri 23
2.4.2.1.1. Relaksasyon 25
2.4.2.2. MRG Cihazı 27
2.4.2.3. Görüntü Oluşumu 27
2.4.2.3.1. Sinyal Toplama ve Koiller 27

2.4.2.3.2. Kesit Belirleme, Sinyal Kodlama ve Gradientler 28
2.4.2.3.3. Faz Kodlama ve Frekans Kodlama Gradientleri 28
2.4.2.3.4. 'k' Alanı 29
2.4.2.4. MRG'de Kullanılan Temel Sekanslar 29
2.4.2.4.1. Spin Eko (SE) Sekansı 29
2.4.2.4.2. Invercion Recovery (IR) Sekansı 30
2.4.2.4.3. Gradient Eko (GE) Sekansı 30
2.4.2.5. T2* Haritalama 30
3. GEREÇ VE YÖNTEM 32
İstatistiksel Analiz 35
4. BULGULAR 36
5. OLGU ÖRNEKLERİ 41
6. TARTIŞMA 47
7. SONUÇ ve ÖNERİLER 55
8. KAYNAKLAR 56

SİMGELER VE KISALTMALAR

σ :Stres

Γ: Elastik modül, esneklik katsayısı

ε: Strain

σn: Yüzeye dik stres

εn: Yüzeye dik bir strain

σs: Shear stresi

εs: Shear straini

σb: Hacim straini

εb: Hacim strani

cs: Shear dalga hızı, makaslama dalga hızı

cm/s: Santimetre/saniye

E: Young modülü

G: Shear modülü

K: Bulk modülü

m/s: Metre/saniye

μm: Mikrometre

ARFI: Akustik radyasyon kuvveti uyarımı görüntülemesi/ Acoustic radiation force impulse imaging

ECM: Ekstraselüler matriks

FOV: Field of view

GAG: Glikozaminoglikan

GRE: Gradient eko

kPa: Kilopaskal

IR: Inversiyon recovery

İK: İnterkondil

MHz: Megahertz

MR: Manyetik rezonans

MRG: Manyetik Rezonans Görüntüleme

MK: Medial kondil

LK: Medial kondil

RF: Radyofrekans

ROI: Region of interest

SE: Strain elastografi

SWV: Shear wave velocity (makaslama dalga hızı)

SWE: Shear Wave Elastografi

SE: Spin eko

US: Ultrasonografi

USE: Ultrason elastografi

VKİ: Vücut kitle indeksi

VTI: Virtual Touch Imaging

VTIQ: Virtual Touch İmaging Quantification

VTQ: Virtual Touch Quantification

TE: Time to echo

TI: Time to inversion

TR: Time to repetition

ŞEKİLLER DİZİNİ

Şekil Listesi **Sayfa**

Şekil 2.1. Diz ekleminin önden ve arkadan görünümü ……6

Şekil 2.2. Diz eklem kapsülü ve bağların önden görünümü ……8

Şekil 2.3. Diz eklemi menisküsler ……10

Şekil 2.4. Kollajen matriksin histolojisi ……12

Şekil 2.5. Ultrason elastografi deformasyon modelleri…… 16

Şekil 2.6. Ultrason elastografi fiziği, ölçüm yöntemleri……17

Şekil 2.7. Dokudan kompresyondan önce (A) ve sonra (B) geri dönen RF dalgaları……20

Şekil 2.8. Manyetik alan içerisinde hidrojen atomlarının dizilimi……24

Şekil 2.9. Manyetik alan içerisinde hidrojen atomunun presesyon hareketi ……25

Şekil 2.10. T1 ve T2 relaksasyon grafiği …… 27

Şekil 3.1. Troklear kıkırdak görüntülenmesi sırasında uygulanan US tekniği …… 34

Şekil 4.1. Olgu 1……36

Şekil 4.2. Olgu 1……36

Şekil 4.3. Olgu 1……37

Şekil 4.4. Olgu 1……37

Şekil 4.5. Olgu 2……38

Şekil 4.6. Olgu 2……37

Şekil 4.7. Olgu 2……37

Şekil 4.8. Olgu 2……38

TABLO DİZİNİ

Tablo Listesi **Sayfa**

Tablo 4.1. Normal ve çalışma grubunda nitel değişkenlerin karşılaştırılması ……. 37

Tablo 4.2. Normal ve çalışma grubunda nitel demografik parametrelerin karşılaştırılması……38

Tablo 4.3. Parametrelerin gruplar arası karşılaştırılması ……40

ÖZET

Amaç: Erken diz patellofemoral osteoartrit hastalarında femoral troklear kıkırdağı MR T2* haritalama ve ultrason shear wave elastografi yöntemlerini kullanarak incelemek ve bu iki tekniğin tanıya katkısını değerlendirmektir.

Gereç ve Yöntem: Teknik değerlendirmeler Düzce Üniversitesi Tıp Fakültesi Radyoloji Anabilim Dalı'nda Siemens marka 3T MRG cihazı (Siemens Magnetom Skyra, Germany) ile herhangi bir nedenle klinik branşlar tarafından istenilen diz MRG incelemeleri üzerinden prospektif olarak yapıldı. MRG'de troklear kıkırdak yapısı değerlendirilerek normal bulguları olan 41 olgu ve erken kartilaj hasarı bulguları olan 41 olguya MRG T2* haritalama, gri skala ultrason ve VTQ/ARFI yöntemiyle shear wave elastografi yapıldı. Troklear kıkırdakta T2* haritalamada relaksasyon zamanı ölçümleri aksiyel planda medial kondil (MK), lateral kondil (LK) ve interkondiler (İK) alandan olmak üzere 3 bölgeden 5 mm^2 ROI'ler kullanılarak aynı kesit alanından 3 değer ölçülerek ortalamaları kaydedildi. Shear wave elastografi yönteminde troklear kıkırdak shear wave hız ölçümleri aksiyel planda MK, LK ve İK alandan olmak üzere 3 bölgeden önceden belirlenmiş 5x5 mm'lik ROI'ler kullanılarak aynı kesit alanından 3 değer ölçülerek ortalamaları kaydedildi. Her iki inceleme için de troklear kıkırdağın MK, LK ve İK bölgeden kalınlıkları ölçüldü.

Bulgular: Ultrasonda kıkırdak kalınlıkları açısından gruplar arasında istatistiksel olarak anlamlı düzeyde farklılık saptandı. Kıkırdak kalınlıklarının çalışma grubunda normal gruba göre MK (p=0,002), İK (p=0,002) ve LK'de (p=0,001) istatistiksel olarak anlamlı düzeyde yüksek değerler oldukları gözlendi. MRG incelemede kıkırdak kalınlıkları açısından gruplar arasında istatistiksel olarak anlamlı düzeyde farklılık saptandı. Kıkırdak kalınlıklarının çalışma grubunda normal gruba göre MK (p=0,003), İK (p=0,001) ve LK'de (p=0,001) istatistiksel olarak

anlamlı düzeyde yüksek değerler ölçüldü. Shear wave hız değeri açısından gruplar arasında istatistiksel olarak anlamlı düzeyde farklılık izlendi. Shear wave hız değerinin çalışma grubunda normal gruba göre MK (p=0,023), İK (p=0,001) ve LK'de (p=0,753) istatistiksel olarak anlamlı düzeyde düşük değerler ölçüldü. T2* haritalama değeri açısından gruplar arasında istatistiksel olarak anlamlı düzeyde farklılık gözlendi. T2* haritalama değerinin çalışma grubunda normal gruba göre MK (p=0,001), İK (p=0,001) ve LK'de (p=0,001) istatistiksel olarak anlamlı düzeyde yüksek değerler oldukları tespit edildi.

Sonuç: Çalışmamızda erken kartilaj hasarı bulguları olan grupta hem gri skala ultrason hem de MRG'de kıkırdak kalınlığında artış izlenmiştir. Patolojik grupta kıkırdaktaki yumuşamaya sekonder shear wave hız değerlerinde düşüş ve T2* haritalamada transvers relaksasyon zamanında uzama görülmüştür. Shear wave elastografi ve MRG T2* haritalama tekniklerinin diz OA hastalarında özellikle erken evrede troklear kıkırdaktaki değişiklerin değerlendirilmesinde güvenilir yöntemler olduğu sonucuna varılmıştır.

Anahtar Kelimeler: Osteoartrit, Shear wave elastografi, Troklear kıkırdak, T2* haritalama, MRG

SUMMARY

Objective: To examine femoral trochlear cartilage in patients with early knee osteoarthritis using MRI T2 * Mapping and Ultrasound Shear wave elastography methods and to evaluate the contribution of these two techniques to diagnosis.

Materials and Methods: Technical evaluations were carried out prospectively by using Siemens brand 3T MRI device in the Department of Radiology over knee MRI examinations requested by clinical branches for any reason. By evaluating the trochlear cartilage structure in MRI, 41 cases with normal findings and 41 cases with early osteoarthritis findings were performed MRI T2 * Mapping, gray scale Ultrasound and Shear wave elastography with VTQ / ARFI method. T2 * in trochlear cartilage, relaxation time measurements were measured from 3 regions, medial condyle (MC), lateral condyle (LK) and intercondylar (IC) area in the axial plane, using 5 mm2 ROIs from the same cross-sectional area and their averages were recorded. In the Shear wave elastography method, trochlear cartilage Shear wave velocity measurements were measured from 3 regions, including MK, LK and IC area in the axial plane, using pre-determined 5x5 mm ROIs and 3 values were measured from the same cross-sectional area and their averages were recorded. For both examinations, thicknesses of the trochlear cartilage from the MC, LK and IC region were measured.

Results: A statistically significant difference was observed between the groups in terms of cartilage thickness on ultrasound. It was observed that the cartilage thicknesses were significantly higher in the study group compared to the normal group in MK (p=0.002), IC (p=0.002) and LK (p=0.001). A statistically significant difference was observed between the groups in terms of cartilage thickness in MRI. It was observed that the cartilage thicknesses were significantly higher in the study group compared to the normal group in MK (p=0.003), HR (p=0.001) and LK (p=0.001). A statistically significant difference was observed between the groups in terms of shear wave velocity values. It was observed that the shear wave velocity

values were significantly lower in MK (p=0.023), IC (p=0.001) and LK (p=0.753) in the study group compared to the normal group. A statistically significant difference was observed between the groups in terms of T2 * mapping value. It was observed that T2 * mapping value was significantly higher in MK (p=0.001), HR (p=0.001) and LK (p= 0.001) in the study group compared to the normal group.

Conclusion: In our study, an increase in cartilage thickness was observed in both ultrasound and MRI in the group with early findings of osteoarthritis. In the pathological group, a decrease in Shear wave velocity values secondary to softening in the cartilage and prolongation in T2 * mapping were observed. It has been concluded that shear wave elastography and MRI T2 * mapping techniques are reliable methods in evaluating the changes in the trochlear cartilage, especially in the early stages of knee OA patients.

Keywords: Osteoarthritis, Shear wave elastography, Trochlear cartilage, T2 * mapping, MRI

1. GİRİŞ ve AMAÇ

Osteoartrit (OA) önemli ve yaygın bir halk sağlığı sorunudur. Tüm eklemler arasında en sık etkilenen diz eklemidir. Hastalığın prevalansı yaşlanan popülasyonla artmaktadır. OA esas olarak hiyalin eklem kıkırdağının ilerleyici kaybı ile karakterize heterojen ve çok faktörlü bir hastalıktır. Erken tanı prognoz ve morbidite açısından önem arz etmektedir. Eklem kıkırdağındaki yapısal değişiklik, dizde OA'nın gelişmesi ve ilerlemesini yatkın hale getiren en önemli faktörlerden biri olarak kabul edilmiştir (1).

Sağlıklı ve patolojik eklem kıkırdağını incelemek için birden fazla görüntüleme yöntemi kullanılmıştır. Klinik uygulamada, diz OA'nın şiddeti öncelikle konvansiyonel radyografi kullanılarak Kellgren-Lawrence derecelendirme ile özellikle eklem boşluğu daralması baz alınarak değerlendirilir. Bu yöntem, eklem boşluğunun değerlendirilmesi yoluyla dolaylı bir eklem kıkırdağı ölçümü sağlar, ancak erken kondral hasarı ve fokal kıkırdak kaybını saptayamaz. Bununla birlikte, kemik anormallikleri ve eklem boşluğu daralması gibi radyografilerde görülebilen yapısal değişikliklerin hastalığın nispeten geç aşamalarında ortaya çıktığı bilinmektedir (2). Erken OA aşamaları klinik olarak asemptomatik olduğundan, erken teşhis yöntemine ihtiyaç duyulmaktadır. Bugüne kadar, Manyetik Rezonans Görüntüleme (MRG), diz OA değerlendirilmesinde en doğru görüntüleme yöntemi olarak kabul edilmektedir. Bununla birlikte, MRG'nin yüksek maliyeti, sınırlı kullanılabilirliği ve nispeten uzun inceleme süresi kullanımını sınırlamaktadır (3).

Son zamanlarda ultrasonda teknolojiyle beraber gelişen teknikler, diz OA araştırmasında ilgi görmeye başladı. Ultrason (US), menisküs ve femoral kıkırdakta morfolojik değişiklikler gibi yumuşak doku dejenerasyonu hakkında doğrudan bilgi sağlayabilen güvenilir bir yöntemdir (4). US teknolojisindeki yeniliklerden biri olan Ultrason Elastografi (USE) yöntemi dokunun elastisite ölçümü prensibine dayanmaktadır. Bir dokunun, dışarıdan güç uygulandığında deforme olabilme ve dış güç ortadan kaldırıldığında dokunun orijinal boyutu ve şekline gelebilme yeteneğine

elastisite denir. Bir elastografik yöntem olan Shear Wave Elastografi (SWE) ile ilgili bölgenin ROI dahilindeki alanının elastisitesi doğrudan ölçülerek dokunun sertliği hakkında kantitatif sonuçlar elde edilir. SWE, dokulardaki kayma dalgalarının hızını ölçerek dokuların esnekliğini ölçen bir yöntemdir. Kayma dalgası hızı (SWV) m/s cinsinden ifade edilir. Elde edilen SWV değeri sertlikle orantılıdır. Yapılan çalışmalar hasarlı kıkırdağın normal kıkırdaktan daha yumuşak olabileceğini göstermiştir. SWV değerlerinin normal dokuya göre düşük gelmesi kıkırdakta oluşan yumuşamayı gösteren bir bulgu olup OA'nın erken evresinde kıkırdakta morfolojik değişikler gelişmeden tanı koymaya yardımcı olur. SWE, troklear kıkırdak patolojilerinin erken tespiti için yüksek hassasiyet ve özgüllük sağlayan düşük maliyetli, tekrarlanabilir, erişimi kolay bir tanı aracı olması ile günlük pratikte MRG'ye üstünlük sağlayabilmektedir. Ön diz ağrısı olan hastalarda ayaktan tanısal bir tetkik olarak önemli bir rol oynayabilir (5,6).

OA'nın erken aşaması, kıkırdak yapısını oluşturan proteoglikan içeriğinde azalma ve eklem kıkırdağının oldukça organize kollajen fiber ağının bozulması ile karakterizedir. Kıkırdağın proteoglikan ve kollajen bileşenlerinin non-invazif değerlendirmesi için çeşitli kantitatif MRG teknikleri geliştirilmiştir (7). Rutinde kullanılan klasik MRG sekansları OA'nın ileri aşamasında meydana gelen değişiklikleri saptayabilirken, T2* haritalama OA'nın erken evrelerinde gelişen kollajen içeriği ve doku hidrasyonu gibi kıkırdaktaki biyokimyasal değişiklere duyarlı bir tanı yöntemidir. Eklem kıkırdağının T2* haritalaması dokunun su içeriğinin bir göstergesidir. T2* haritalaması kıkırdağın transvers relaksasyon zamanının, yani T2 değerinin sayısal olarak belirlenmesi, kollajen matriksin yapısal değişikliklerini ortaya koymak için kullanılan bir görüntüleme yöntemidir. Artmış kıkırdak T2 değeri, kollajen miktarında azalma ile su içeriğinde artışı; sonuç olarak dejenerasyonu işaret eder. T2* haritalama, görüntüleme hızı, yüksek görüntü çözünürlüğü ve izotropik üç boyutlu (3D) kıkırdak değerlendirme gibi benzersiz özelliklere sahiptir. T2* haritalama gibi gelişmiş kantitatif MRG teknikleri, OA'nın erken evrelerinde yapısal ve fonksiyonel değişiklikleri tespit etmede hassastır; bu, erken tedavi ihtiyacını belirlemek, tedaviye yanıtı izlemek ve hastalığın ilerlemesini önleme açısından değerlidir (8,9).

Bu çalışmada amacımız MRG T2* haritalama ve SWE yöntemlerini kullanarak bu iki tekniğin üstünlüklerini ve diz erken OA hastalarında tanıya katkısını saptamaya yönelik çalışma yapmaktır.

2. GENEL BİLGİLER

2.1. DİZ EKLEMİ ANATOMİSİ

Diz eklemi femoropatellar, medial ve lateral femorotibial eklemlerden oluşan vücuttaki en büyük eklem olup kemik, eklem dışı ve eklem içi yapılardan oluşur. Diz eklemi sinovyal eklemlerin en büyüğüdür (10). Diz eklemi her ne kadar temel olarak ginglymus (menteşe) tipi bir eklem (sadece fleksiyon ve ekstansiyon hareketlerinin yapıldığı) olarak düşünülse de iç ve dış rotasyon, abdüksiyon ve adduksiyon dahil olmak üzere geniş bir hareket yelpazesine sahiptir. Diz etrafındaki destekleyici yapılar statik (ligament) ve dinamik (kaslar) dengeleyiciler olmak üzere iki gruba ayrılır. Statik stabilizatörler medial, lateral ve posterior kompartmanlara bölünmüştür. Medial kompartman statik stabilizatörü medial kollateral ligament (MCL), lateral kompartman statik stabilizatörü lateral kollateral ligament (LCL), posterior kompartman statik stabilizatörü gerçekte medialde devam eden posterior kapsüldür. Dizde iki nonkapsüler statik stabilizatör bulunmaktadır: anterior (ACL) ve posterior krusiat ligament (PCL) (11,12).

2.1.1. Kemik Yapılar

Diz ekleminin yapısına katılan kemik yapılar patella, femur ve tibiadır. Bununla birlikte fibula her ne kadar direkt olarak eklemin yapısına katılmasa da eklemle ilgili bazı bağların tutunma yeri olması nedeniyle diz eklemiyle dolaylı ilişkilidir (11).

Patella, vücudun en büyük sesamoid kemiği olup arka yüzeyi femoral troklea ile eklem yapar. Tabanı yukarı ve tepesi aşağı doğru bakan üçgenimsi bir şekle sahiptir. Anterioru kuadriseps femoris kasının tendonu içinde bulunur ve distalde patellar tendon ile karışır. Patellofemoral eklem yüzeyi vertikal olarak medial ve lateral fasetlere ayrılmıştır. Genel olarak medial faset daha küçük ve hafif konvekstir; lateral faset patellanın yaklaşık üçte ikisini oluşturur ve sagital düzlemde konveks, koronal düzlemde konkavdır (13).

Femurun eklem yüzeyini oluşturan distal ucu medial ve lateral iki kondilden oluşmuş olup, interkondiler çentikle birleşir. Femurun distal ucuna çok sayıda ligaman ve tendon yapışır. Femur kondilleri büyüklük ve şekil açısından asimetrik bir yapı gösterirler. Medial kondil daha büyük ve eğriliği daha simetriktir. Lateral kondilin eğriliği ise arkada daha keskin olarak artar. Lateral kondilin uzun aksı mediale göre daha uzundur ve sagital planda yerleşmiştir. Anteriorda kondillerin arasında patellofemoral oluk ya da troklea adı verilen oluk bulunur ve patella ile eklem yapar. Trokleada sulkus en derin yapıyı temsil eder. Kondiller posteriorda interkondiler çentikle ayrılırlar. ACL ve PCL bu alana yapışır (14).

Tibial eklem yüzü, medial ve lateral tibia kondilleri ile bunları birbirinden ayıran interkondiler mesafeden oluşur. Transvers düzlemde medial kondil konkav, lateral kondil ise hafif konvekstir. Tibia platoları arkaya doğru yaklaşık 10˚ eğimlidir. Femur kondillerinin şekil ve akslarındaki vertikal düzleme göre farklılıkları ile tibia kondillerinin yüzeyindeki farklılık nedeniyle eklem yüzeyleri arasındaki uyumsuzluk gerçekte olduğundan daha belirgindir. Menisküs, temas alanını önemli ölçüde genişletir ve eklem yüzeylerinin uygunluğunu arttırır. İnterkondiler mesafenin önündeki fossada iç ve dış menisküsün ön boynuzları ile ACL yapışma yeri, arkasındaki fossada ise menisküslerin arka boynuzları ile PCL yapışma yeri bulunur (13,15)(Şekil 2.1).

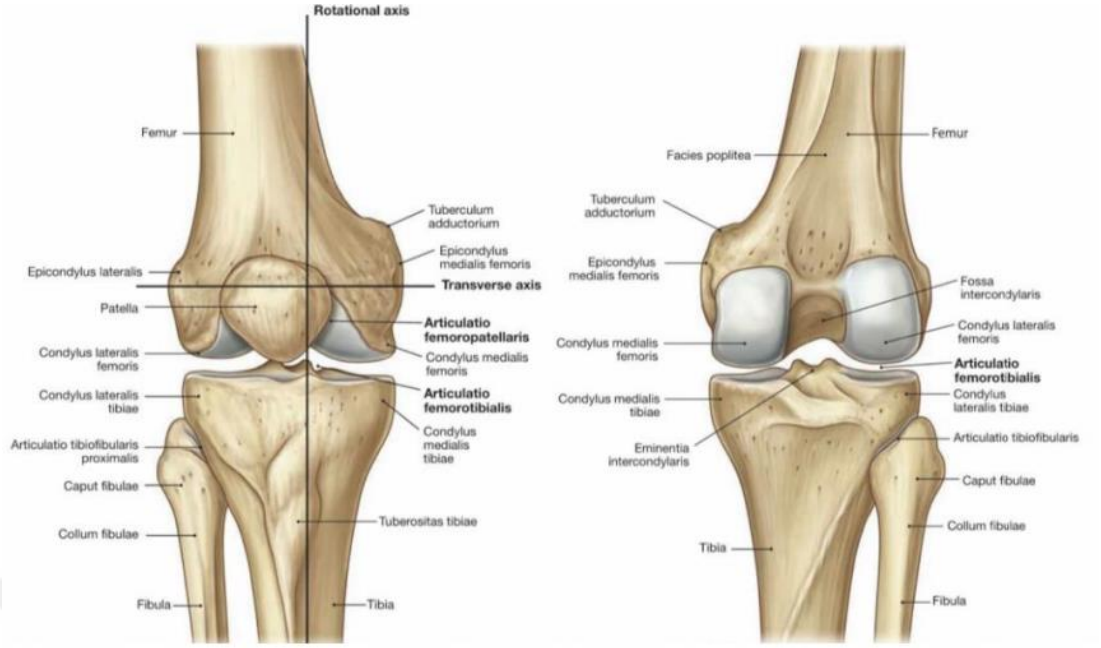

Şekil 2.1. Diz eklemi önden ve arkadan görünüm (Sobotta Atlas of Human Anatomy, Paulsen F, Waschke J Vol 1. 15 th Ed. Urban&Fischer: Elseiver; 2013)

2.1.2. Eklem Dışı Yapılar

Diz eklemini destekleyen ve fonksiyonunu etkileyen eklem dışı yapılar bağlar ve muskulotendinöz yapılardan oluşur.

2.1.2.1 Bağsal yapılar

Diz eklemi kapsülü fibröz karakterde olup farklı bölgelerde kalınlaşarak bağları (ligamanları) oluşturmaktadır. Bağlar kapsülün en güçlü olduğu yerlerdir. Patellar, lateral ve medial kollateral, oblik popliteal ve arkuat bağlar dış bağları oluşturur (16).

Patellar tendon, kuadriseps tendon liflerinin devamı olarak patellanın distalinden tüberositas tibiaya uzanır ve kasın oluşturduğu kuvveti tibiaya ileterek dizin ekstansiyonunda görev alır. Yaklaşık 5 cm uzunluktadır (13).

Lateral kollateral ligaman proksimalde lateral femoral kondile, distalde fibula başına yapışır. Diz ekstansiyondayken varus zorlamalarına karşı birincil stabilizatördür. Büyük kısmı biceps femoris kasının tendonu ile örtülmüştür (13,15).

Medial kollateral ligaman distalde femur medial kondile, inferiorda proksimal tibiaya yapışır. Diz ekleminde valgus zorlamasına karşı birincil stabilizatördür (17).

Oblik popliteal ligaman semimembranosus kasının devamıdır. Diz eklem kapsülüne sıkı şekilde bağlıdır. Tibianın medial kondil posteriorundan başlayıp superolaterale doğru uzanır ve diz eklemi kapsülünün posterioruna tutunur. Fibröz kapsülü posteriordan destekler ve dizin hiperekstansiyonunu engeller (16).

Arkuat popliteal ligaman fibula başının arka yüzünden başlayıp superomediale doğru uzanan Y şeklinde bağdır. Medial lifleri popliteus kası üzerinden geçer ve oblik popliteal ligaman ile karışır, lateral lifleri femurun lateral kondiline uzanır ve gastroknemius kasının lateral başı ile karışır. Popliteus tendonunun süperomedialinden geçer ve diz ekleminin posterioruna tutunur (13,15,17)(Şekil 2.2).

2.1.2.2 Muskulotendinöz yapılar

M. quadriceps femoris diz ekleminin ana ekstansör kası olup M. rectus femoris, m. vastus lateralis, m. vastus medialis, m. vastus intermedius olmak üzere dört kasın birleşmesinden oluşur. Rektus femoris spina iliaca anterior inferiordan, vastus kasları femur şaftından başlarlar. Distalde birleşerek quadriseps tendonunu oluşturur ve patellanın üst kutbuna tutunarak patellayı sabitlerler (18).

Semitendinozus, semimembranozus ve biceps femoris kaslarına “hamstring grubu kaslar” adı verilir ve uyluğun arka yüzünde yer alırlar. Distalde bu kas grubu pes anserinusu oluşturur ve tibia medial yüzüne yapışırlar. Dizin birincil fleksörü olan bu kaslar kalça eklemi ile uyluğa ekstansiyon hareketi de yaptırırlar (15,17).

M.sartorius vücudun en uzun kasıdır. Spina iliaca anterior superiordan başlar distalde anteromedial tibial metafize yapışır. Pes anserinus tendonun oluşumuna katılır. Kalçanın fleksör, abduktor ve dış rotator, dizin ise fleksör kasıdır (18).

M.popliteus femur lateral epikondilinden çıkar ve posteromedialde tibianın arka yüzüne yapışır. Femur üzerinde tibiaya rotasyon gücü sağlar ve femurun tibia üzerinde anteriora disloke olmasını engeller. Popliteus kası tibiaya iç rotasyon yaptırır (17).

M.gastrocnemiusun medial başı femur medial kondil, lateral başı femur lateral epikondil postero-superior bölümlerinden çıkarak distalde aşil tendonu oluşturur ve kalkaneusa yapışır. Diz eklemine ve ayağa fleksiyon hareketi yaptırır (15,19).

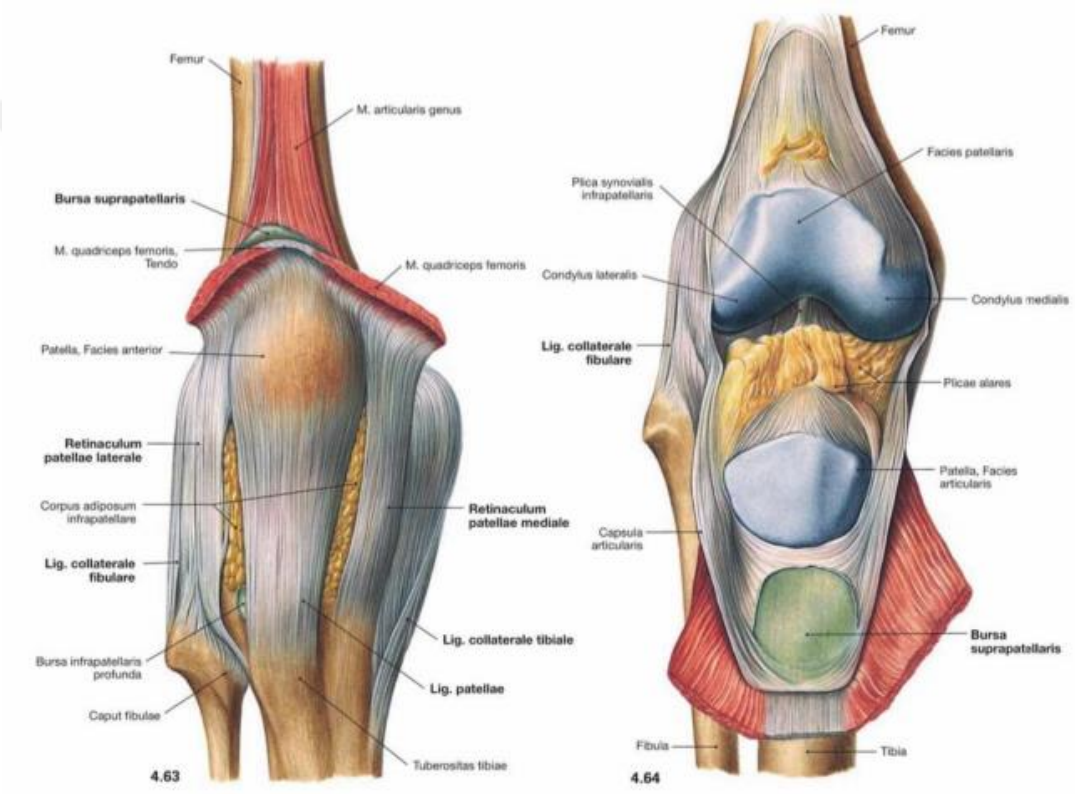

Şekil 2.2. Diz eklem kapsülü ve bağlar önden görünüm sağ taraf (Sobotta Atlas of Human Anatomy, Paulsen F, Waschke J Vol 1. 15th Ed. Urban&Fischer: Elseiver; 2013)

2.1.3. Eklem İçi Yapılar

Diz eklemi içi yapıları, medial ve lateral menisküs ile anterior ve posterior krusiat ligaman oluşturur.

2.1.3.1.Menisküsler

Menisküsler hilal şeklinde, kesit alanı üçgen olan femur ve tibia arasındaki eklem uyumsuzluğunu gideren fibrokartilaj yapıda dokulardır. Femurun tibia üzerinde kaymasına eşlik ederler. Medial menisküs daha çok semisirkülere yakın "C" şeklindeyken, lateral menisküs daha sirkülerdir. Menisküsler birbirlerine transvers ligamanla önde bağlanırken kapsüle koronal ligamanla bağlanırlar. Her iki menisküsün periferik sınırı kalın, konveks ve eklemin kapsülüne tuttunur; diğer kenarı santrale doğru daralır, incelir ve serbestleşir. Menisküsün proksimal yüzeyleri konkav ve femoral kondiller ile temas halinde; distal yüzeyleri düzdür ve tibial plato üzerinde durmaktadır. Menisküsler yoğun kollojen lifleri içerip elastiki bir yapıda olup basınca direnç gösterirler. Menisküsler ekstra-sinovyal yapılardır (10,13) (Şekil 2.3).

2.1.3.2. Krusiat ligamanlar

Dizin fonksiyonel anatomisinde krusiat ligamanların büyük önemi olup tibia eminensia interkondilarise yapışma yerlerine göre anterior ve posterior olarak isimlendirilmiştir. Krusiat ligamanlar diz eklemini stabilize eder ve tibianın femur altında anteroposteriora yer değiştirmesini önlerler. Yapılarında bulunan mekanoreseptörler sayesinde propriosepsiyon duyusunun sağlanmasında da önemli rol oynarlar (17,20).

ACL, tibia eminensia interkondilarisin anterior-lateral kısmından başlayıp femur lateral kondil postero-medialine yelpaze şeklinde yapışır. Tibianın anteriora translasyonunu ve dizin hiperekstansiyonunu önler. Varus, valgus zorlamalarına ve diz ekstansiyonda iken rotasyon zorlamalarına karşı koyar. Krusiat ligamanların zayıf olanıdır ve göreceli olarak zayıf bir kan akımı vardır (13,15).

PCL, tibianın posterior interkondiler alanından başlayarak süperiora ve anteriora doğru seyreder ve femur medial kondil anterolateraline yapışır. ACL'den daha güçlü ligamandır. Tibianin posteriora translasyonunu engelleyen en önemli yapıdır. Aynı zamanda femurun tibia üzerinde rotasyonu sırasında menisküsleri stabilize eder, eksternal rotasyon kuvvetlerine karşı koyar ve dizin hiperfleksiyonunu engeller (17,20).

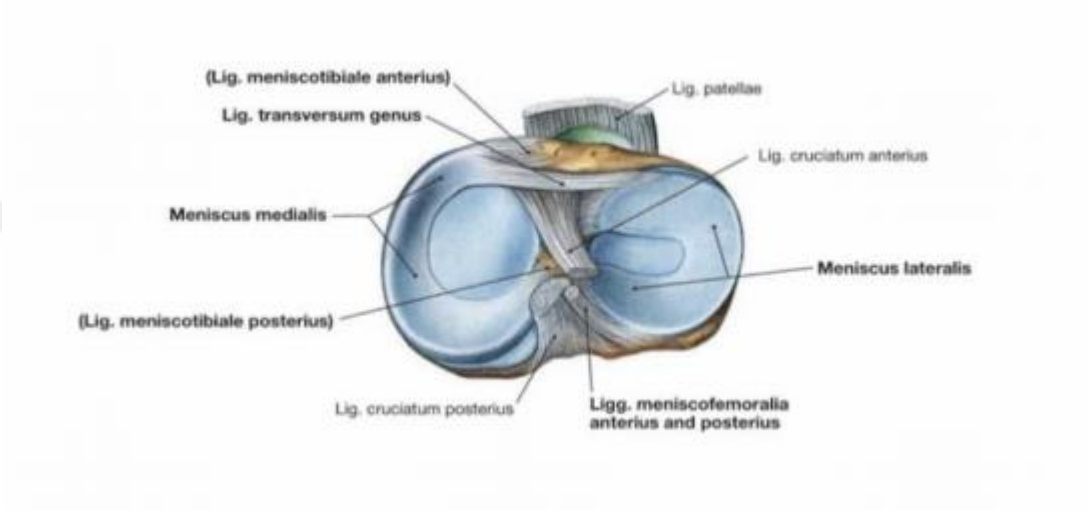

Şekil 2.3. Diz eklemi menisküsler sağ taraf üstten görünüm (Sobotta Atlas of Human Anatomy, Paulsen F, Waschke J Vol 1. 15th Ed. Urban&Fischer: Elseiver; 2013)

2.2. EKLEM KIKIRDAĞI

Eklem kıkırdağı, eklem yüzlerinde temas yüzeyi sağlayarak kemik yapıların birbiri üzerinde hareketinden sorumlu bağ dokusudur. Avasküler ve alenfatik bir yapıda olması iyileşme ve onarım sürecini güçleştirir. Beslenmesi büyük ölçüde eklem effüzyonundan diffüzyon yolu ile olur. Az miktarda da olsa subkondral kemikten vasküler beslenmesi vardır (21,22).

Eklem kıkırdağını morfolojik incelediğimizde üç bileşen karşımıza çıkar: kollajen, kıkırdak hücreleri ve bunların gömülü olduğu büyük ölçüde amorf ekstraselüler matrikstir (ECM). Eklem kıkırdağının hücre içeriği az olup net ağırlığının yaklaşık %1-4'ü kondrositlerden, geri kalan büyük kısmı ekstraselüler matriksten oluşur. Eklem yüzeyinin yakınında, kollajen lifleri paralel olarak uzanır,

sonra oblik olarak inferiora kıkırdağa doğru kıvrılır, sonunda dik olarak kalsifiye kıkırdak bölgesine ulaşırlar. Hücreler buna göre düzenlenmiştir. Yüzeyel olanların uzun eksenleri eklem yüzeyine paraleldir. Diğer bölgedeki kıkırdak büyümesinde rol alan hücreler daha yuvarlaktır ve genellikle çiftler halinde bulunur. Subkondral kemik yakınında düzenleri sütun halinde olur. Sağlıklı yetişkinlerde kıkırdak kollajen yüzeye yakın, matriks ise daha derindedir (23,24).

Kondrositler lakün içinde bulunur ve hem ECM hem de kollajeni sentezleyen hücrelerdir. ECM'in %65-85'ini su, çok az bir kısmını proteoglikan ve kollajen oluşturur. Eklem kıkırdağı 7 farklı tip kollajen içermesine rağmen ECM'in %90-95'ini dokuya dayanıklılık sağlayan Tip II kollajen oluşturur. Kıkırdakta az miktarda bulunan diğer kollajen tipleri III,VI,IX,XI, XII, XIV'dir. Kollajen, eklem kıkırdağına gerilme kuvveti verir (21,22,25).

Glikozaminoglikanlar(GAG), kondrositler tarafından sentezlenir. Proteoglikanlar, bir çekirdek proteinle GAG'ların yapışması sonucu oluşur ve kollajen liflerin arasını doldurur. Negatif yüklü polisakkarit olan GAG ve proteoglikanlar hidrolitik olup dokunun su tutmasını sağlar. Kıkırdağın esnekliği, dokunun su ve proteoglikan içeriğine bağlıdır. Basınç altında doku sıvısını kaybeder ve basınç kalktığında GAG'lar sıvıyı hızla içe çeker. Kıkırdakta bulunan GAG'ların en önemlileri Kondrotin-B sülfat, Kondrotin–4 sülfat ve keratan sülfattır. Proteoglikan molekülünün hidrolitik bir özelliği vardır ve kıkırdağın esnekliğini sağlar. Kondrositler aynı zamanda matriksi yıkan enzimleri de sentezler. Parçalanma ve sentezleme reaksiyonları sürekli olarak paralel ilerler. GAG'ların yarı ömrünün birkaç gün ile birkaç ay arasında olduğu bildirilmektedir. Kıkırdak dejenerasyonunda kıkırdakta meydana gelen değişikliklerin proteoglikan ve tip II kollajen yıkımı olduğu gösterilmiştir. Proteoglikanların kaybına bağlı olarak kıkırdak yumuşar, direnci azalır. Kollajen doku yıkıldığı için kıkırdak düzensizleşir ve vertikal yönde yırtılır (26,27)(Şekil 2.4).

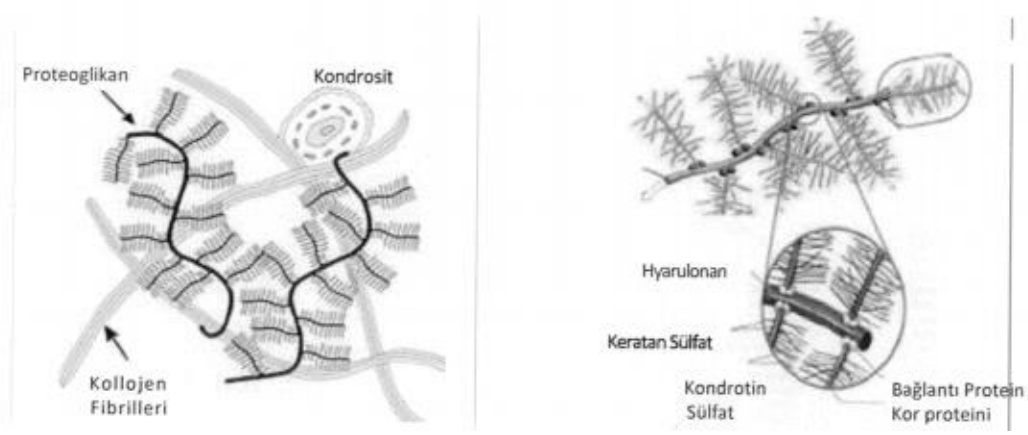

Şekil 2.4. Kollajen matriksin histolojisi (Alıntı: Kaynak 27)

2.3. OSTEOARTRİT

Osteoartrit (OA), batı dünyasındaki en sık kronik hastalıklardan biridir ve özellikle ileri yaşla birlikte yaygın hale gelir. Günümüzde ortalama yaşam süresinin artması ile birlikte OA'nın toplum sağlığı açısından önemi artmıştır. OA, değişen derecelerde fonksiyonel hareket kısıtlaması ve düşük yaşam kalitesine eşlik eden klinik eklem ağrısı sendromu olarak da ifade edilir (28). Artritin en yaygın şekli olup dünya çapında ağrı ve sakatlığın önde gelen nedenlerinden biridir. OA, herhangi bir sinovyal eklemde gelişebilir ancak en çok etkilenen eklem dizdir. Diğer sık etkilenen eklemler kalça, ayak bileği, dirsek, omuz, el, bilek ve omurgadır. OA gelişme riskini artırabilecek risk faktörleri yaş, cinsiyet, fiziksel iş gücü veya spor, obezite, sigara, travma ve eklem hizalamasındaki varyasyonlar ve benzeridir. OA'nın eklem ağrısı, hareket kısıtlılığı, hareketsizlikten sonra sertlik, hassasiyet, krepitasyon ve eklem büyümesi gibi önemli sonuçları olabilse de, yapısal değişiklikler genellikle semptomlara eşlik etmeden meydana gelir (29,30).

OA tüm eklem dokularını (kıkırdak, kemik, sinovyum, kapsül, bağlar ve kas) etkileyen metabolik olarak aktif- dinamik bir süreçtir. Anahtar patolojik değişiklikler; lokalize eklem (hiyalin) kıkırdağı kaybı ve bitişik kemiğin eklem kenarlarında yeni kemik oluşumu ile yeniden şekillenmesini (osteofit) içerir. Doku

kaybı ve yeni doku sentezinin bu kombinasyonu OA'nın sinovyal eklemlerin onarım süreci olarak görülmesini destekler. Çeşitli travmalar eklem onarımını tetikleyebilir, ancak onarım bir kez başladıktan sonra artan hücre aktivitesi ve yeni doku üretimi tüm eklem dokularını etkilemeye başlar. Genellikle ilk travmayı telafi eden bu onarım sürecinde, eklem yapısal olarak değişir ancak klinik olarak asemptomatiktir. Bununla birlikte, eklemde aşırı derecede oluşan hasarlanmaları onarım süreci kompanse edemez ve OA süreci devam eder. Bu da doku hasarıyla ve sonunda semptomatik OA veya "eklem yetmezliği" ile sonuçlanır (31) .

OA'nın patofizyolojisi; daha önceleri ilerleyici bir eklem kıkırdak yıkım hastalığı olarak karakterize edilmesine rağmen günümüzde subkondral ve metafizer kemik, sinovyum, bağlar, eklem kapsülleri ve birlikte hareket eden kasları da etkileyen kompleks bir hastalık olarak görülmektedir. OA ilerleyen süreçte subkondral kemiğin yeniden şekillenmesi, osteofit oluşumu, sinovyal iltihaplanma, bağ gevşekliği- zayıflama gibi sonuçlara yol açabilir. Eklem kıkırdağında bulunan tek hücre türü olan kondrositler, ECM'de anabolik ve katabolik aktiviteler arasında bir denge sağlamaktan sorumludur. OA'nın tetikleyicisi belirsizdir; ancak mekanik yaralanmalardan doku hasarı ve sinovyum defektinden veya kıkırdak metabolizması / homeostazındaki bozukluklardan enflamatuar mediatörlerin infiltrasyonu ile başlayabilir. Kondrositler, kıkırdak hasarını onarmaya çalışır. ECM, makromolekülleri üretir. Dejenerasyon devam ederken, katabolik mekanizmalar kondrositlerin anabolik etkisinden üstün gelir ve homeostatik denge bozulur ve bu da ilerleyen kıkırdak yıkımına neden olur (32-34).

OA oluşumunun temelinde yatan kıkırdak hasarlanması (kondromalazi) sırasıyla kıkırdakta yumuşama, fissürleşme, fibrilasyon ve sonunda subkondral kemiğin açığa çıkması evrelerini içerir. Kondromalazi sorunun eklem kıkırdağı ile sınırlı olduğu durumu açıklar. Olay subkondral kemiğe ulaşmış ve subkondral skleroz, kist ve osteofitlerin olduğu duruma ulaşmışsa adı artık artrit olarak adlandırılır (35,36). Kondromalazinin evrelemesi Outerbridge'in artroskopi evreleme sistemini temel alan "Modifiye MRG Evreleme Sistemi" ile yapılabilir. Outerbridge derecelendirme sistemine göre;

Grade 0: normal kıkırdak

Grade 1: kıkırdak yüzeyinde düzensizlik olmaksızın yumuşama ya da ödem

Grade 2: kıkırdakta fragmantasyon, fissür oluşumu ya da %50'nin altında fokal defekt

Grade 3: %50 ve üzerinde kıkırdakta fragmantasyon, fissür oluşumu veya defekt

Grade 4: kıkırdakta ülserasyon ve subkondral kemiğin açığa çıkması veya açığa çıkan subkondral kemikte sinyal artışı olarak sınıflandırıldı (37).

2.4. RADYOLOJİK TANI

2.4.1. Ultrason Elastografi (USE)

Elastografi ilk olarak 1990'lı yıllarda tanımlanan dokunun mekanik özelliklerini değerlendirmek için kullanılan non-invaziv US tabanlı bir görüntüleme yöntemidir. USE, dokunun akustik enerjiye tepkisini izleyerek dokunun mekanik özelliklerini ölçer. Doku sertliğinin kantitatif değerlendirmelerine olanak sağlamak için son yıllarda daha da geliştirilmiş olup klinikte giderek artan sıklıkta kullanılmaktadır (38,39).

Elastisite; bir dokunun, dışarıdan güç uygulandığında deforme olabilme ve dış güç ortadan kaldırıldığında dokunun orijinal boyutu ve şekline gelebilme yeteneğidir. Doku deformasyonu, dokunun sertliği ile ters orantılıdır. Örneğin, birçok katı tümörün çevredeki sağlıklı dokulardan mekanik olarak farklı olduğu bilinmektedir. Genel olarak, yağ dokusu kolay deforme olurken kronik karaciğer hastalığı ile ilişkili fibrozis, karaciğerin normal dokulardan daha sert olmasına neden olur. Elastografi bu nedenle tanısal uygulamalarda patolojik alanı normal dokudan ayırt etmede kullanılabilir (40,41). US tabanlı yöntemler, hasta başında uygulanabilirliği ve nispeten düşük maliyet gibi birçok doğal avantajı nedeniyle özellikle ilgi çekicidir. Farklı uyarma yöntemlerini kullanan çeşitli USE teknikleri

geliştirilmiştir. Genel olarak bunlar, dahili veya harici kompresyon uyaranlarını kullanan gerilim (strain) görüntüleme yöntemleri ve US ile oluşturulan hareketli kayma dalgası (shear) uyaranlarını kullanan enine dalga görüntüleme olarak sınıflandırılabilir (42,43).

2.4.1.1. Elastografi Fiziği

Elastografi, dokunun uygulanan bir kuvvetle deformasyona direnme veya kuvvet kaldırıldıktan sonra orijinal şeklini geri alma eğilimi olan doku elastikiyetini değerlendirir. Bir dokunun tamamen elastik olduğu ve deformasyonunun zamana bağlı olmadığı varsayıldığında, esneklik Hooke Yasası ile tanımlanabilir:

$$\sigma \text{ (stres)} = \Gamma \text{ (elastik modul)}. \varepsilon \text{ (strain)} \quad \text{(Denklem 1)}$$

Stres (σ) dokuda birim alana düşen kuvvet olup birimi kilopaskal (N/m 2)dır. Strain (ε) birimsiz olup birim uzunluk başına genişlemedir. Elastik modülü (Γ) birimi kilopaskaldır ve uygulanan stresin (σ) straine oranını ifade eder (44).

Deformasyon yöntemiyle tanımlanan üç tür elastik modül vardır: Young modülü (E), Shear modülü (G) ve Bulk modülü (K) (Şekil 2.5).

1) Young modülü (E), dokunun yüzeyine dik olarak uygulanan stres (σn) ile oluşan, deformasyon eğilimini tanımlar ve aşağıdaki denklemle tanımlanır:

$$\sigma n = E. \varepsilon n \quad \text{(Denklem 2)}$$

2) Shear modülü (G) , uygulanan transvers stresin (σ_s) meydana gelen transvers straine (ε_s) oranıdır ve aşağıdaki denklemle tanımlanır:

$$\sigma_s = G \cdot \varepsilon_s \quad \text{(Denklem 3)}$$

3) Bulk modülü (K), dokuda yüzeye dik içe doğru bir kuvvet veya basınç (σ_B) uygulandığında hacimde bir kütle gerilimi veya değişiklik (ε_B) ürettir ve aşağıdaki denklemle tanımlanır:

$$\sigma_b = K \cdot \varepsilon_b \qquad \text{(Denklem 4)}$$

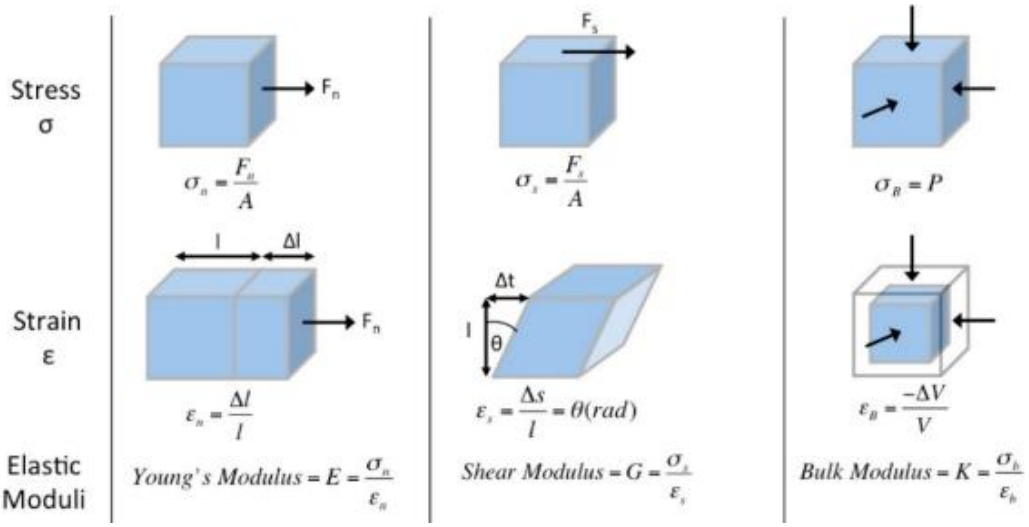

Şekil 2.5. USE fiziği, deformasyon modelleri. Tamamen elastik malzemelerin statik deformasyonları, stress σ (birim alan başına kuvvet, üst sıra), strain ε (birim uzunluk başına genleşme, orta sıra) ve elastik modülü Γ (stressin, straine bölünmesi, alt sıra) ile tanımlanabilir. Bu USE'de kullanılan young (yüzeye dik, birinci sütun), shear (yüzeye teğet, ikinci sütun) ve volüm (içe doğru basınç, üçüncü sütun) kuvvetlere uygulanır (Alıntı; kaynak 44).

Elastik modülü Γ ne kadar yüksekse, doku deformasyona o kadar çok direnç gösterir ve bu da sertliğin artması olarak düşünülebilir.

Ultrasonografide iki çeşit dalga yayılımı vardır: longitudinal ve shear wave dalgaları

1) Longitudinal dalgalar, dalganın yayılma yönüne paralel parçacık hareketine sahiptir (Şekil 2.6 c) ve hızları hacim modülü *K* kullanılarak şu şekilde tanımlanır:

$$c_L = \sqrt{\frac{K}{\rho}} \qquad \text{(Denklem 5)}$$

Yumuşak dokularda longitudinal dalga hızı (c_L) yaklaşık 1540 m/s'dir. B-mod US'de longitudinal dalgalar kullanılmasına rağmen farklı yumuşak dokular

arasındaki dalga hızındaki nispeten küçük farklılıklar ve dolayısıyla K, elastografi ölçümleri için yeterli doku kontrastına izin vermemektedir.

2) Shear wave dalgaları, dalganın yayılım yönüne dik parçacık hareketine sahiptir (Şekil 2.6 b) ve shear modülü G kullanılarak şu şekilde tanımlanır:

$$c_s = \sqrt{\frac{G}{\rho}} \qquad \text{(Denklem 6)}$$

Yumuşak dokularda shear dalga hızı (cS) yaklaşık olarak 1-10 m/s'dir. Yumuşak dokulardaki düşük dalga hızı, dokular arasında G değerlerinde yüksek farklılıklara izin vererek elastografi ölçümleri için uygun doku kontrastı sağlarlar.



Şekil 2.6. USE fiziği, ölçüm yöntemleri. Strain görüntülemede (a), doku yer değiştirmesi, sıkıştırma öncesi ve sonrası durumlardaki arama pencereleri (kutular) arasında RF eko sinyallerinin korelasyonu ile ölçülür. Shear dalgası görüntülemede (b), parçacık hareketi dalganın yayılım yönüne diktir ve shear dalgası (cS) hızı shear modülü G ile ilgilidir. B-mod US'de (c), parçacık hareketi dalga yayılma yönüne paraleldir ve boylamsal dalga hızı cL, hacim modülü K ile ilgilidir (Alıntı; kaynak 44).

Üç tip deformasyon ve elastik modülü birbirinden bağımsız değildir. Doku bir doğrultuda uzatılırken, uygulanan kuvvete dik doğrultuda sıkışarak, eni daralır. Doku

orijinal hacmini korumaya çalışırken, başarısı 'Poisson oranı' (v) ile açıklanır ve aşağıdaki formül ile tanımlanır;

$$\text{Poisson Oranı} = \frac{\text{Her bir enine ünite için lateral kontraksiyon}}{\text{Her bir uzunlamasına ünite için longitidunal genişleme}}$$

Yumuşak dokular için 'Poisson oranı' 0, 49 ile 0, 499 arasında değişen, her doku için sabit bir değerdir. Shear modülü (G) ,Young modülü (E) ile orantılı olduğundan, Shear modülü de dokunun elastisitesini göstermek adına alternatif bir ölçümdür ve arasındaki bağlantı aşağıdaki gibidir:

$$E = 2(v + 1)G \quad \text{(Denklem 7)}$$

Yumuşak dokunun yüksek su içeriği göz önüne alındığında, sıkıştırılamaz bir ortamın Poisson oranı 'v' 0,5'e yakın bir değerdir. Bu bilgiyi Denklem 8 ile kullandığımızda aşağıdaki gibi bir sonuç elde ederiz:

$$E = 3G = 3\rho c_s{}^2 \quad \text{(Denklem 8)}$$

Burada dansite (ρ) birimi kg/m3 ve cS birimi m/s'dir. Böylece ρcS^2 'nin birimi kg/(m*s ^{2})'dir ve E ve G'nin birimleri olan N/m^2 ya da kilopaskal ile eşdeğerdir.

Young modülü, shear modülü ve shear dalga hızı (cs) arasındaki ilişkiler önemlidir; çünkü elastografi tekniğine ve cihaz üreticilerine göre farklı parametreler kullanılmaktadır. US shear modülü görüntülemede, rapor edilen veya Young modülene dönüştürülen shear dalga hızını doğrudan ölçer (45).

Önceki USE çalışmaları Young modülünü kilopascal (kPa) cinsinden ve shear dalga hızını m/s veya cm/s cinsinden çeşitli birimlerde bildirmektedirler ve bu da farklı sonuçlara yol açtığından son zamanlarda ortak görüş standart bir yaklaşım olarak shear dalga hızının m/s cinsinden bildirilmesini savunmaktadır. Young modül birimini kilopaskal cinsinden ve shear dalga hızını m/s cinsinden birbirine dönüştürmek için aşağıdaki formülden yararlanılır:

$$c_s = \sqrt{\frac{E}{3\rho}}$$ (Denklem 9)

Young modülü N/m^2 veya $kg/(m*s^2)$'e eş olan kilopascal cinsinden verilmiştir. Dansite (ρ) birimi kg/m^3 olduğundan E/(3ρ) teriminin birimi de m^2/s^2'dir (44,46-48).

2.4.1.2.Ultrason Elastografi Teknikleri

USE'de kullanılan statik ve dinamik yöntemlerde dokuya uygulanan kuvvet manuel kompresyon veya probdan çıkan akustik dalgalar yolu ile elde edilir ve doku sertliğini dolaylı olarak tanımlar. Stres uygulama türüne ve dokuda yer değişimini saptamak ve görüntü oluşturmak için kullanılan yönteme bağlı olarak birkaç USE tekniği vardır. Bunlardan başlıcaları; dokulardan sinyal toplama metodlarına göre dokuların strain (gerinim) değerlerinin ölçüldüğü Strain elastografi (SE) ve dokularda oluşan shear dalgalarının hızlarının ölçüldüğü Shear wave elastografi (SWE) tekniğidir. Her yöntem literatürde ve ticari olarak temin edilebilen sistemlerde çeşitli farklı isimler kullanılarak anılır ve bu da bazı karışıklıklara neden olur (49,50).

2.4.1.2.1. Strain Elastografi Görüntüleme

Strain elastografi (SE) tekniği, günlük pratik uygulamada ilk kullanılan elastografi yöntemi olup günümüzde de en sık kullanılan yöntemdir. Bu yöntemde dokuya dışardan prob yardımıyla kompresyon uygulanır. Kompresyon probla hafif bastırma şeklinde manuel elde edilebileceği gibi solunum, vasküler pulsasyon gibi fizyolojik komşu yapıların yardımıyla internal de elde edilmektedir. Manuel kompresyonla yüzeyel dokulardaki esneklik ölçülmektedir. Bu uyarma yönteminin dezavantajı, kompresyonun daha derin dokulara verimli bir şekilde iletilememesidir. Ancak doğal fizyolojik hareketten kaynaklanan uyarılmada derin organlar değerlendirilebilir (51).

SE yöntemi kompresyon uygulanılan dokuda aksiyel yer değiştirmeye neden olur ve kompresyon ortadan kalktıktan sonra komprese olan dokunun eski haline

dönmesi yani dokuda strain (gerinim, yer değiştirme) oluşması temeline dayanmaktadır. Kompresyon uygulaması öncesi ve sonrası elde edilen eko verileri karşılaştırılarak dokuların yer değiştirme oranları hesaplanır (Resim 2.7). Daha sert dokular daha az deforme olur ve buna bağlı olarak daha düşük strain ve daha yüksek Young modülüne sahiptir. Kompresyon elastografi sistemlerinde, uygulanan basının miktarı ekranda bir gösterge ile gösterilir. Yer değiştirme daha sonra renk kodlu bir strain dağılım haritasına (elastogram) dönüştürülür ve bu genellikle yer değiştirme bilgisinin konvansiyonel B-mod görüntüleri üzerine eklenmesi ile oluşturulur. Gri veya renk skalası kodlama kullanıcı tarafından ayarlanabilir. Tipik olarak kırmızı, daha yumuşak dokuları temsil etmek için kullanılır, mavi daha sert dokuları temsil eder ve sarı veya yeşil, orta esnekliğe sahip dokuları temsil eder. Bu görüntülerde niteliksel değerlendirme yapılabilir. Ayrıca renkli görüntü elastografi üzerinde ROI aracılığı ile değerlendirmek istenilen doku ile referans bir dokunun (genellikle cilt altı yağ doku) değerleri birbirlerine oranlanır ve strain ratio (strain indeks) değeri elde edilir. Bu oran ile dokunun elastisitesi ile ilgili, elastografi tarihinde ilk yarı-kantitatif bir ölçüm değeri elde edilir (44,46,52).

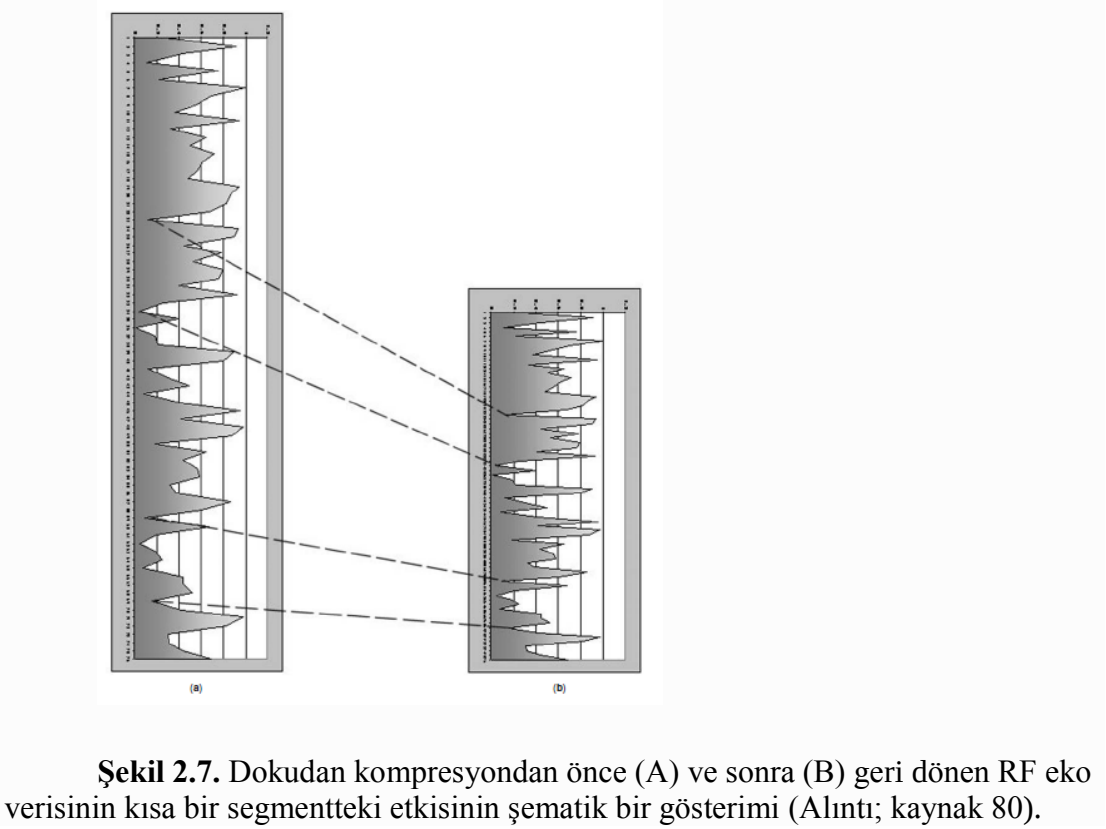

Şekil 2.7. Dokudan kompresyondan önce (A) ve sonra (B) geri dönen RF eko verisinin kısa bir segmentteki etkisinin şematik bir gösterimi (Alıntı; kaynak 80).

2.4.1.2.2. Shear Wave Elastografi Görüntüleme (SWE)

Shear Wave elastografi (SWE), dinamik elastografi olarak da adlandırılır. Bu görüntüleme yöntemi dokulara dış kompresyon yerine US probları ile kısa süreli (0,03-0,4 ms), yüksek güçte (frekans 2,67 MHz) akustik itici radyasyon kuvveti uygulamaktadır. Akustik yayılım kuvveti, ses dalgalarının doku ile etkileşimi sırasında US dalgalarına dik olarak transvers planda yayılım gösteren ve dokularda küçük yer değiştirmelere yol açan shear wave dalgalarını oluşturur. Yüksek hızda üstün US örnekleme teknikleri ile bu dalgaların dokuda ilerleme hızı ölçülebilmektedir. Bu shear wave dalga hızı (SWV) kullanılarak dokunun elastisitesi ölçülebilir. Young modülü daha sonra SWV'nin bir fonksiyonu olarak ölçülür. E= 3xV2 formülü ile hesaplanır. E, kPa cinsinden Young modülü ve V, cm/sn cinsinden shear wave hızıdır. SWV, dokunun sertliği ile doğru orantılıdır (m/s veya kPa olarak). Doku sertliği arttıkça, içinde yayılan SWV de ona paralel olarak artar. Yumuşak dokularda ise daha yavaş hareket eden bu dalgaların SWV, longitudinal planda hareket eden konvansiyonel US dalgalarına göre yaklaşık 1000 kat daha yavaş iken attenüasyonları ise yaklaşık 10000 kat daha hızlıdır (53,54).

SWE, doku elastisitesinin kullanıcının deneyiminden bağımsız, tekrar edilebilirliğinin daha iyi olduğu ve niceliksel olarak ölçüme olanak tanıyan bir görüntüleme yöntemidir. Her ne kadar SWE standardize edilmiş bir uygulama olsa da yine de bazı sınırlamaları vardır. Shear wave dalgasının oluşması için belli bir derinlik gerekmekte ve derinlik arttıkça dalga attenüe olur, bu nedenle çok derin dokular (deriden >9 cm uzakta) değerlendirilemez. Ayrıca shear wave dalgaları üretmek için yeterli bir doku derinliği gerekli olup çok yüzeyel dokularda kullanılması ile ilgili de sınırlılık vardır. Shear wave üretmek için gerekli olan akustik radyasyon kuvveti, dokularda enerjiyi biriktirir ve bu da kısmen ısınma olarak ortaya çıkar. Uzun süreli kullanım dokuları ısıtabilir ve üretilen shear wave özelliklerini değiştirebilir (55,56).

2.4.1.2.3. Acoustic Radiation Force Impulse (ARFI) Görüntüleme

SWE yöntemi olan Acoustic Radiation Force Impulse (ARFI) tekniğinde doku dışardan manuel veya fizyolojik kompresyon yerine odaklanmış bir US probu ile oluşturulan akustik radyasyon kuvveti ile uyarılır. ARFI ile doku içinde ilerleyen

tanısal gri-skala görüntülemeden sorumlu primer US dalgalarına dik, yatay eksende yayılım gösteren shear dalgalar oluşturulur. Dokuda ARFI öncesi elde edilen görüntü ve sonrası ile oluşan yer değişikliği görüntülenir. Oluşan doku yer değişikliği, uygulanan ARFI'nin kuvvet gücü ile direkt ilişkilidir. Ses dalgası yönünde dokuda oluşan itme kuvveti sonrası yumuşak doku sert dokudan daha fazla yer değiştirme gösterir. ARFI tekniğinde SWV ölçülmeden sadece dokularda oluşan yer değişiklikleri ölçülerek kalitatif değerler elde edilebildiği gibi SWV ölçümü ile de dokunun elastisitesini gösteren kantitatif değerler elde edilebilmektedir. Kantitatif değerlendirmede SWV'nin yüksek olması doku sertliğinin arttığının göstergesidir. ARFI tekniğinde SWV ölçümü ROI ile belirlenen 1x0,5 cm boyutlarında bir kutucukta yapılır. SWV birimi m/sn ile ifade edilir. Bu teknikte elastogram, göreceli doku sertliğini gösteren renk kodlu ya da gri kodlanabilir. ARFI yönteminde 9 MHz gibi yüksek titreşimli probların kullanımı ile derin yerleşimli lezyonların değerlendirilebilmesi diğer elastografi yöntemlerine göre avantajlarından biridir. SE'ye göre daha az kullanıcı bağımlıdır. Bu görüntüleme yaklaşımı Siemens cihazında Virtual Touch Imaging (VTI) olarak uygulanmaktadır (46,57,58).

2.4.2. Manyetik Rezonans Görüntüleme

Manyetik Rezonans Görüntüleme (MRG), güçlü bir manyetik alan içinde radyofrekans (RF) dalgaları kullanarak oluşan sinyallerin toplamının kesitsel görüntüye çevirilmesini temel alan bir görüntüleme yöntemidir. MRG'nin geçmişi 1924 yılında hidrojen atomunun manyetik özellik göstermesi keşfine kadar dayanır. Temel fizik prensiplerini 1946 yılında tanımlayan Purcell ve Bloch 1951 yılında Nobel fizik ödülünü kazanmıştır. MRG'yi ilk defa kullanan Paul C. Lauterbur'dir. MRG klinik kullanıma girdiği ilk yıllardan itibaren iyonizan radyasyon içermemesi ve mükemmel yumuşak doku kontrastı sağlaması nedeniyle uygulama alanı her geçen gün artan ve birçok hastalığın tanı ve izleminde ilk sırada istenen tıbbi görüntüleme yöntemi konumundadır (59-61).

2.4.2.1. Temel Fizik Prensipleri

Atom çekirdeğinin temel yapısını nükleon adı verilen pozitif yüklü proton ve yüksüz olan nötronlar oluşturur. Nötron ve protonlar kendi aksları etrafında dönerler ve buna 'spin hareketi' adı verilir. Spin hareketi nükleonun çevresinde doğal olarak bir manyetik alan meydana getirir ve bu alan nükleonları manyetik alana duyarlı kılar. Çekirdeğinde çift sayıda nükleon var olan atomların nükleonları birbirinin spin hareketlerini nötralize ederler ve net spin momenti sıfırdır. Çekirdeğinde yalnızca tek sayıda nükleon bulunan atomlarda manyetik dipol momenti vardır ve bunlar manyetik rezonans (MR) gösterirler. Hidrojen atomu çekirdeğinde tek bir proton olması nedeniyle güçlü manyetik alana sahiptir. İnsan vücudunun büyük kısmını su oluşturduğundan dolayı vücutta çok yoğun bulunan bu çekirdek sinyal kaynağı olarak idealdir (62,63).

Normalde insan vücudundaki hidrojen dipolleri rastgele konumlanmakta olup oluşan net manyetizasyon sıfırdır. Vücuttaki protonlar manyetik alan içerisine konulduğunda manyetik alan yönüne paralel ve antiparalel olarak dizilim gösterirler. Düşük enerji seviyesine sahip protonlar paralel yönde dizilir, yüksek enerji seviyesine sahip protonlar antiparalel yönde dizilirler. Daha az enerji gerektirdiğinden atomların milyonda biri kadarı paralel yönde daha fazla olmak üzere dizilim gösterirler ve bu küçük fark sayesinde net longitudinal manyetizasyon adı verilen bir manyetik kuvvet oluşur (64-66).

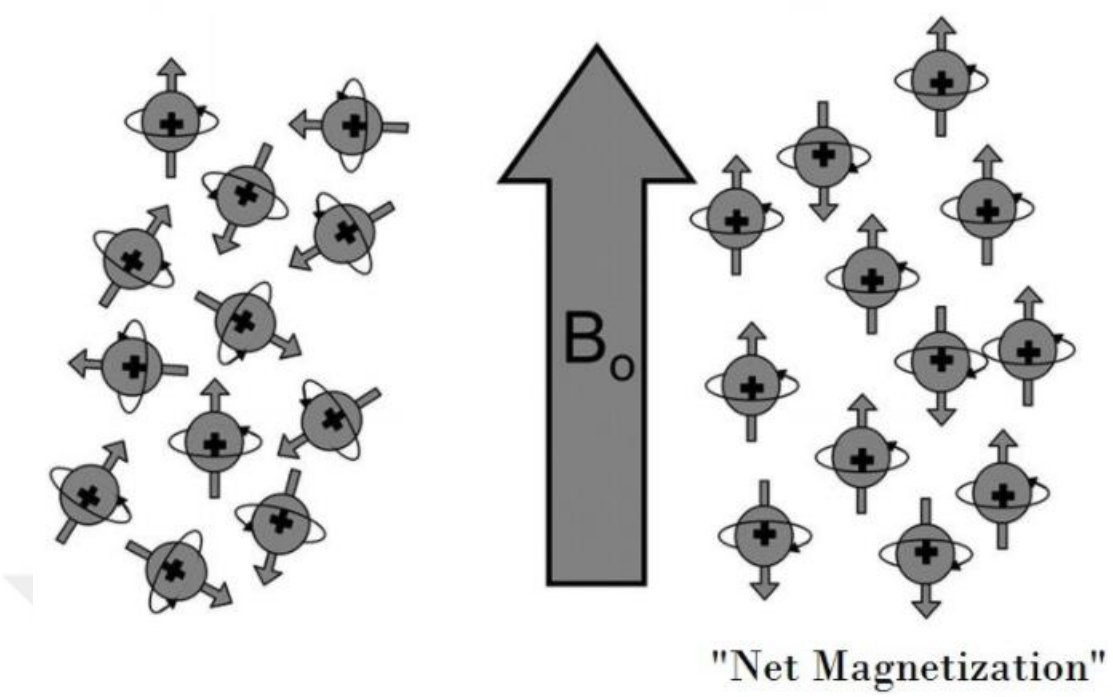

Şekil 2.8. Solda hidrojen atomlarının doğal dizilimi ve birbirini sıfırlayan dağınık yerleşimli manyetik alan vektörleri. Sağda B_0 yönünde uygulanan manyetik alan içerisinde hidrojen atomlarının paralel ve anti-paralel dizilimi (Alıntı: Kaynak (66))

Manyetik alanın protonlara ikinci etkisi, protonların kendi ekseni etrafında dönerek yaptıkları spin hareketine ek olarak B_0 manyetik alan etrafında topacın yaptığına benzer bir presesyon (salınım) dönüşü sağlamasıdır. Presesyonun oluşabilmesi için güçlü bir manyetik alan gerekmektedir. Presesyon hızı ile manyetik alan şiddeti doğru orantılıdır.

Protonun presesyon frekansı Larmor denklemi ile tanımlanır:

$\omega = \gamma \, . \, B_0$

ω = Presesyon frekansı (MHz)

B_0 = Manyetik alanın gücü

γ = sabit (gyromanyetik oran, her atom için farklıdır)

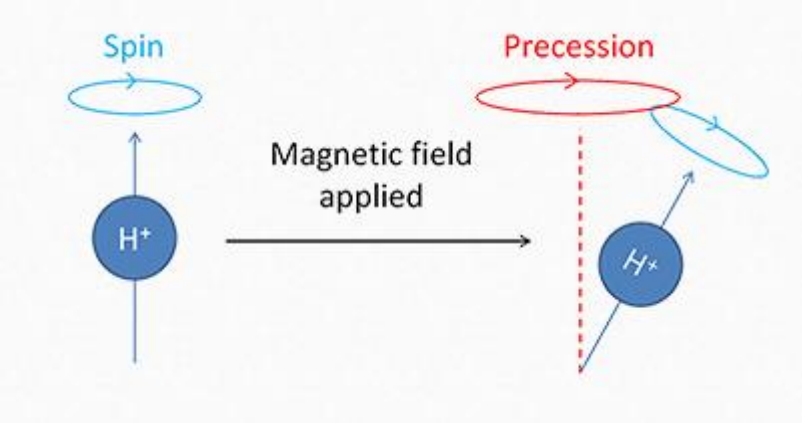

Şekil 2.9. Manyetik alan içerisinde hidrojen atomunun presesyon hareketi (https://www.radiologycafe.com/radiology-trainees/frcr-physics-notes/introduction-to-mri).

MR'de enerji transferi RF dalgaları yoluyla olur. Protonların Larmor frekansı ile aynı frekanstaki RF dalgaları enerji transferini mümkün kılar. Protonlara 90° RF pulsu uygulanmasından sonra protonlar enerji kazanarak daha çok sayıda proton yüksek enerjili antiparalel konuma geçer ve protonlar manyetik alana dik konumlanır. Bu duruma 'transvers manyetizasyon' denir. RF pulsunun ikinci etki ise protonların salınımlarında out-of-phase konumundan in-phase konumuna geçmeleridir. RF pulsu kesilince in-phase konumunda senkron presesyon yapan protonlar bu davranışını kaybederek out-of-phase konuma geçerek eski durumlarına geri dönerler. Transvers manyetizasyon azalırken, longitudinal manyetizasyon tekrar oluşmaya başlar. Bu olaya 'Free Induction Decay' (FID) sinyali denir. Bu esnada düşük enerjili konuma geçen protonlar RF dalgası yayar ve bunlardan toplanan sinyallerden bilgisayar yardımıyla görüntü elde edilir (67,68).

2.4.2.1.1. Relaksasyon

RF pulsu kesilince protonların yüksek enerjili konumdan baştaki düşük enerjili konumuna geri dönmesine 'relaksasyon' denir. İki çeşit relaksasyon vardır;

1. T1 Relaksasyon (spin-çevre etkileşimi): RF pulsu kesilince antiparalel protonların parelel konuma geri dönmesiyle longitudinal manyetizasyonun tekrar oluşmasına denir. Longitudinal manyetizasyonun %63'ünün tekrar geri kazanılması için geçen zamana 'T1 zamanı' denir.

Farklı boyutta ve konsantrasyonda makromolekül içerdikleri için dokuların T1 zamanları faklıdır.

2. T2 Relaksasyon (spin-spin etkileşimi): RF pulsu ile oluşmuş transvers manyetizasyonun kaybolmasına denir. Transvers manyetizasyonun %37'sinin kaybedilmesi için geçen zamana 'T2 zamanı' denir. Dokuların T1 zamanı T2 zamanından her zaman daha uzundur (64).

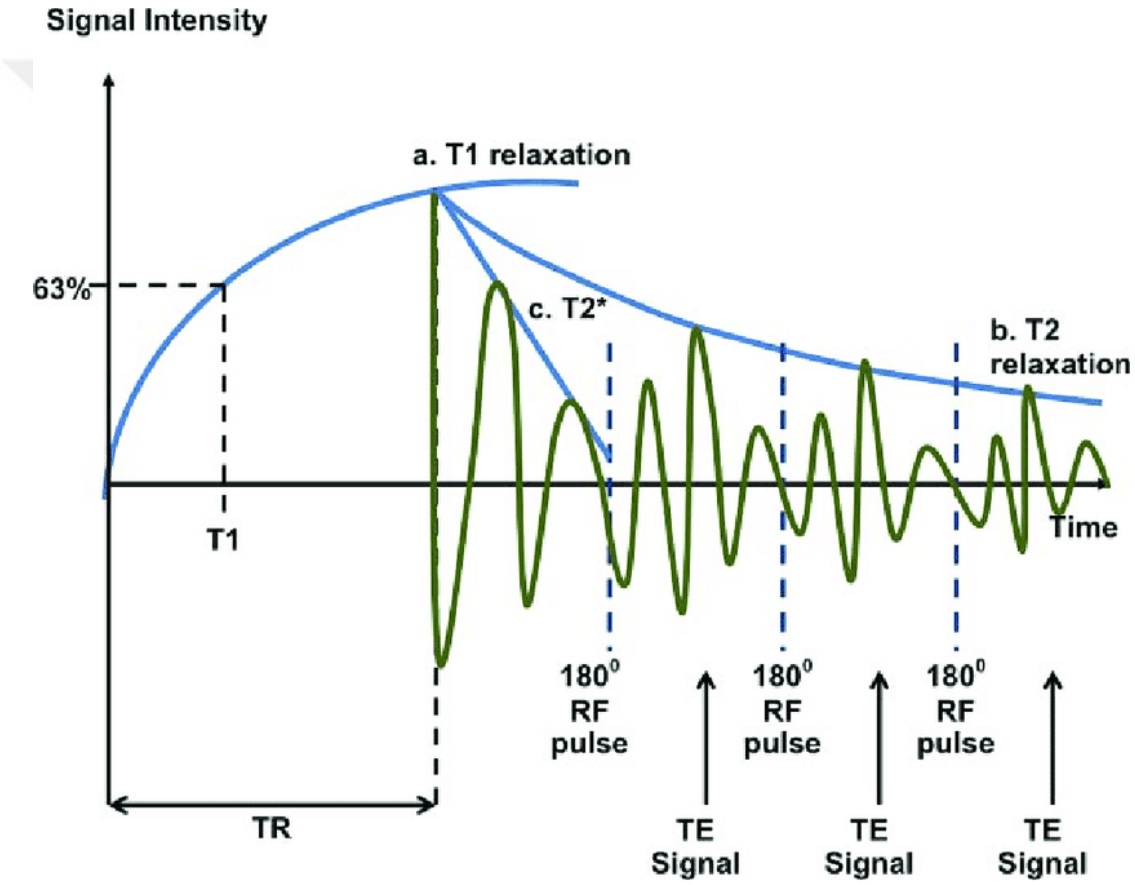

Resim 2.10. T1 ve T2 relaksasyon grafiği
(file:///C:/Users/HP/Desktop/Understanding_MRI_Basic_MR_physics_for_physicians)

2.4.2.2. MRG Cihazı

MRG cihazının temel parçaları; manyetizmayı sağlayan temel bileşen 'ana magnet', manyetik alanın mekânsal kodlanmasını sağlayan 'gradiyent sargılar', hem alıcı hem de verici olarak görev yapabilen 'RF sargılar' ve görüntünün dönüşümünü sağlayan 'veri toplama ve işleme sistemlerinden' sorumlu olan bilgisayardan oluşur (65).

Magnet, MRG sisteminin kalbi, çok güçlü manyetik alan üreten büyük bir mıknatıstır. Mıknatıslar manyetik alan gücü, şekil ve malzeme bakımından "rezistiv", "permanant" veya "süper konduktiv" tiplerinde olabilir. Rezistiv ve permanent tiplerde manyetik alan en fazla 0.3-0.5 Tesla (T) gücünde olabilir. Süper konduktiv magnetlerde üst sınır klinikte 3.0 T olmakla birlikte gelişen teknoloji ile birlikte birçok merkezde 7.0 T cihaz ile de çalışmalar yapılmaktadır. Permanent magnetler demir (Fe), nikel (Ni), kobalt (Co) gibi üzerlerinde sürekli manyetizasyon bulunduran metallerin karışımından yapılır. Çok ağır olması dezavantajıdır; ancak soğutucu gaza ve elektiriğe gerek olmaması sebebiyle masrafı düşüktür. Süper konduktiv magnetlerde manyetik alan oluşturmak için niyobyum titanyum alaşımları gibi süperiletken malzemelerden yapılır. Soğutulmaları yüksek maliyet gerektirmesine rağmen, hızlı ve daha kaliteli görüntüler üretilmesine olanak sağlarlar. Süperkonduktiv ve rezistiv magnetlerde elektirik akımı geçirilen bobin tipindeki sargılar ile manyetik alan meydana getirilir (62,63).

2.4.2.3. Görüntü Oluşumu

MRG'de görüntü oluşumunun temeli dokuların relaksasyon sürelerinin farklı olmasına dayanmaktadır (69).

2.4.2.3.1. Sinyal Toplama ve Koiller

Magnet içerisindeki manyetik alanı kademeli olarak arttırıp-azaltır. Protonlar farklı manyetik alana maruz kalınca farklı salınım gösterirler ve her bir kesitten farklı sinyal alınır. Görüntünün oluşabilmesi için relaksasyon süresinin farklılıklarının

algılanması gerekmektedir. Bu farklılıkların algılanmasını sağlayan yapılara koil adı verilir (70).

2.4.2.3.2. Kesit Belirleme, Sinyal Kodlama ve Gradientler

Gradient, bir manyetik alanın uzayda nasıl değiştiğini tanımlar. Bir MR tarayıcısındaki gradient sargılar, MR sinyalinin 3 boyutta kodlanmasını sağlayan birbirine dik 3 bobin setinden oluşur. Bobinlerden geçen akım sayesinde manyetik alanın gücü uygulanan gradient alanın yönü boyunca değişir. Bu yöntem ile yalnızca istenilen alandan sinyal toplanabilir. Gradientler, magnet içinde x, y, z yönünde dizildiğinden dolayı MRG'de üç boyutta görüntü elde edilir. Bu gradientler görüntü alınacak kesit dışındaki diğer protonlara manyetik alanın gücünden az veya çok manyetik alan uygular. Bununla kesit dışında kalan protonlar farklı manyetik alana maruz kalıp farklı frekansta salınım gösterirler ve gönderilen RF dalgalarından etkilenmezler ve rezonans dışı kalması sağlanır. Bunu gerçekleştirmek için, cihazın 'gantri' adı verilen merkez boşluğu boyunca, bir kesit kodlama gradienti oluşturulur. Yani z ekseni boyunca manyetik alanın gücü giderek artan ya da azalan şekilde hızla değiştirilir. Böylece z ekseni boyunca manyetik alanın gücü farklı yerlerde farklı değerde olur. Verilen RF pulsu da sadece ilgili alandaki protonlar ile rezonansa girer. Diğer alanlar rezonans dışı kaldığı için MR sinyaline katkıları olmaz. Böylece z ekseninde sadece kesite girmesi istenen protonlar görüntüye sinyal vermiş olur. Kesit belirlenmesinden sonra, ilgili kesitten gelen sinyaller ayrıştırılıp görüntüde doğru yerine konulur. Ayrıştırma süreci faz kodlama ve frekans kodlama gradientleri ile gerçekleştirilir. Sinyallerin işlendiği bu matematiksel işleme "Fourier dönüşümü" denir (71).

2.4.2.3.3. Faz Kodlama ve Frekans Kodlama Gradientleri

Frekans ve faz kodlama; kesit kodlama gradienti ile birlikte, x ve y eksenlerinde görüntü matriksindeki bileşenlere gidecek bilgilerin kodlanması için uygulanan iki ayrı manyetik alan gradientidir. Önce z ekseninde çalıştırılan gradient ile kesit belirlenir. Frekans ve faz kodlama gradientleri ile o kesitteki satır ve

kolonlar birbirinden ayrılır ve böylece sinyal toplanan kesitte sinyalin hangi vokselden geldiği belirlenir.

2.4.2.3.4. 'k' Alanı

'k' alanı, bir MR kesitinin ham bilgisini içeren matriks formunda depo alanıdır. Fourier transformasyonu sonrası gelen frekans ve faz bilgileri analiz edilerek görüntü oluşturulur. Frekanslar genelde x eksenine, fazlar ise y eksenine kodlanır ancak tam tersi de olabilir. İşlem bittiğinde 'k' alanında, görüntüyü oluşturacak tüm voksellere ait faz ve frekans bilgileri mevcuttur (72,73).

2.4.2.4. MRG'de Kullanılan Temel Sekanslar

MR sinyali oluşturmak için uygulanan RF puls, gradient ve sinyal toplama süreçlerini gösteren verilere 'sekans' adı verilir. MRG'de kullanılan 3 temel sekans; spin eko, gradient eko ve inversion recovery'dir.

2.4.2.4.1. Spin Eko (SE) Sekansı

MRG'de en sık kullanılan sekans tipidir. Tipik olarak 90° RF ve ardından bir veya daha fazla 180° RF pulslarından oluşur. RF pulslar ile birlikte kesit belirleme gradienti uygulanır. 90° ve 180° RF pulslar kesit görüntüsü elde edilirken faz kodlama sayısı kadar tekrar edilir. Faz kodlama sayısı, matriks ebatlarını belirten değerlerde ilk rakamdır. Spin eko sekanslarda görüntünün T1, T2 ya da proton dansite (PD) ağırlıklı olmasını TR ve TE değerleri belirler. Dokuya gönderilen 90° RF pulsundan maksimum sinyal toplanıncaya kadar geçen süreye TE (time to echo), 90° RF pulsları arasındaki süreye ise TR (time repetition) denir. Dokular arasında longitudinal relaksasyon farkları açığa çıkartılacaksa (T1 ağırlıklı), TR kısa tutulmalıdır. Ayrıca T1 ağırlığının mümkün olduğunca fazla olması için TR'nin kısa tutulması dışında, TE'nin de kısa olması gereklidir. TE'nin kısalması görüntünün T2 ağırlığını azaltır. İnceleme alanındaki proton yoğunluğu sinyal ve kontrasta direkt etki eder T1 ve T2 ağırlığının en aza indirildiği görüntüler PD ağırlıklıdır (74).

2.4.2.4.2. Invercion Recovery (IR) Sekansı

SE sekansının bir varyantıdır. Önce 180° RF puls uygulanır, longitudinal manyetizasyon tersine çevrilir. Bu puls sonrasında protonlar, longitudinal relaksasyon sürelerine göre eski konumlarına dönerler. Belli bir süre sonra 90° RF puls uygulanır ve sekans SE gibi devam eder. Inversion time, ilk 180° puls ile 90° puls arasındaki zamandır ve görüntü kontrastını sağlayan esas parametredir. İkinci 180° puls spin ekodaki ile aynı etkiyi yapar (75).

2.4.2.4.3. Gradient Eko (GE) Sekansı

90° den küçük değerde tek bir RF puls uygulanır. GE sekanslarda sapma açısı olan Flip angle 90°'den küçük olmalıdır.180° refaze puls uygulanmaz. Bunun yerine gradient sistem (frekans kodlama gradienti) kullanılarak aynı etki sağlanmaya çalışılır. Flip angle 90° den küçük olduğu için her zaman bir longitudinal manyetizasyon vardır ve tamamen kaybolmadığı için yeniden oluşması için geçen süre daha azdır (76).

2.4.2.5. T2* Haritalama

T2* relaksasyonu, lokal manyetik alan inhomojeniteleri, dokuların duyarlılık farklılıkları, gradient sargılar gibi faktörlere bağlı faz kaybı ile oluşan transvers relaksasyondur. Hem mikroskopik manyetik çevre hem de manyetik alan inhomojenitesine etki eder. SE sekanslarda manyetik alan inhomojenitesine bağlı etki 180 ° RF puls ile elimine edilmekte iken GRE sekanslarda inhomojeniteye bağlı etkiler belirgindir. GRE sekanslarda bu 180° puls olmadığından gradient çeviriciler ile benzer etki oluşturulmaktadır. T2* görüntüleme GRE sekansı ile yapılır. Bunun için daha uzun TE, daha küçük flip angle açısı ve daha uzun TR kullanılır. T2* relaksasyon, her zaman T2 relaksasyonundan kısadır. T2* relaksasyonu GRE sekanslardaki kontrastın temelini oluşturur. T2* ağırlıklı GRE sekansı SWI (susceptibility-weighted imaging), perfüzyon, fMRI incelemede ve demir birikimi ölçümlerinde kullanılır (60,61).

Dokuların T1 ve T2 relaksasyon sürelerinin saptanması için haritalama yöntemleri geliştirilmiştir. Standart MRG'de bir faz kodlama basamağı için bir TR aralığında bir TE zamanında veri toplayıp görüntü oluşturulurken, haritalama yönteminde birkaç TE'de ardışık veri toplanıp görüntü oluşturulur. Farklı TE'lerde doku sinyalinin nasıl değiştiği matematiksel olarak hesaplanarak vokselin ortalama relaksasyon süresi saptanır. T2* haritalama multi-eko GRE sekansıyla, en az 8 farklı TE ile elde edilir. Doku haritalamanın en büyük avantajı, dokular arasındaki relaksasyon süre farklarını ortaya koyarak doku bileşenleri hakkında daha doğru bilgiler sunmasıdır (77,78).

3. GEREÇ VE YÖNTEM

Bu prospektif çalışma, Haziran 2020 ile Nisan 2021 tarihleri arasında Düzce Üniversitesi Tıp Fakültesi Radyodiagnostik Anabilim Dalı'nda gerçekleştirilmiştir. Çalışmaya herhangi bir nedenle klinik branşlar tarafından istenilen diz MRG olguları dahil edildi. MRG incelemede troklear kıkırdakta patoloji olmayan 41 normal olgu ile troklear kartilajda Outerbridge'in artroskopi evreleme sistemini temel alan "Modifiye MRG Evreleme Sistemi" ne göre erken evre kondromalaziyi düşündüren (kartilajda kalınlık, sinyal değişikliği ve yüzeyel fissür) bulguları olan grade 1 ve grade 2, 41 olgu çalışma grubuna dahil edildi. Çalışmaya dahil edilen toplam 82 olgunun 41'i kadın, 41'i erkekti.

İnceleme öncesi tüm olguların boyu ve kilosu ölçüldü, VKİ hesaplandı. Tüm olgulara diz ağrısının hangi lokalizasyonda olduğu ve sigara içip- içmediği sorgulandı.

Çalışmaya dahil edilen olguların troklear kıkırdağında, T2* haritalama yöntemi ile elde edilen görüntüler kullanılarak transvers relaksasyon zamanları (T2) ölçüldü. Kıkırdak aksiyal planda medial, lateral ve interkondiler bölümlere ayrılarak her bir bölge için serbest inceleme alanı (ROI) kullanılarak en az 3 ölçüm yapıldı ve ortalama değerlerler kaydedildi. Tüm çekimler 3 T MRG sisteminde (Siemens Magnetom Skyra, Erlangen) faz dizilimli diz sargısı kullanılarak gerçekleştirildi. MRG protokolü belirtilen sekansları içermekteydi: koronal planda T1A (TSE 450/17, TF: 3, FOV: 16 cm, 3 mm/0,6 mm, 307x384) ve STIR (TIRM 4000/16, TF: 12, FOV: 16 cm, 3 mm/0,6 mm, 256x320), sagital planda PD (TSE 3800/19, TF: 12, FOV: 16 cm, 3 mm/0,6 mm, 358x448), yağ baskılı PD (TSE 3800/19, TF: 12, FOV: 16 cm, 3 mm/0,6 mm, 358x448), T2 STAR (GRE 424/18, FOV: 16 cm, 3 mm/0,6 mm, 283x384) ve FLASH (MEGRE 971/4,36-11,9-19,44- 29,98-34,52, FOV: 16 cm, 3 mm/0,6 mm, 384x384); aksiyel planda yağ baskılı PD (TSE 3000/19, TF: 6, FOV: 16 cm, 3 mm/0,3 mm, 272x320), aksiyel planda multi eko spoiled gradient eko T2* haritalama (MESGRE T2*Map Sag). Kıkırdağa ait T2* haritalama FLASH multieko (5 eko) sekansı kullanılarak Maplt yazılımı aracılığıyla oluşturuldu.

Olgular MRG yapıldıktan sonra US incelemesine alındı. Ultrasonografik incelemeler, Siemens Acuson-S2000 (Siemens Healthcare, Erlangen, Germany) US cihazında 9L4 (4-9 MHz) lineer prob kullanılarak gerçekleştirildi. Bu çalışmada tüm olgulara incelemeler sabah saatlerinde gerçekleştirildi. Ayrıca elastografi değerlerini etkileyebileceği için hastaların önceki gün koşma, ağırlık kaldırma gibi ağır fiziksel aktiviteler yapmasına izin verilmedi. İnceleme sırasında hastalar, dizleri fleksiyonda olacak şekilde muayene masasına en rahat vücut pozisyonunda uzanmaları istendi (Şekil 3.1). Probun kompresyon etkisinden kaçınabilmek için bol miktarda US jeli kullanıldı ve prob basınç uygulamadan suprapatellar bölge üzerine dik ve uzunlamasına yerleştirilerek inceleme yapıldı. Gri skalada troklear kıkırdak kemiğin keskin korteksi ile suprapatellar yağ doku arasında kuvvetli yankısız bir doku olarak görüldü. Troklear kıkırdak B-mod US kullanılarak tarandı. Kıkırdak medial kondil, lateral kondil ve interkondiler bölgeye ayrılarak her bir bölgenin santralden kalınlıkları ölçüldü. Daha sonra Virtual Touch Quantification (VTQ/ARFI) yöntemiyle önceden belirlenmiş 5x5 mm boyutundaki ROI sırayla her üç bölgeye yerleştirilerek SWV değerleri ölçüldü ve kaydedildi. Her bir bölge için en az 3 ölçüm yapılarak ortalama değerler kaydedildi ve m/sn birimiyle dokunun sertlik düzeyi belirlendi.

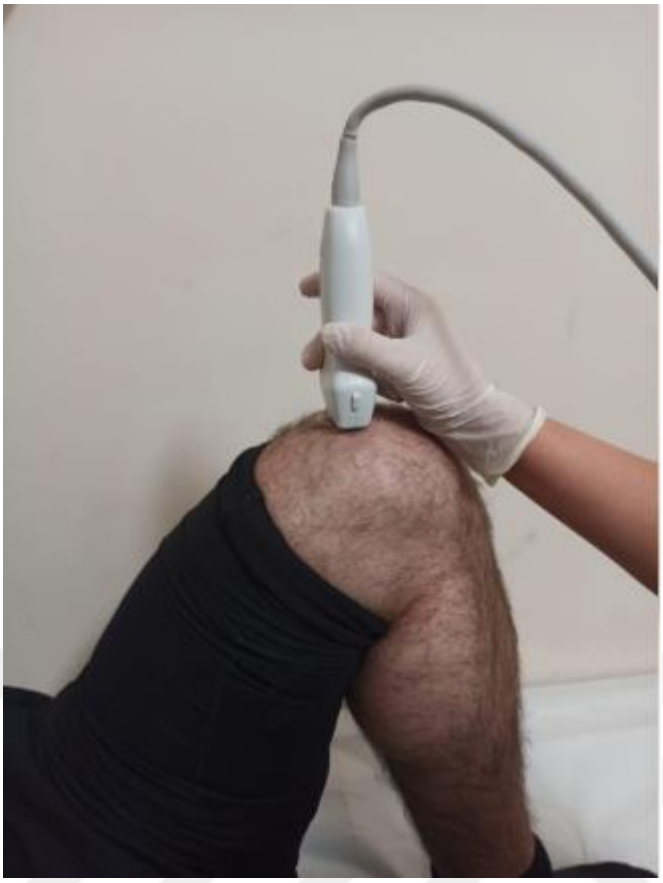

Şekil 3.1. Troklear kıkırdak görüntülenmesi sırasında uygulanan US tekniği

Çalışmaya 18 yaşından büyük olgular dahil edilmiş olup geçmişte diz eklemine dair bir hastalıktan tedavi gören ya da opere olanlar, alt ektremite travması ya da kırığı olanlar, diz ekleminde tendon ve ligament yırtığı, diz eklemi içerisine lokal steroid enjeksiyonu, herhangi bir sistemik, otoimmün veya metabolik hastalığı olanlar çalışma dışı bırakılmıştır.

Bu tez çalışması; Düzce Üniversitesi Tıp Fakültesi İnvaziv Olmayan Klinik Araştırmalar Etik Kurulu Başkanlığı'ndan 07.12.2020 tarih ve 2020/262 sayılı etik kurul onayı alınarak yapılmıştır.

İstatistiksel Analiz

Verilerin normal dağılıma uygunluğu Kolmogorov Smirnov testi ile incelendi. Normal dağılıma sahip özelliklerin iki bağımsız grupta karşılaştırılmasında Student t testi ile yapıldı. Normal dağılmayan özelliklerin iki bağımsız grupta karşılaştırılmasında Mann Whitney U testi kullanıldı. Sayısal değişkenler arasındaki ilişkiler Spearman korelasyon katsayısı ile test edildi. Tanımlayıcı istatistik olarak sayısal değişkenler için ortalama±standart sapma, kategorik değişkenler için ise sayı ve % değerleri verildi. İstatistiksel analizler için SPSS Windows version 23.0 paket programı kullanılıp $p<0.05$ istatistiksel olarak anlamlı kabul edildi.

4. BULGULAR

Çalışma kapsamında normal grupta 41 olgu, çalışma grubunda 41 olgu olmak üzere toplam 82 olguya MR T2* haritalama, gri skala US ve VTQ/ARFI yöntemiyle SWE yapıldı. Yapılan ölçümlerde normal grup ile çalışma grubu arasında T2* haritalama ve SWE değerleri ile kıkırdak kalınlığı bakımından farklılıklarının olup-olmadığı kantitatif olarak değerlendirildi.

Normal grupta olguların 26'sı (%62,5) kadın ve 15'i (%37,5) erkekti. Çalışma grubunda olguların 15'i (%37,5) kadın ve 26'sı (%62,5) erkekti. Cinsiyet dağılımı bakımından grupların istatistiksel olarak farklı olduğu görüldü (p=0,027).

Normal grupta olguların yaş ortalaması 30,27±9,63 (30) yıl (min.18-maks.51), çalışma grubunda olguların yaş ortalaması 39,36±10,96 (38) yıl (min.21-maks.66) olup yaş değerleri açısından gruplar arasında anlamlı düzeyde farka rastlandı (p=0,001).

Normal grupta olguların vücut ağırlığı ortalamaları 73,50±16,00 (78) (min.46- maks.100) kg, çalışma grubunda olguların vücut ağırlığı ortalamaları 76,88±17,00 (73) (min.48- maks.120) kg idi. Vücut ağırlığı dağılımı bakımından grupların istatistiksel olarak benzer olduğu görüldü (p=0,358).

Normal grupta olguların boy ortalamaları 169,12±11,00 (165) (min.155-maks.192) mm, çalışma grubunda olguların boy ortalamaları 171,43±9,00 (173) (min.150- maks.188) mm idi. Boy ortalamaları bakımından grupların istatistiksel olarak benzer olduğu görüldü (p=0,287).

Normal grupta olguların vücut kitle indeksi (VKİ) ortalamaları 25,67±5,41 (26,1) (min.17,63- maks.38,86), çalışma grubunda olguların VKİ ortalamaları 26,24±5,97 (24) (min.17,63- maks.45,31) idi. VKİ dağılımı bakımından grupların istatistiksel olarak benzer olduğu görüldü (p=0,651).

Normal grupta ağrı lokalizasyonu olguların 34'tünde (%85) anteriorda, 2'sinde (%5) diffüz, 3'ünde (%7,5) lateralde ve 1'inde (%2,5) posteriordaydı. Çalışma grubunda ağrı lokalizasyonu olguların 27'sinde (%64,3) anteriorda, 3'ünde

(%7,1) diffüz, 7'sinde (%16,7) lateralde ve 5'inde (%11,9) posteriordaydı. Ağrı dağılımı bakımından grupların istatistiksel olarak benzer olduğu görüldü (p>0,05).

Normal grupta olguların sigara içme ortalamaları 8,14±6,72 (5) (min.1-maks.20) paket yılı, çalışma grubunda olguların sigara içme ortalamaları 12,15±8,56 (10) (min.3- maks.28) paket yılı idi. Sigara içme bakımından grupların istatistiksel olarak benzer olduğu görüldü (p=0,221).

Normal grupta olguların 16'sı (%40) sağ diz ve 24'ü (%60) sol dizden çekim gerçekleşmiştir. Çalışma grubunda olguların 19'u (%45,2) sağ diz ve 23'ü (%54,8) sol dizden çekim gerçekleştirildi. Yön dağılımı bakımından grupların istatistiksel olarak benzer olduğu görüldü (p=0,688). Cinsiyet, ağrı lokalizasyonu, yön analizleri Tablo 4.1' de gösterildi.

Yaş, boy, kilo, VKİ, sigara içiciliği analizleri Tablo 4.2' de gösterildi.

Tablo 4.1. Normal ve çalışma grubunda nitel değişkenlerin karşılaştırılması

	Normal		Grade 1-2		Toplam		p
	n	%	n	%	n	%	
Cinsiyet							
Erkek	15	37,5	26	62,5	41	100	0,027
Kadın	26	62,5	15	37,5	41	100	
Yön							
Sağ	16	40	19	45,2	35	85,2	0,632
Sol	24	60	23	54,8	47	114,8	
Ağrı							
Anteior	34	85	27	64,3	61	149,3	0,156
Diffüz	2	5	3	7,1	5	12,1	
Lateral	3	7,5	7	16,7	10	24,2	
Posterior	1	2,5	5	11,9	6	14,4	

P değeri Pearson ki kare testinden elde edilmiştir.

Tablo 4.2. Normal ve çalışma grubunda nitel demografik parametrelerin karşılaştırılması

	Normal			Çalışma			
	ort±ss (M)	Min	Maks	ort±ss	Min	Maks	p
Yaş	30,27±9,63 (30)	17	51	39,36±10,96 (38)	21	66	0,001
VKI	25,67±5,41 (26,1)	17,63	38,86	26,24±5,97 (24)	17,63	45,31	0,651
Boy	169,12±11,00 (165)	155	192	171,43±9,00 (173)	150	188	0,287
Kilo	73,50±16,00 (78)	46	100	76,88±17,00 (73)	48	120	0,358
Sigara	8,14±6,72 (5)	1	20	12,15±8,56 (10)	3	28	0,221

P değeri student t testinden elde edildi..

Normal grupta olguların US'de kıkırdak kalınlık ölçümleri medial kondilde (MK) 2,05±0,35 (2,05) mm, interkondiler (İK) alanda 2,34±0,45 (2,4) mm ve lateral kondilde (LK) 2,09±0,31 (2,1) mm idi. Çalışma grubunda olguların US'de kıkırdak kalınlık ölçümleri MK 2,38±0,46 (2,4) mm, İK 2,76±0,60 (2,75) mm ve LK 2,48±0,39 (2,45) mm idi. Kıkırdak kalınlıkları açısından gruplar arasında istatistiksel olarak anlamlı düzeyde farklılık gözlendi. Kıkırdak kalınlıklarının normal grupta çalışma grubuna göre MK (P=0,002), İK (P=0,002) ve LK'de (P=0,001) istatistiksel olarak anlamlı düzeyde düşük değerler oldukları gözlendi.

Normal grupta olguların MRG'de kıkırdak kalınlık ölçümleri MK 2,05±0,44 (2) mm, İK 2,54±0,55 (2,45) mm ve LK 2,12±0,35 (2,2) mm idi. Çalışma grubunda olguların MRG'de kıkırdak kalınlık ölçümleri MK 2,41±0,51 (2,4) mm, İK 3,16±0,85 (3,1) mm ve LK 2,53±0,47 (2,5) mm idi. Kıkırdak kalınlıkları açısından gruplar arasında istatistiksel olarak anlamlı düzeyde farklılık gözlendi. Kıkırdak kalınlıklarının normal grupta çalışma grubuna göre MK (P=0,003), İK (P=0,001) ve LK'de (P=0,001) istatistiksel olarak anlamlı düzeyde düşük değerler oldukları gözlendi.

Normal grupta olguların SWV değeri MK 5,47±1,02 (5,32) m/sn, İK 5,83±1,02 (5,67) m/sn ve LK 5,69±1,14 (5,75) m/sn idi. Çalışma grubunda olguların

SWV değeri MK 4,89±1,23 (4,58) m/sn, İK 5,07±1,36 (4,64) m/sn ve LK 5,58±1,39 (5,33) m/sn idi. SWV değeri açısından gruplar arasında istatistiksel olarak anlamlı düzeyde farklılık gözlendi. SWV değerinin çalışma grubunda normal gruba göre MK (P=0,023) ve İK (P=0,001) istatistiksel olarak anlamlı düzeyde düşük değerler oldukları gözlendi. LK'de ise çalışma grubunda normal gruba göre düşük değerler kaydedilmekle beraber istatistiksel olarak anlamlı bulunmadı (P=0,753).

Normal grupta olguların T2* haritalamada elde edilen değeri MK 27,32±4,42 (28,7) ms, İK 30,04±4,93 (31,38) ms ve LK 28,88±3,71 (28,62) ms idi. Çalışma grubunda olguların T2* haritalamada değeri MK 31,16±4,48 (31,48) ms, İK 34,57±5,27 (34,73) ms ve LK 32,84±3,95 (32,98) ms idi. T2* haritalama değeri açısından gruplar arasında istatistiksel olarak anlamlı düzeyde farklılık gözlendi. T2* haritalama değeri normal grupta çalışma grubuna göre MK (P=0,001), İK (P=0,001) ve LK'de (P=0,001) istatistiksel olarak anlamlı düzeyde düşük değerler oldukları gözlendi.

US ve MR kalınlık, SWV ve T2* haritalama değerlerin analizleri Tablo 4.3' de gösterildi.

Tablo 4.3. US ve MR kalınlık, SWV ve T2* haritalama parametrelerinin gruplar arası karşılaştırılması

	Normal		Çalışma		
	ort±SS	Medyan	ort±SS	Medyan	P1
US kalınlık MK	2,05±0,35	2,05	2,38±0,46	2,4	0,002
US kalınlık IK	2,34±0,45	2,4	2,76±0,60	2,75	0,002
US kalınlık LK	2,09±0,31	2,1	2,48±0,39	2,45	0,001
SWV değeri MK	5,47±1,02	5,32	4,89±1,23	4,58	0,023
SWV değeri IK	5,83±1,02	5,67	5,07±1,36	4,64	0,001
SWV değeri LK	5,69±1,14	5,75	5,58±1,39	5,33	0,753
MR kalınlık MK	2,05±0,44	2	2,41±0,51	2,4	0,003
MR kalınlık IK	2,54±0,55	2,45	3,16±0,85	3,1	0,001
MR kalınlık LK	2,12±0,35	2,2	2,53±0,47	2,5	0,001
T2* haritalama MK	27,32±4,42	28,7	31,16±4,48	31,48	0,001
T2* haritalama IK	30,04±4,93	31,38	34,57±5,27	34,73	0,001
T2* haritalama LK	28,88±3,71	28,62	32,84±3,95	32,98	0,001

5. OLGU ÖRNEKLERİ

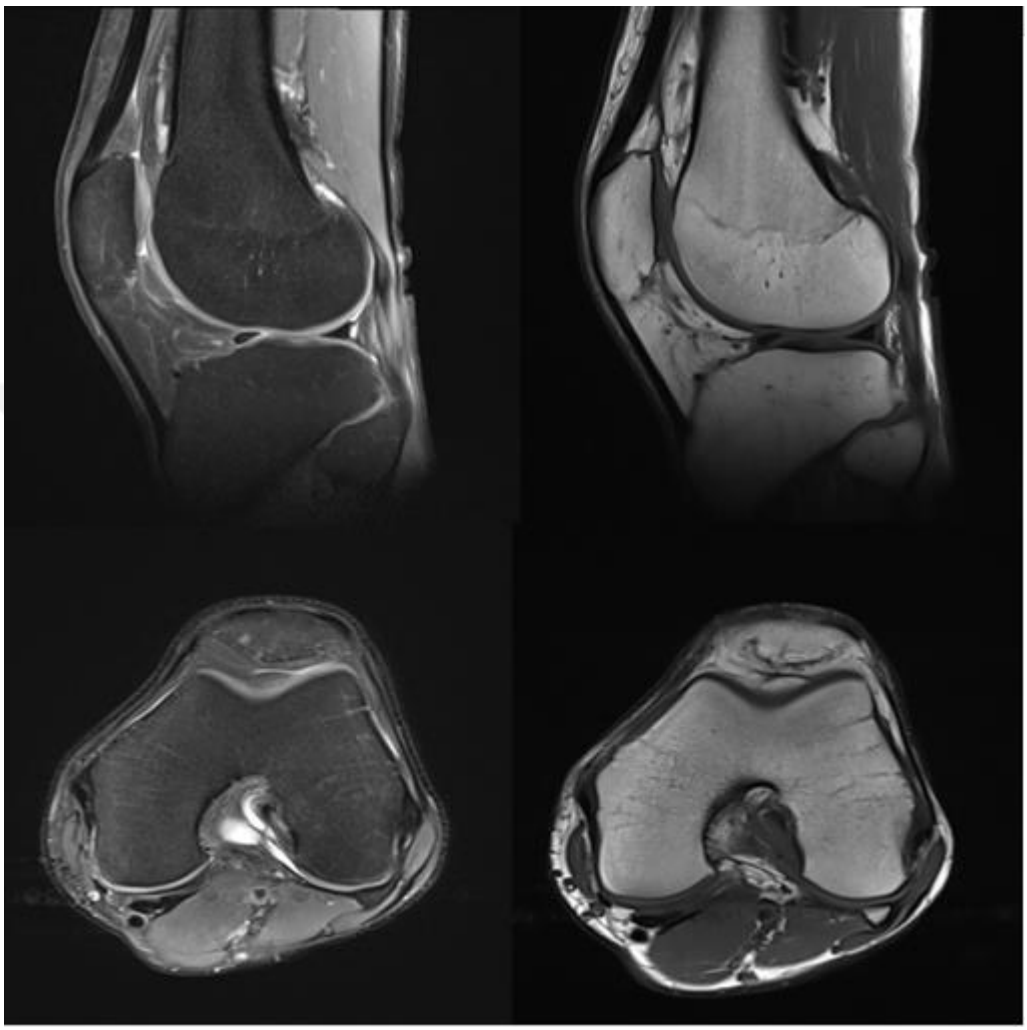

Şekil 4.1. Olgu 1, 30 yaş, erkek, MRG'de normal troklear kıkırdak bulguları

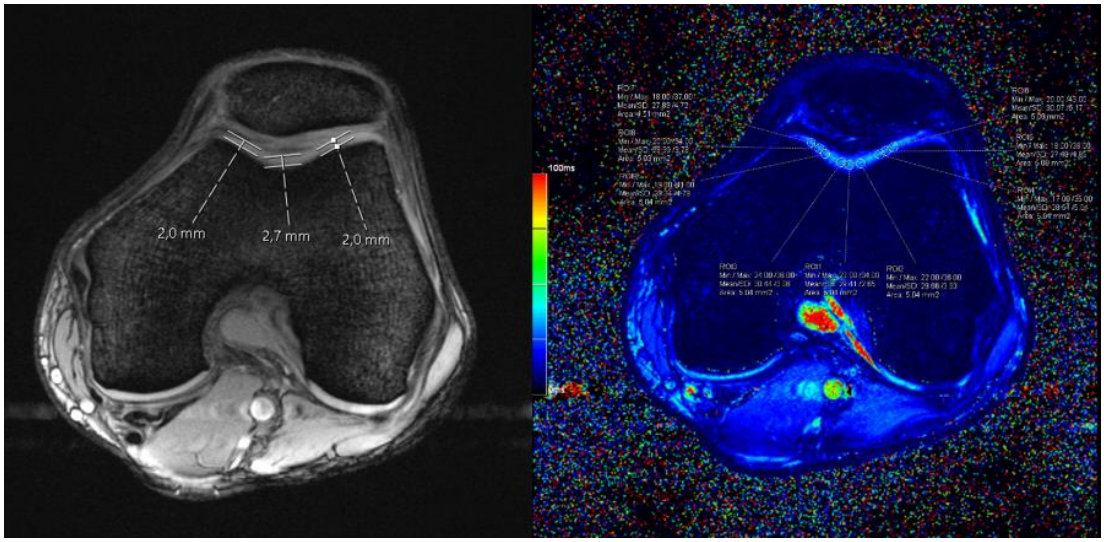

Şekil 4.2. Olgu 1, 30 yaş, erkek, aynı olgunun MRG kıkırdak kalınlık ölçümü ve T2* haritalaması

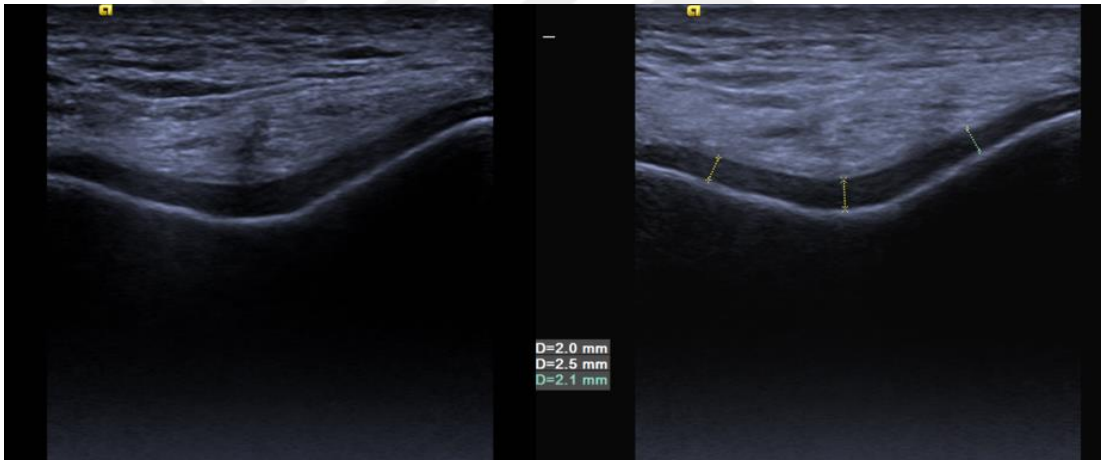

Şekil 4.3. Olgu 1, 30 yaş, erkek, aynı olgunun US görüntüsü ve kıkırdak kalınlık ölçümü

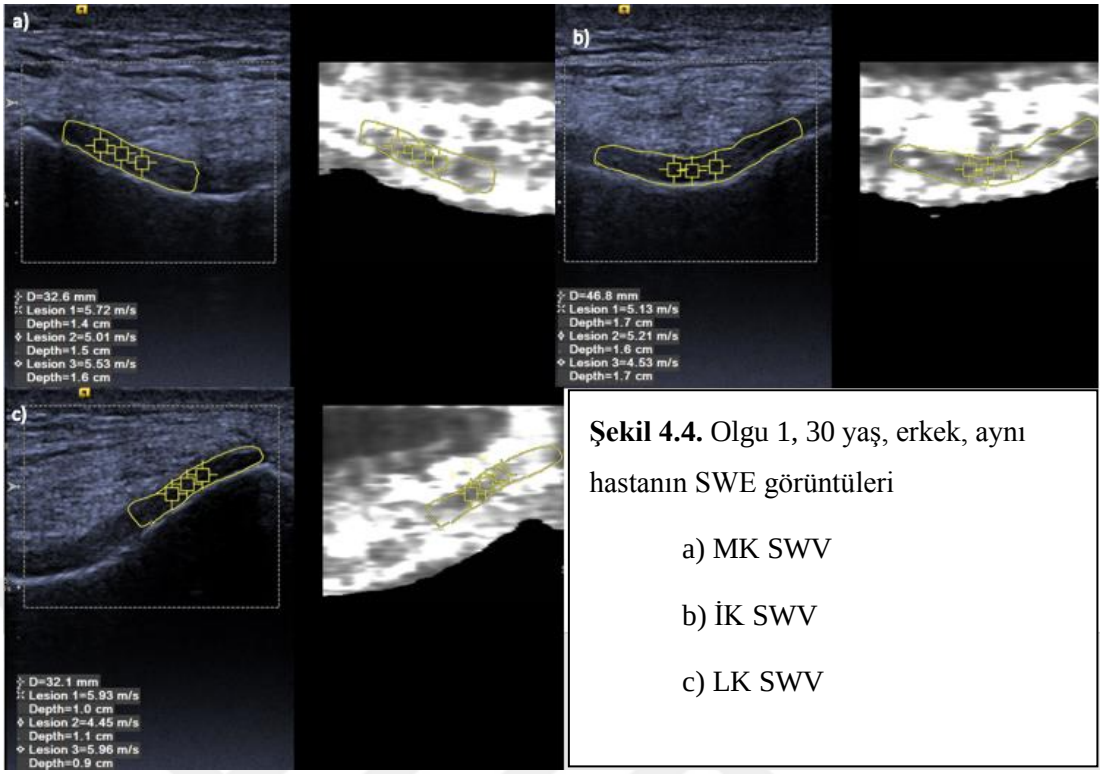

Şekil 4.4. Olgu 1, 30 yaş, erkek, aynı hastanın SWE görüntüleri

a) MK SWV

b) İK SWV

c) LK SWV



Şekil 4.5. Olgu 2, 27 yaş, erkek, MRG'de troklear kıkırdakta kalınlık ve ekojenite artışı

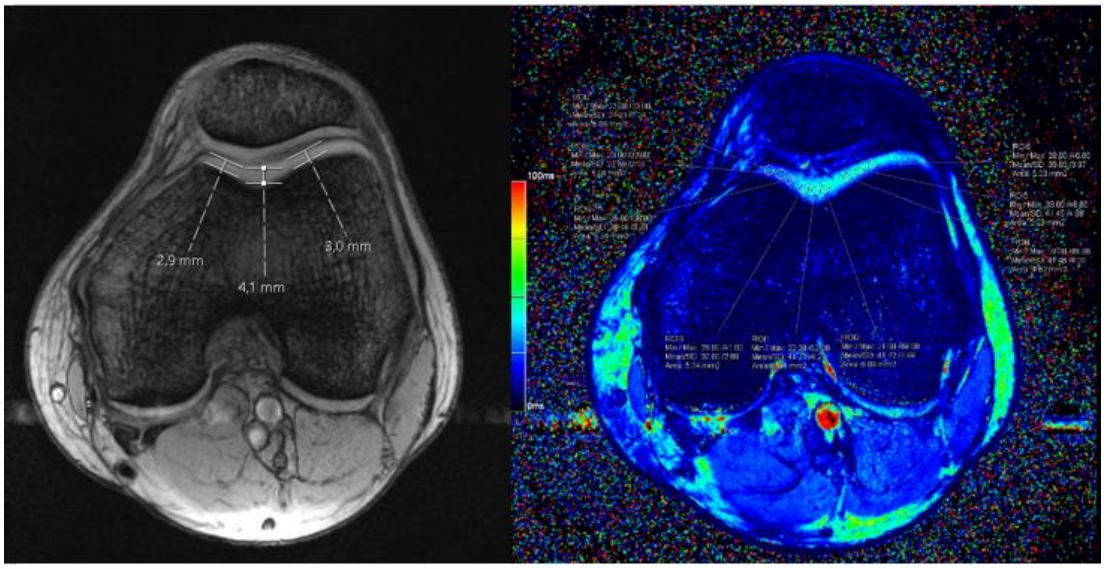

Şekil 4.6. Olgu 2, 27 yaş, erkek, aynı olgunun MRG kıkırdak kalınlık ölçümü ve T2* haritalaması

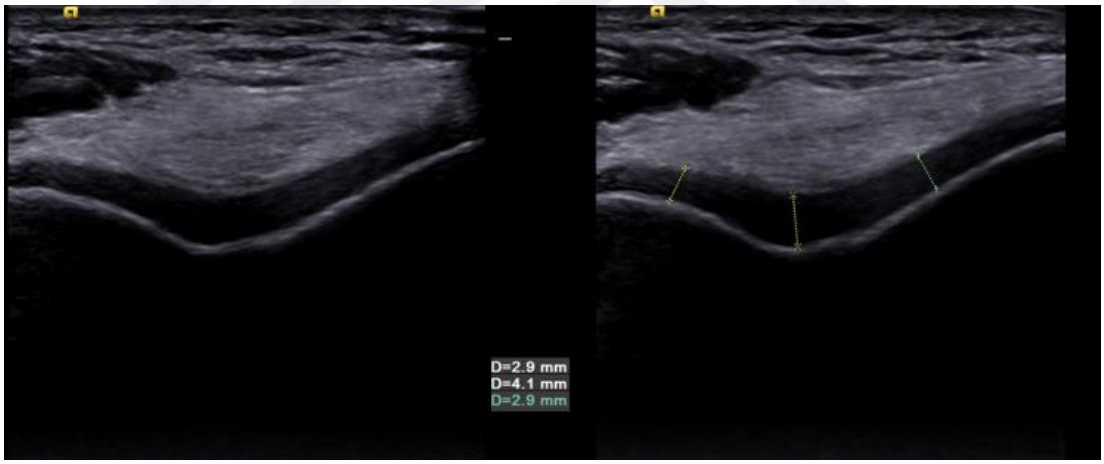

Şekil 4.7. Olgu 2, 27 yaş, erkek, aynı olgunun US görüntüsü ve kıkırdak kalınlık ölçümü

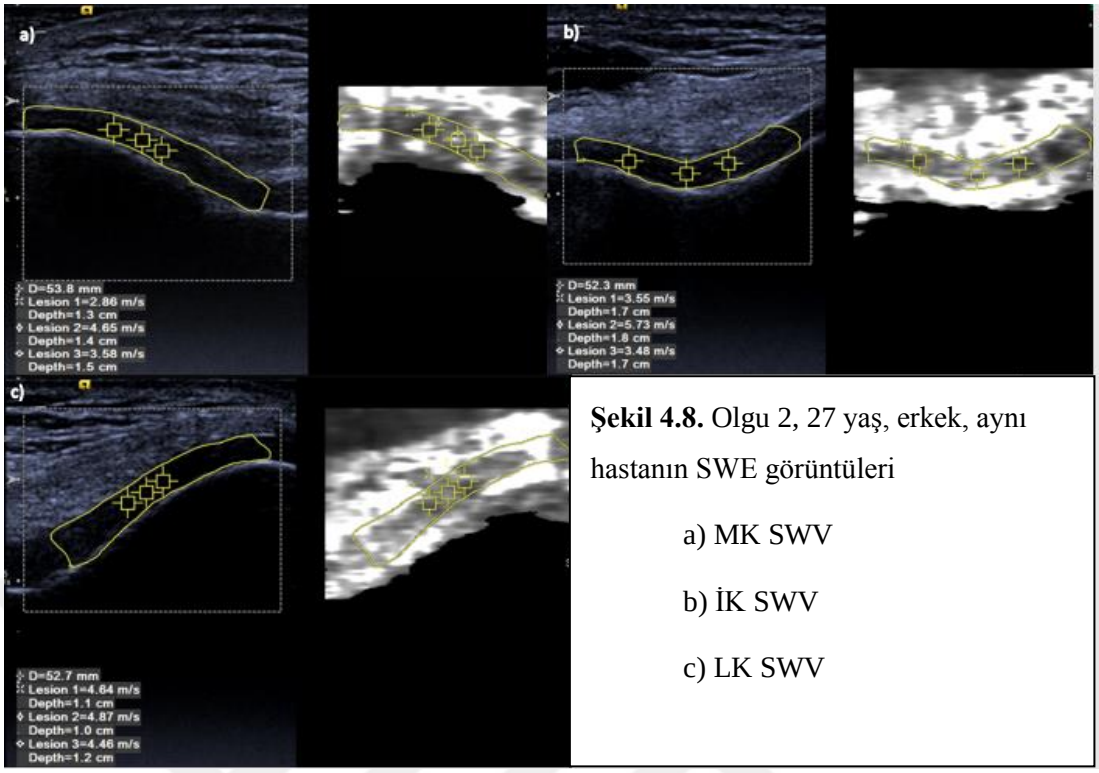

Şekil 4.8. Olgu 2, 27 yaş, erkek, aynı hastanın SWE görüntüleri

a) MK SWV

b) İK SWV

c) LK SWV

6. TARTIŞMA

Osteoartrit (OA), esas olarak hiyalin eklem kıkırdağının ilerleyici kaybı ile karakterize heterojen ve çok faktörlü bir hastalıktır. Tüm eklemler arasında en sık etkilenen diz eklemidir. Diz OA'nın patogenezi, normal mekanik streslere dayanamama, sınırlı besin kaynağı, hücre dışı matriks bileşenlerinin yetersiz sentezi, proteinazların artan sentezi gibi eklem kıkırdağındaki biyomekanik ve biyokimyasal değişikliklerle ilişkilendirilmiştir (79,80).

Sağlıklı ve patolojik eklem kıkırdağını incelemek için birden fazla görüntüleme yöntemi kullanılmıştır. Rutinde en sık tercih edilen görüntüleme yöntemi olan konvansiyonel radyografi, eklem boşluğunun değerlendirilmesi yoluyla dolaylı bir eklem kıkırdağı ölçümü sağlar, ancak erken kondral hasarı ve fokal kıkırdak kaybını saptayamaz (81).

Eklem kıkırdak hasarlanmasında erken değişiklikler kıkırdak su içeriğinde artış, proteoglikanların (PG) kaybı ve kollajen liflerinin bozulmasından oluşur. Erken OA aşamalarında görülen bu bulgular klinik olarak asemptomatik olduğundan, erken teşhis yöntemine ihtiyaç duyulmaktadır. Standart MRG ve US teknikleri PG kaybı gibi kıkırdak matriksindeki erken dejeneratif değişikliklerin nicelleştirilmesinde yetersizdir. Son zamanlarda yapılan çalışmalarda MRG haritalama tekniği ve SWE yönteminin diz kıkırdağındaki patolojik değişikliklerin değerlendirilmesinde önemli yöntemler olduğu görülmüştür. Bu iki yöntem OA'in erken evrelerinde kıkırdakta yapısal ve fonksiyonel değişiklikleri tespit etmede hassastır; bu da erken tedavi ihtiyacını belirlemek, tedaviye yanıtı izlemek ve hastalığın ilerlemesini önlemek açısından son derece değerlidir (82-84).

Bu bilgiler göz önünde bulundurularak, çalışmamızda MRG incelemede troklear kıkırdakta patoloji olmayan 41 normal olgu ile troklear kartilajda Outerbridge'in artroskopi evreleme sistemini temel alan "Modifiye MRG Evreleme Sistemi" ne göre erken evre kondromalaziyi düşündüren (kartilajda kalınlık, sinyal değişikliği ve yüzeyel fissür) bulguları olan grade 1 ve grade 2, 41 olgu çalışma

grubuna dahil edildi. Bu iki grubun MRG T2* haritalama ve SWE yöntemleri ile elde edilen sonuçları değerlendirildi.

MRG eklem kıkırdağını değerlendirmek için rutinde en çok tercih edilen yöntem olmasına rağmen yine de bazı genel dezavantajları vardır. Özellikle MRG yapılamayan hastalarda eklem kıkırdağını değerlendirmek için tercih edilen ilk görüntüleme yöntemi US olabilir. Aghaghazvini ve arkadaşları (ark.) US'nin kıkırdak incelemesindeki etkinliğini değerlendiren bir çalışma yapmışlardır. Bu çalışmada spora bağlı patolojiler nedeniyle artroskopi adayı olan tüm hastalara ameliyattan 1 gün önce US taraması yapılmıştır. Tüm hastaların US'de troklear kıkırdak lezyon derecesi ve kalınlığı ile artroskopik muayenesi deneyimli uzmanlar tarafından değerlendirilmiştir. US'nin duyarlılığı ve özgüllüğü hesaplanmıştır. Çalışmaya toplam 48 hasta dahil edilmiştir. US'nin troklear kıkırdak lezyonunun derecelendirilmesinde duyarlılığı %100 iken özgüllüğü %88,2 bulunmuştur (US'de 30 olgu normal kıkırdağa sahipken, bu sayı artroskopide 34 idi). US ile diz kıkırdağının artroskopisi arasında önemli bir korelasyon bulunmuştur (85).

US kolay ve hızlı uygulanabilir olması, noninvaziv olması, radyasyon içermemesi, düşük maliyetli olması, göreceli olarak kısa inceleme süresi, kontralateral taraf ile dinamik gerçek zamanlı karşılaştırma olanağı sunması gibi avantajları nedeniyle kas-iskelet lezyonlarında tercih edilen ilk yöntemlerden biri haline gelmiştir. US ile kartilajda fissür gibi patolojiler görülebildiği gibi kartilaj kalınlıkları da ölçülebilmektedir. Son yıllarda US'deki en önemli gelişme elastografidir. Dokunun sertliğinin ve elastisitesinin, US ile değerlendirilmesi için deneysel çalışmalar ilk 1970'li yıllarda başlamış olmakla birlikte klinik uygulamalarda kullanımı ise 1990'ların başından itibaren başlamış olup özellikle son yıllarda teknolojideki gelişmelerle birlikte giderek artmaktadır. SE'de dokuya dışardan manuel veya fizyolojik kompresyon uygulanarak dokuda strain (gerinim, yer değiştirme) oluşması temeline dayanmaktadır. ROI aracılığı ile değerlendirmek istenilen doku ile referans bir dokunun değerleri birbirlerine oranlanır ve strain ratio (strain indeks) değeri elde edilir. Bu oran ile dokunun elastisitesi ile ilgili yarı-kantitatif bir ölçüm değeri elde edilir. Bir diğer elastografik yöntem olan SWE ile ilgili bölgenin ROI dahilindeki alanının elastisitesi doğrudan ölçülerek dokunun sertliği hakkında kantitatif sonuçlar elde edilir (86-88).

Çay ve ark. troklear kıkırdağı elastografi ile değerlendiren ilk çalışmayı yapmışlardır. MRG'de kıkırdak patolojisi olan 25 olgu (çalışma grubu) ile MRG'de normal bulguları olan 25 olguyu (kontrol grubu) SE yöntemini kullanarak prospektif olarak karşılaştırmışlardır. Çalışma grubunda kıkırdak patolojisi gösteren alanlar ile komşu normal kıkırdak dokusu ile çalışma grubundaki kıkırdak patolojisi gösteren alanlar ile kontrol grubundaki normal kıkırdak dokusu arasındaki strain oranlarını karşılaştırmışlardır. İki grubun US ile kıkırdak kalınlıkları ölçülmüştür. Femoral kıkırdak patolojisi olan grupta patolojik bölgeler için strain oranı, aynı gruptaki normal kıkırdak bölgelerine ve kontrol grubundaki kıkırdak bölgelerine göre anlamlı olarak daha yüksek bulunmuştur. Normal ve patolojik kıkırdaktan elde edilen strain oranlarını karşılaştıran bu çalışma patolojik kıkırdak dokusunun normal kıkırdak dokusuna göre daha yumuşak olduğunu göstermektedir (89). Bizim çalışmamızda da olgular MRG görüntülerine göre normal bulguları olan (kontrol grubu) ve patolojik bulguları olan (çalışma grubu) olarak gruplandırılmakla beraber çalışma grubuna yanlızca erken OA bulgusu olan grade 1 ve grade 2 kondromalazisi bulunan hastalar dahil edildi. İki grubun SWV değerleri karşılaştırıldığında çalışma grubunda SWV değerleri, normal gruba göre MK ve İK'de istatistiksel olarak anlamlı oranda düşük gözlendi. LK'de ise çalışma grubunda normal gruba göre istatisiksel olarak anlamlı olmayan düşük değerler kaydedildi. SWV değerlerinin çalışma grubunda daha düşük gelmesi kıkırdakta oluşan yumuşamayı gösteren bulgu olup bu yönüyle Çay ve ark.'nın çalışması ile korelasyon göstermektedir. Çay ve ark.'nın çalışmasında hastalar kartilaj hasarı derecesine göre gruplandırılmadığından US'de iki grup arasında kıkırdak kalınlığı açısından önemli bir farklılık saptanmazken bizim çalışmamızda kıkırdak kalınlıkları çalışma grubunda normal gruba göre istatistiksel olarak anlamlı oranda yüksek ölçüldü.

Akkaya ve ark.'nın elastografiyle ilgili yaptıkları bir çalışmada yaş ve cinsiyeti bilinmeyen 12 kadavradan alınmış taze dize laporaskopik US ile SE yapılmıştır. Artroskopide ve US'de kıkırdakta gözlenen patolojik alanlar ile normal alanların strain oranları karşılaştırılmıştır. Patolojik alanda diğer alanlara oranla strain oranı anlamlı düzeyde yüksek bulunmuş olup bu da kıkırdaktaki yumuşamayı ifade etmektedir (90).

Yokuş ve ark. troklear kıkırdakta SWE ile ilgili ilk çalışmayı yapmışlardır. Fizik tedavide OA ile takipli 20 hastanın iki dizi ile aynı demografik özelliklere sahip 20 sağlıklı gönüllünün iki dizi karşılaştırılmıştır. Kıkırdak kalınlıkları açısından iki grup arasında anlamlı fark bulunmamıştır. MK ve İK alanda SWV değerleri çalışma grubunda anlamlı olarak yüksek bulunmuştur. LK alanında SWV değeri çalışma grubunda daha yüksek bulunmuş ancak iki grup arasında istatistiksel olarak fark çok belirgin bulunmamıştır (91). Bizim çalışmamızda tam tersi sonuçlar elde edilmiş olup SWV değerleri çalışma grubunda daha düşük bulunmuştur ve bu da kıkırdaktaki yumuşamayı temsil eder. Yokuş ve ark.'nın çalışmasında hastalar görüntüleme özelliklerine göre değil de klinik özelliklerine göre seçilmiştir. Ancak bizim çalışmamızda hastalar MRG görüntülerine göre daha objektif olarak gruplandırılmıştır.

Güngör ve ark. sigaranın troklear kıkırdak kalınlığına ve strain oranı ölçümlerine etkisini araştıran bir çalışma yapmışlardır. Sigara içmeyen kontrol grubu ile benzer demografik özellikleri olan sigara içen çalışma grubunun US'de kıkırdak kalınlıkları ve SE'de strain oranları karşılaştırılmıştır. Sigara içen grupta medial, interkondiler ve lateral kıkırdak kalınlıklarının daha yüksek olduğu ve medial kıkırdak strain oranı ölçümlerinin azaldığı gözlemlenmiştir. Ayrıca sigara içme miktarı, kıkırdak kalınlığı (medial, interkondiler ve lateral) ile pozitif, medial kıkırdak strain oranı ile negatif korelasyon göstermiştir. Diz OA'nin genellikle medial kompartmanda başladığı düşünüldüğünde, sigara içenlerin daha kalın fakat daha az elastik olan diz kıkırdak yapısının OA'i önleyip - önleyemediği veya buna yatkın olup olmadığı ileri histolojik çalışmalarla desteklenmesi gerektiği sonucuna varmışlardır (92). Sigara ve diz OA'i arasında ters bir korelasyon bildirilmiş olmasına rağmen, sigaranın diz kıkırdağı üzerindeki etkileri çelişkili olmaya devam etmektedir. Yine de, bazı araştırmalar sigara içmenin OA üzerindeki koruyucu etkilerini öne sürerken (93,94), diğerleri sigara içmenin kıkırdak yıkımını artırdığını öne sürmektedir (95). Bizim çalışmamızda her iki grubun da sigara içme oranları istatistiksel olarak benzer olup bu yönüyle sigara içiciliğinin gruplar arasında kartilaj kalınlığı ve SWE sonucunu etkilemesi engellenmiş oldu.

Harry ve ark. sağlıklı 77 gönüllüde US ile troklear kıkırdak kalınlığını değerlendirdikleri çalışmada İK alanda kıkırdak kalınlığı MK ve LK alanına göre

daha yüksek değerde bulunmuştur. Kıkırdak kalınlıkları İK alanda 1.27–3.22 (2,07) mm, LK alanda 0,93–2,44 (1,87) mm ve MK alanda 1.06–2.97 (1,86) mm ölçülmüştür (96). Bizim çalışmamızda da hem çalışma grubunda hem de normal grupta İK alanda kıkırdak kalınlığı MK ve LK alanlarına göre benzer şekilde daha yüksek ölçülmüştür. Yine çalışmamızda LK alanında MK alanına göre daha yüksek değerler elde edilmiş olup bu çalışma ile korele bulunmuştur. Ölçtüğümüz ortalama değerler normal grupta İK alanda 2,34±0,45 mm, LK alanda 2,09±0,31 mm ve MK alanda 2,05±0,35 mm, çalışma grubunda İK alanda 2,76±0,60 mm, LK alanda 2,48±0,39 mm ve MK alanda 2,38±0,46 mm'dir.

Standart MRG sekansları ile diz ekleminde kıkırdak hacminde azalma, kıkırdak kontur düzensizlikleri, fissürler ve kıkırdak incelmesi gibi OA için tipik büyük morfolojik değişiklikler görülebilir ancak hücresel düzeyde görülen ilk dejeneratif değişiklikler değerlendirilemez. Bu değişiklikler yeni MRG teknikleri kullanılarak ölçülebilir. Son yıllarda, eklem kıkırdağındaki biyokimyasal bileşenlerin bozulmasını değerlendiren birkaç kantitatif MRG tekniği geliştirilmiştir. Bunlardan biri olan T2 (transvers relaksasyon süresi) haritalaması, eklem kıkırdağında hidrasyon ve kollajen lif bütünlüğünü değerlendirebilen bir MRG tekniğidir.

Kıkırdak, esas olarak su, proteoglikan ve kollajen liflerinden oluşan hücre dışı matriksle çevrili kondrositlerden oluşur. Kıkırdak dejenerasyonunun erken aşamaları arasında proteoglikan kaybı, artan su içeriği ve morfolojik dejenerasyona yol açan kollajen ağının düzensizliği yer alır. Yapılan çalışmalarda kıkırdak T2 relaksasyon süresi OA'sı olan kişilerde normal kişilere göre yüksek bulunmuştur. T2 relaksasyon süresinin ex vivo örneklerde ve insan denekleri üzerinde yapılan çalışmalarda erken kıkırdak dejenerasyonunu tespit etmede yüksek hassasiyete sahip olduğu gösterilmiştir. Radyografik incelemelerde OA derecesi artan hastalarda kıkırdağın daha yüksek T2 relaksasyon süresine sahip olduğu görülmüştür. Ek olarak, her iki grup da normal radyografilere sahip olmasına rağmen, asemptomatik gönüllülerle karşılaştırıldığında, OA için risk faktörleri olan hastalarda daha yüksek ve daha fazla heterojen kıkırdak T2 relaksasyon süresi kaydedilmiştir. Daha yüksek kıkırdak T2 relaksasyon süresi ile kıkırdak lezyonlarının varlığı, menisküs yırtığı, kemik iliği ödemi lezyonları ve diz ağrısı arasında anlamlı ilişkiler bildirilmiştir. Yapılan

çalışmalarda, eklem kıkırdağının daha yüksek T2 relaksasyon süresinin diz eklemi içindeki fokal kıkırdak lezyonların ilerlemesini öngördüğü de gösterilmiştir (97-99).

Joseph ve ark.'nın yaptığı prospektif çalışmada OA için risk faktörü olan hasta grubunda 3 yıllık takipte T2 relaksasyon süresindeki değişimler incelenmiştir. Diz anormalliklerinin prevalansı bu hasta grubunda 3 yıl içinde önemli ölçüde artmıştır. Sonuç olarak bu çalışmada risk faktörleri olan kişilerde 3 yıl içinde başlangıca göre diz anormalliklerin sıklığında ve kıkırdak T2 değerlerinde önemli ölçüde artış gözlenmiştir (100).

Felson'ın yaptığı derlemede yapılan çalışmalarda şu sonuçlara varılmıştır; geleneksel MRG sekansları, normalde OA'nın ileri bir aşamasında meydana gelen morfolojik değişiklikleri saptayabilirken, T2 ve T2* haritalama, hücre dışı kıkırdak matrisindeki yapısal ve biyokimyasal değişikliklere duyarlıdır. Hem T2 hem de T2 *, kollajen oryantasyonundaki değişiklik, kollajen içeriği ve doku hidrasyonu gibi OA'nın erken evresinde kıkırdakta meydana gelen biyokimyasal değişiklikleri tespit edebilir. T2 ve T2* haritalama, erken aşamada kıkırdak dejenerasyonunu tanımlama potansiyeline sahiptir. Azalan kollajen konsantrasyonu ve lif oryantasyonu ve artan kıkırdak su içeriği daha yüksek T2 ve T2 * değerlerine neden olacaktır (101).

T2 haritalama tekniği kullanılarak çok fazla çalışma yapılmış olmasına rağmen, çok az çalışma T2* haritalama tekniğini kullanmıştır. 3T MRG'de T2 ve T2* haritalamayı karşılaştıran bir çalışma yapan Mamisch ve ark. hem T2 hem de T2* relaksasyon parametrelerin, eklem kıkırdak dokusunun değerlendirilmesinde benzer sonuçlar gösterdiğini saptamışlardır. Bu çalışmada çıkan diğer bir önemli sonuç da T2* haritalama, T2 haritalama tekniğine göre hızlı görüntüleme yaptığından daha avantajlı bulunmuştur (102).

Mars ve ark. MRG T2 ve T2* haritalama tekniğinin OA'nın erken evrelerinde kollajen içeriği ve doku hidrasyonu gibi kıkırdaktaki biyokimyasal değişikleri tespit ettiğini gösteren bir çalışma yapmışlardır (103). 38 semptomatik ve 41 asemptomatik gönüllünün femoral diz kıkırdağını 1.5 Tesla (T) ve 3T MRG'de T2 ve T2* haritalama tekniklerini karşılaştıran bu çalışmada semptomatik grupta T2 relaksasyon sürelerinin asemptomatiklere göre anlamlı derecede uzadığı görülmüştür. Asemptomatik grupta T2 ve T2* haritalama teknikleri arasında anlamlı

pozitif korelasyon bulunmuş olup T2* haritalamanın T2 haritalamaya göre göreceli kısa tarama süresi, daha yüksek sinyal- gürültü oranı (SNR) ve kısa TE süreleri nedeniyle daha avantajlı olduğu görülmüştür. T2* haritalamasının potansiyel teknik avantajları göz önüne alındığında bizim çalışmamızda T2* haritalama tekniği kullanıldı. Bizim çalışmamızda Mars ve ark.'nın çalışmasına benzer olarak patolojik grupta T2* relaksasyon değerlerininin normal gruba göre daha uzadığı saptanmıştır. Sonuçlarımız literatürde daha önce bildirilen çalışmalarla da korelasyon gösterdi.

Kıkırdak kaybı, OA'nın ayırt edici bir özelliği olarak kabul edilmekle birlikte, hastalığın erken evresinde OA'nın hayvan modellerinde kıkırdak kalınlığında bir artış gözlenmiştir; bunun da kıkırdaktaki ödem ve hipertrofiye sekonder oluştuğu düşünülmüştür (104-107). Bununla birlikte, erken insan diz OA'sında kıkırdak kalınlaşmasına dair kanıtlar hala tartışmalıdır. İnsan OA'sında kıkırdak kalınlaşmasının gerçekten meydana gelip gelmediğinin açıklığa kavuşturulması, özellikle, eklemin hangi lokasyonlarında, hastalığın hangi aşamasında (örn. Erken) ve hangi büyüklükte olduğu hem klinik açıdan büyük ilgi görmektedir. Hastalığın yavaş ilerlemesi göz önüne alındığında, kıkırdak kalınlaşmasının meydana gelebileceği doğru "zaman aralığının" bilinmesi hastalığı erken yakalama ve tedaviyi erken başlama şansı sunmaktadır. İnsan OA'sında kıkırdak kalınlaşmasının doku hipertrofisinden mi (mekanik tahrişle hücrelerin metabolik uyarılmasından dolayı matriks üretimini arttırması) yoksa doku ödeminden mi (potansiyel olarak kollajen hasarlanmasından kaynaklanan artan su içeriği) kaynaklanıp- kaynaklanmadığıyla ilgili çalışmalar günümüzde de devam etmektedir. OA diz kıkırdağının cerrahi bir hayvan modelinde, daha yüksek su içeriği ve daha yüksek transvers relaksasyon süresi (T2) gösterdiği, kıkırdakta T2 ve su içeriğinin birbiriyle doğrudan korele olduğu ve OA'lı dizde sağlıklı dize oranla artmış olduğu gösterilmiştir. Bu çalışmalar birlikte ele alındığında, insan diz OA'sında kıkırdak şişmesinden yüksek su içeriğinin sorumlu olabileceği gösterilmiştir (108,109). Bununla birlikte, diğer hayvan modelleri erken OA'de doku hipertrofisi gözlemlemiştir (106,107).

Cotofana ve ark.'nın insan dizi üzerinde yaptığı bir çalışmada direk grafide erken OA bulgusu olan ve olmayan dizlerin MRG incelemede femorotibial kıkırdak kalınlıkları karşılaştırılmış olup erken OA bulgusu olan grupta normal gruba göre kıkırdak kalınlığı anlamlı olarak daha yüksek bulunmuştur (110). Bizim

çalışmamızda erken OA bulgusu olan grupta hem US hem MRG'de kıkırdak kalınlığı normal gruba göre istatistiksel olarak anlamlı oranda daha yüksek ölçülmüş olup erken OA'in bir bulgusunun da kıkırdak kalınlaşması olduğu sonucuna varılmıştır.

Podlipská ve ark.'nın yaptıkları bir çalışmada 79 semptomatik ve 80 asemptomatik olgunun MRG ve US görüntüleri karşılaştırılmıştır. İki incelemede de kartilajda benzer bulgular tespit edip iki incelemenin birbiriyle korele olduğunu saptamışlardır (111). Ayrıca Tarhan ve ark.'nın semptomatik diz OA'lı 58 hasta ve 16 gönüllü kontrol hastasından oluşan gruba yaptıkları bir çalışmada MRG ve US görüntüleme ile diz eklemi femoral kondiler kıkırdak değişiklikleri, kıkırdak kalınlıkları, efüzyon, sinovyal kalınlaşma ve popliteal kist açısından değerlendirilmiştir (112). Bu çalışma, diz OA'lı hastalarda kıkırdak ve yumuşak doku değişikliklerini değerlendirmek için MRG ve US teknikleri arasında önemli bir korelasyon olduğunu doğruladı. Bizim çalışmamızda da her iki grubun kartilaj kalınlık ölçümleri hem US hem de MRG'de istatistiksel olarak anlamlı oranda korelasyon göstermiştir. Ayrıca çalışma grubunda normal gruba göre erken OA bulgusu olarak kıkırdaktaki yumuşamayı gösteren SWE'de daha düşük değerler ve T2* haritalamada ise daha yüksek değerler elde edilerek iki yöntemin korele olduğu görülmüştür. Sonuçlarımız literatürde daha önce bildirilen çalışmalarla da korelasyon gösterdi.

Çalışmamızın bazı kısıtlılıkları olup bunlardan biri histopatolojik bilgi eksikliğidir. Histopatolojik korelasyonlu daha büyük hasta gruplarında yapılacak daha ileri araştırmalar, SWE ve T2* haritalama yöntemlerini karşılaştırmada faydalı olacaktır. Ayrıca, bu biyokimyasal haritalama yöntemlerini doğru bir şekilde ölçmek için farklı yaş ve aktivite düzeylerine sahip daha fazla sayıda hasta ile yapılacak çalışmalara ihtiyaç vardır. Çalışmamızın diğer bir sınırlaması iki grup arasında yaş ortalamasının patolojik grupta daha yüksek olmasıdır. OA'nın yaşla artan prevelansı göz önüne alındığında patolojik gruptaki değerlerin yaş ile ilişkisi net olarak değerlendirilememiştir.

7. SONUÇ ve ÖNERİLER

SWE ve MRG T2* haritalama teknikleri diz patellofemoral OA hastalarında özellikle erken evrede troklear kıkırdaktaki değişiklerin değerlendirilmesinde güvenilir yöntemlerdir. Çalışmamızda erken kartilaj hasarı bulguları olan grupta hem US hem de MRG'de kıkırdak kalınlığında artış izlenmiştir. Çalışma grubunda kıkırdaktaki yumuşamaya sekonder SWV değerlerinde düşüş ve T2* haritalama değerlerinde uzama görülmüştür. Çalışma bulgularımıza göre, T2* haritalama ve SWE tekniğinin, diz önü ağrısı olan hastalarda erken kıkırdak hasarını teşhis etmek için kullanılabilecek güvenilir bir yöntem olduğu görülmüştür. Diz OA'sı için erken evrede görülen bu değişikliklerin ileri evre OA'lı hastaların da dahil edildiği daha geniş hasta gruplarında ileri çalışmaların yapılması daha net bilgilere ulaşılmasını sağlayacaktır.

8. KAYNAKLAR

1. Grogan SP, D'Lima DD. Joint aging and chondrocyte cell death.Int J Clin Rheumtol. 2010 Apr; 5(2):199-214.

2. Kohn MD, Sassoon AA, Fernando ND. Classifications in Brief: Kellgren-Lawrence Classification of Osteoarthritis. Clin Orthop Relat Res. 2016 Aug;474(8):1886-93. doi: 10.1007/s11999-016-4732-4.

3. Eckstein F, Cicuttini F, Raynauld JP, Waterton JC, Peterfy C. Magnetic resonance imaging (MRI) of articular cartilage in knee osteoarthritis (OA): morphological assessment. Osteoarthritis Cartilage. 2006;14 Suppl A:A46-75. doi: 10.1016/j.joca.2006.02.026.

4. Iagnocco A, Ultrasound in osteoarthritis. Clin Exp Rheumatol. 2014 Jan-Feb;32(1 Suppl 80):S48-52.

5. Okano T, Mamoto K, Di Carlo M, Salaffi F. Clinical utility and potential of ultrasound in osteoarthritis. Radiol Med. . 2019 Nov;124(11):1101-1111. doi: 10.1007/s11547-019-01013-z.

6. Taljanovic MS, Gimber LH, Becker GW, Latt LD, Klauser AS, Melville DM, Gao L, Witte RS. Shear-Wave Elastography: Basic Physics and Musculoskeletal Applications. Radiographics. 2017 May-Jun;37(3):855-870. doi: 10.1148/rg.2017160116.

7. Wang L, Chen QQ, Tong PJ, Xia LW, Jin HT. Progress on the early diagnosis of knee osteoarthritis]. Zhongguo Gu Shang. 2016 Mar;29(3):288-91.

8. Oo WM, Linklater JM, Hunter DJ. Imaging in knee osteoarthritis. Curr Opin Rheumatol. 2017 Jan;29(1):86-95. doi: 10.1097/BOR.0000000000000350.

9. Stelzeneder D, Shetty AA, Kim SJ, Trattnig S, Domayer SE, Shetty V, Bilagi P. Repair tissue quality after arthroscopic autologous collagen-induced chondrogenesis (ACIC) assessed via T2* mapping. Skeletal Radiol. 2013 Dec;42(12):1657-64. doi: 10.1007/s00256-013-1708-2. .

10. FA Burgener, SP Meyers, RK Tan, W Zaunbauer. Differential Diagnosis In Magnetic Resonance Imaging. 2002. s. 390-400.

11. Sherman S, Bond C, Simon’s Emergency Orthopedics. Seventh Edition. 2014. s. 453-506.

12. Ege R, Diz Anatomisi. Diz Sorunları. Editör Ege. R. 1998: s. 27-54.

13. Clarke H, Kransdorf M, Conley M, Pedersen H, Scott W, John. Insall & Scott Surgery of the Knee. 2012. s. 2-50.

14. Miller M, Browne J, Cole B, Cosgarea A, Owens B. Operative Techniques: Knee Surgery. 2017. s. 10-150.

15. Crim J, Manaster B. J, Rosenberg Z. Imaging Anatomy: Knee, Ankle, Foot. 2017. s. 4-148.

16. Bolog N, Andreisek G, Ulbrich E. MRI of the Knee. 2015. s. 1-63.

17. Jakob R.P, SHiubli H.U. The Knee and the Cruciate Ligaments. 1990. s. 31-121.

18. Bolog N, Andreisek G, Ulbrich E. MRI of the Knee. 2015. s. 169-186.

19.Noyes F.R, Barber-Westin S. Noyes' knee disorders surgery, rehabilitation, clinical outcomes. 2017. s. 2-35.

20. Fanelli G.C. The Multiple Ligament Injured Knee: A Practical Guide to Management. 2019. s. 3-79.

21. Smith D, Gardiner B, Zhang L, Grodzinsky A. Articular Cartilage Dynamics. 2019. s. 1-51.

22. Athanasiou K, Darling E, Duraıne G, Hu J, Reddı A. Articular Cartilage. 2017. s. 3-64.

23. Hastings D. E, Hertel P, Schweiberer L, Cotta H, Puhl, Refior H, Hackenbroch M. The Knee: Ligament and Articular. s. 15-45.

24. Martin K.L, An Y.H. Handbook of Histology Methods for Bone and Cartilage. 2003. s. 35-80.

25. Duscher D, Shiffman M.A. Regenerative Medicine and Plastic Surgery: Skin and Soft Tissue, Bone, Cartilage, Muscle, Tendon and Nerves. 2019. s. 250-281.

26. Ceuninck F, Gaufillier S, Bonnaud A, Sabatini M, Pastoureau P, Lesur C. Cartilage and Osteoarthritis. 2004. s. 15-37.

27. Schulz RM, Bader A. Cartilage tissue engineering and bioreactor systems for the cultivation and stimulation of chondrocytes. Eur Biophys J. 2007 Apr;36(4-5):539-68. doi: 10.1007/s00249-007-0139-1.

28. Arendt E.A, Parker D.A, Scholes C. Management of Knee Osteoarthritis in the Younger, Active Patient: An Evidence-Based Practical Guide for Clinicians. 2016. s. 3-16.

29. Bonnin M, Chambat P, Carrillon Y, Dejour D, Vasconcelos W, Tavernier T, Clatworthy M, Noël E, Nissen M.J. Osteoarthritis of the knee. 2008. s. 3-70.

30. National Collaborating Centre for Chronic Conditions (Great Britain), and National Institute for Clinical Excellence (Great Britain). "Osteoarthritis: national clinical guidelines for care and management in adults." Royal College of Physicians, 2008. s. 3-20.

31. Bronner F, Farach-Carson M.C, Simon T, Roach H. Bone and Osteoarthritis. 2008. s. 1-130.

32. Kapoor M, Mahomed N.N. Osteoarthritis: Pathogenesis, Diagnosis, Available Treatments, Drug Safety, Regenerative and Precision Medicine. 2015. s. 2-43.

33. Doherty M, David J, Hunter J, Bijlsma H, Arden N, Dalbeth N. Oxford Textbook of Osteoarthritis and Crystal Arthropathy. 2003. s. 3-125.

34. Sharma L, Berenbaum F. Osteoarthritis: A Companion to Rheumatology. 2007. s. 15-28.

35. Publcations I.H, Parker J.N, Parker P.M. The official patient's sourcebook on chondromalacia. 2002. s. 9-29.

36. Parker J.N, Parker P.M. Chondromalacia: A Medical Dictionary, Bibliography, And Annotated Research Guide To Internet References. 2002. s. 3-41.

37. Arslan E, Acar T, Adıbelli Z.H. Türk toplumunda patellar kondromalazi:Prevalansı ve patella tipleri ile olan ilişkisi. Tepecik Eğit. ve Araşt. Hast. Dergisi. 2018; 28(2):83-88.

38. Sigrist RMS, Liau J, Kaffas AE, Chammas MC, Willmann JK. Ultrasound Elastography: Review of Techniques and Clinical Applications. Theranostics. 2017 Mar 7;7(5):1303-1329. doi: 10.7150/thno.18650.

39. Taljanovic MS, Gimber LH, Becker GW, Latt LD, Klauser AS, Melville DM, Gao L, Witte RS. Shear-Wave Elastography: Basic Physics and Musculoskeletal Applications. Radiographics. 2017 May-Jun;37(3):855-870. doi: 10.1148/rg.2017160116.

40. Shiina T. JSUM ultrasound elastography practice guidelines: basics and terminology. J Med Ultrason (2001). 2013 Oct;40(4):309-23. doi: 10.1007/s10396-013-0490-z. Epub 2013 Sep 19.

41. Shiina T, Nightingale KR, Palmeri ML, Hall TJ, Bamber JC, Barr RG, Castera L, Choi BI, Chou YH, Cosgrove D, Dietrich CF, Ding H, Amy D, Farrokh A, Ferraioli G, Filice C, Friedrich-Rust M, Nakashima K, Schafer F, Sporea I, Suzuki S, Wilson S, Kudo M. WFUMB guidelines and recommendations for clinical use of ultrasound elastography: Part 1: basic principles and terminology. Ultrasound Med Biol. 2015 May;41(5):1126-47. doi: 10.1016/j.ultrasmedbio.2015.03.009.

42. Garra BS. Imaging and estimation of tissue elasticity by ultrasound. Ultrasound Q. 2007 Dec;23(4):255-68. doi: 10.1097/ruq.0b013e31815b7ed6. PMID: 18090836.

43. Ozturk A, Grajo JR, Dhyani M, Anthony BW, Samir AE. Principles of ultrasound elastography. Abdom Radiol (NY). 2018 Apr;43(4):773-785. doi: 10.1007/s00261-018-1475-6. PMID: 29487968; PMCID: PMC5973820.

44. Sigrist RMS, Liau J, Kaffas AE, Chammas MC, Willmann JK. Ultrasound Elastography: Review of Techniques and Clinical Applications. Theranostics. 2017

Mar 7;7(5):1303-1329. doi: 10.7150/thno.18650. PMID: 28435467; PMCID: PMC5399595.

45. Hall TJ. AAPM/RSNA physics tutorial for residents: topics in US: beyond the basics: elasticity imaging with US. Radiographics. 2003 Nov-Dec;23(6):1657-71. doi: 10.1148/rg.236035163. PMID: 14615571.

46. Gennisson JL, Deffieux T, Fink M, Tanter M. Ultrasound elastography: principles and techniques. Diagn Interv Imaging. 2013 May;94(5):487-95. doi: 10.1016/j.diii.2013.01.022. Epub 2013 Apr 22. PMID: 23619292.

47. Garra BS. Elastography: current status, future prospects, and making it work for you. Ultrasound Q. 2011 Sep;27(3):177-86. doi: 10.1097/RUQ.0b013e31822a2138. PMID: 21873855.

48. Tang X, Wang L, Guo R, Huang S, Tang Y, Qiu L. Application of ultrasound elastography in the evaluation of muscle strength in a healthy population. Quant Imaging Med Surg. 2020 Oct;10(10):1961-1972. doi: 10.21037/qims-20-439. PMID: 33014728; PMCID: PMC7495311.

49. Ilerisoy Yakut Z,Turan A,Teber MA.Kas-İskelet Sistem Uygulamalarında Ultrason Elastografi. Selcuk Med J 2014;30(2): 88-92

50. Drakonaki EE, Allen GM, Wilson DJ. Ultrasound elastography for musculoskeletal applications. Br J Radiol. 2012 Nov;85(1019):1435-45. doi: 10.1259/bjr/93042867. PMID: 23091287; PMCID: PMC3500785.

51. Wenz H, Dieckmann A, Lehmann T, Brandl U, Mentzel HJ. Strain Ultrasound Elastography of Muscles in Healthy Children and Healthy Adults. Rofo. 2019 Dec;191(12):1091-1098. English, German. doi: 10.1055/a-0889-8605. Epub 2019 Apr 29. PMID: 31035300.

52. Barr RG, Nikolov SI. Use of a Real-Time Stress Map for Assessment of Applied Stress for Strain Elastography: Utility in Training and Computation of Strain Ratios. J Ultrasound Med. 2019 Nov;38(11):2999-3005. doi: 10.1002/jum.15006. Epub 2019 Apr 3. PMID: 30945327.

53. Taljanovic MS, Gimber LH, Becker GW, Latt LD, Klauser AS, Melville DM, Gao L, Witte RS. Shear-Wave Elastography: Basic Physics and Musculoskeletal Applications. Radiographics. 2017 May-Jun;37(3):855-870. doi: 10.1148/rg.2017160116. PMID: 28493799; PMCID: PMC5452887.

54. Herman J, Sedlackova Z, Vachutka J, Furst T, Salzman R, Vomacka J. Shear wave elastography parameters of normal soft tissues of the neck. Biomed Pap Med Fac Univ Palacky Olomouc Czech Repub. 2017 Sep;161(3):320-325. doi: 10.5507/bp.2017.024. Epub 2017 May 25. PMID: 28546639.

55. Ariji Y, Nakayama M, Nishiyama W, Nozawa M, Ariji E. Shear-wave sonoelastography for assessing masseter muscle hardness in comparison with strain sonoelastography: study with phantoms and healthy volunteers. Dentomaxillofac

Radiol. 2016;45(2):20150251. doi: 10.1259/dmfr.20150251. Epub 2015 Dec 1. PMID: 26624000; PMCID: PMC5083954.

56. Taljanovic MS, Gimber LH, Becker GW, Latt LD, Klauser AS, Melville DM, Gao L, Witte RS. Shear-Wave Elastography: Basic Physics and Musculoskeletal Applications. Radiographics. 2017 May-Jun;37(3):855-870. doi: 10.1148/rg.2017160116. PMID: 28493799; PMCID: PMC5452887.

57. Huang X, Guo LH, Xu HX, Gong XH, Liu BJ, Xu JM, Zhang YF, Li XL, Li DD, Qu S, Fang L. Acoustic radiation force impulse induced strain elastography and point shear wave elastography for evaluation of thyroid nodules. Int J Clin Exp Med. 2015 Jul 15;8(7):10956-63. PMID: 26379890; PMCID: PMC4565273.

58. Cim N, Tolunay HE, Boza B, Arslan H, Ates C, İlik İ, Tezcan FM, Yıldızhan R, Sahin HG, Yavuz A. Use of ARFI elastography in the prediction of placental invasion anomaly via a new Virtual Touch Quantification Technique. J Obstet Gynaecol. 2018 Oct;38(7):911-915. doi: 10.1080/01443615.2018.1433646. Epub 2018 Mar 22. PMID: 29564950.

59. Pooley RA. AAPM/RSNA physics tutorial for residents: fundamental physics of MR imaging. Radiographics. 2005 Jul-Aug;25(4):1087-99. doi: 10.1148/rg.254055027. PMID: 16009826.

60. Currie S, Hoggard N, Craven IJ, Hadjivassiliou M, Wilkinson ID. Understanding MRI: basic MR physics for physicians. Postgrad Med J. 2013 Apr;89(1050):209-23. doi: 10.1136/postgradmedj-2012-131342. Epub 2012 Dec 7. PMID: 23223777.

61. Gelal F, Coşkun M, Sarp A.F. Radyoloji Fiziği. 2019. s. 150-200.

62. Ertürk MA, Wu X, Eryaman Y, Van de Moortele PF, Auerbach EJ, Lagore RL, DelaBarre L, Vaughan JT, Uğurbil K, Adriany G, Metzger GJ. Toward imaging the body at 10.5 tesla. Magn Reson Med. 2017 Jan;77(1):434-443. doi: 10.1002/mrm.26487. Epub 2016 Oct 21. PMID: 27770469; PMCID: PMC5191924.

63. Chen HH, Boykin RD, Clarke GD, Gao JH, Roby JW 3rd. Routine testing of magnetic field homogeneity on clinical MRI systems. Med Phys. 2006 Nov;33(11):4299-306. doi: 10.1118/1.2359229. PMID: 17153408.

64. Plewes DB, Kucharczyk W. Physics of MRI: a primer. J Magn Reson Imaging. 2012 May;35(5):1038-54. doi: 10.1002/jmri.23642. Erratum in: J Magn Reson Imaging. 2014 Nov;40(5):1252. PMID: 22499279.

65. McRobbie DW, Moore EA, Graves MJ, Prince MR. MRI: From picture to proton. Cambrdige: Cambridge University Press;. 2004.

66. Pollacco D. A. Magnetic Resonance Imaging,BSc Maths and Physics. 22nd March 2016.

67. Westbrook C, Roth C.K, Talbot J. MRI in practice. Oxford: Wiley Blackwell; ISBN: 978-1-118-27386-9 October 2011

68. Pooley RA. AAPM/RSNA physics tutorial for residents: fundamental physics of MR imaging. Radiographics. 2005 Jul-Aug;25(4):1087-99. doi: 10.1148/rg.254055027. PMID: 16009826.

69. Mamourian, Alexander C. Practical MR physics. Oxford University Press, 2010.

70. Westbrook, C., & Talbot, J. (2018). MRI in Practice. John Wiley & Sons..

71. Bitar R, Leung G, Perng R, Tadros S, Moody AR, Sarrazin J, McGregor C, Christakis M, Symons S, Nelson A, Roberts TP. MR pulse sequences: what every radiologist wants to know but is afraid to ask. Radiographics. 2006 Mar-Apr;26(2):513-37. doi: 10.1148/rg.262055063. PMID: 16549614.

72. Runge VM, Nitz WM, Schmeets SH, Schoenberg SO, editors. Clinical 3T Magnetic Resonance. New York, NY: Thieme; . 2017.

73. Huang SY, Seethamraju RT, Patel P, Hahn PF, Kirsch JE, Guimaraes AR. Body MR Imaging: Artifacts, k-Space, and Solutions. Radiographics. 2015 Sep-Oct;35(5):1439-60. doi: 10.1148/rg.2015140289. Epub 2015 Jul 24. Erratum in: Radiographics. 2015 Sep-Oct;35(5):1624. PMID: 26207581; PMCID: PMC4613875.

74. Feinberg, D. A., Mills, C. M., Posin, J. P., Ortendahl, D. A., Hylton, N. M., Crooks, L. E., ... & Hoenninger, J. C. (1985). Multiple spin-echo magnetic resonance imaging. Radiology, 155(2), 437-442.

75. Elster AD., Pulse sequences, questions and answers in MRI. Available from: http://mriquestions.com/hellippulse-sequences.html.

76. Chavhan GB, Babyn PS, Jankharia BG, Cheng HL, Shroff MM. Steady-state MR imaging sequences: physics, classification, and clinical applications. Radiographics. 2008 Jul-Aug;28(4):1147-60. doi: 10.1148/rg.284075031. PMID: 18635634.

77. Menacho K, Abdel-Gadir A, Moon JC, Fernandes JL. T2* Mapping Techniques: Iron Overload Assessment and Other Potential Clinical Applications. Magn Reson Imaging Clin N Am. 2019 Aug;27(3):439-451. doi: 10.1016/j.mric.2019.04.008. PMID: 31279448. 78. Lota AS, Gatehouse PD, Mohiaddin RH. T2 mapping and T2* imaging in heart failure. Heart Fail Rev. 2017 Jul;22(4):431-440. doi: 10.1007/s10741-017-9616-5.

79. Felson, D. T. (1988). Epidemiology of hip and knee osteoarthritis. Epidemiologic reviews, 10, 1-28.

80. Heidari B. Knee osteoarthritis prevalence, risk factors, pathogenesis and features: Part I. Caspian J Intern Med. 2011 Spring;2(2):205-12. PMID: 24024017; PMCID: PMC3766936.

81. Rogers J, Watt I, Dieppe P. Comparison of visual and radiographic detection of bony changes at the knee joint. BMJ. 1990 Feb 10;300(6721):367-8. doi: 10.1136/bmj.300.6721.367. PMID: 2106987; PMCID: PMC1662143.

82. Beuf O, Ghosh S, Newitt DC, Link TM, Steinbach L, Ries M, Lane N, Majumdar S. Magnetic resonance imaging of normal and osteoarthritic trabecular bone structure

in the human knee. Arthritis Rheum. 2002 Feb;46(2):385-93. doi: 10.1002/art.10108. PMID: 11840441.

83. Buckwalter JA, Mankin HJ. Articular cartilage: degeneration and osteoarthritis, repair, regeneration, and transplantation. Instr Course Lect. 1998;47:487-504. PMID: 9571450.

84. Eckstein F, Charles HC, Buck RJ, Kraus VB, Remmers AE, Hudelmaier M, Wirth W, Evelhoch JL. Accuracy and precision of quantitative assessment of cartilage morphology by magnetic resonance imaging at 3.0T. Arthritis Rheum. 2005 Oct;52(10):3132-6. doi: 10.1002/art.21348. PMID: 16200592.

85. Aghaghazvini L, Tahmasebi MN, Gerami R, Vaziri AS, Rasuli B, Tahami M, Vosoughi F. Sonography: a sensitive and specific method for detecting trochlear cartilage pathologies. J Ultrasound. 2020 Sep;23(3):259-263. doi: 10.1007/s40477-020-00488-1. Epub 2020 Jun 10. PMID: 32524280; PMCID: PMC7441103.

86. Jacobson JA. Musculoskeletal ultrasound: focused impact on MRI. AJR Am J Roentgenol. 2009 Sep;193(3):619-27. doi: 10.2214/AJR.09.2841. PMID: 19696273.

87. Taljanovic MS, Gimber LH, Becker GW, Latt LD, Klauser AS, Melville DM, Gao L, Witte RS. Shear-Wave Elastography: Basic Physics and Musculoskeletal Applications. Radiographics. 2017 May-Jun;37(3):855-870. doi: 10.1148/rg.2017160116. PMID: 28493799; PMCID: PMC5452887.

88. Lin J, Jacobson JA, Fessell DP, Weadock WJ, Hayes CW. An illustrated tutorial of musculoskeletal sonography: part 4, musculoskeletal masses, sonographically guided interventions, and miscellaneous topics. AJR Am J Roentgenol. 2000 Dec;175(6):1711-9. doi: 10.2214/ajr.175.6.1751711. PMID: 11090409.

89. Cay N, Ipek A, Isik C, Unal O, Kartal MG, Arslan H, Bozkurt M. Strain ratio measurement of femoral cartilage by real-time elastosonography: preliminary results. Eur Radiol. 2015 Apr;25(4):987-93. doi: 10.1007/s00330-014-3497-y. Epub 2014 Nov 23. PMID: 25417127.

90. Akkaya M, Cay N, Gursoy S, Simsek ME, Tahta M, Doğan M, Bozkurt M. Sonoelastography of the knee joint. Clin Anat. 2019 Jan;32(1):99-104. doi: 10.1002/ca.23300. PMID: 30324640.

91. Yokuş A, Toprak M, Arslan H, Toprak N, Akdeniz H, Gündüz AM. Evaluation of distal femoral cartilage by B-mode ultrasonography and shear wave elastography in patients with knee osteoarthritis: a preliminary study. Acta Radiol. 2021 Apr;62(4):510-514. doi: 10.1177/0284185120930642. Epub 2020 Jun 9. PMID: 32517531.

92. Gungor HR, Agladioglu K, Akkaya N, Akkaya S, Ok N, Ozçakar L. The Effects of Smoking on Ultrasonographic Thickness and Elastosonographic Strain Ratio Measurements of Distal Femoral Cartilage. Int J Environ Res Public Health. 2016 Apr 21;13(4):434. doi: 10.3390/ijerph13040434. PMID: 27110800; PMCID: PMC4847096.

93. Sandmark H, Hogstedt C, Lewold S, Vingård E. Osteoarthrosis of the knee in men and women in association with overweight, smoking, and hormone therapy. Ann Rheum Dis. 1999 Mar;58(3):151-5. doi: 10.1136/ard.58.3.151. PMID: 10364912; PMCID: PMC1752846.

94. Felson DT, Zhang Y, Hannan MT, Naimark A, Weissman B, Aliabadi P, Levy D. Risk factors for incident radiographic knee osteoarthritis in the elderly: the Framingham Study. Arthritis Rheum. 1997 Apr;40(4):728-33. doi: 10.1002/art.1780400420. PMID: 9125257.

95. Amin S, Niu J, Guermazi A, Grigoryan M, Hunter DJ, Clancy M, LaValley MP, Genant HK, Felson DT. Cigarette smoking and the risk for cartilage loss and knee pain in men with knee osteoarthritis. Ann Rheum Dis. 2007 Jan;66(1):18-22. doi: 10.1136/ard.2006.056697. Epub 2006 Dec 7. PMID: 17158140; PMCID: PMC1798417.

96. Roberts HM, Moore JP, Thom JM. The Reliability of Suprapatellar Transverse Sonographic Assessment of Femoral Trochlear Cartilage Thickness in Healthy Adults. J Ultrasound Med. 2019 Apr;38(4):935-946. doi: 10.1002/jum.14775. Epub 2018 Sep 12. PMID: 30208236.

97. Dunn TC, Lu Y, Jin H, Ries MD, Majumdar S. T2 relaxation time of cartilage at MR imaging: comparison with severity of knee osteoarthritis. Radiology. 2004 Aug;232(2):592-8. doi: 10.1148/radiol.2322030976. Epub 2004 Jun 23. PMID: 15215540; PMCID: PMC4447089.

98. Blumenkrantz G, Lindsey CT, Dunn TC, Jin H, Ries MD, Link TM, Steinbach LS, Majumdar S. A pilot, two-year longitudinal study of the interrelationship between trabecular bone and articular cartilage in the osteoarthritic knee. Osteoarthritis Cartilage. 2004 Dec;12(12):997-1005. doi: 10.1016/j.joca.2004.09.001. PMID: 15564067.

99. Baum T, Joseph GB, Karampinos DC, Jungmann PM, Link TM, Bauer JS. Cartilage and meniscal T2 relaxation time as non-invasive biomarker for knee osteoarthritis and cartilage repair procedures. Osteoarthritis Cartilage. 2013 Oct;21(10):1474-84. doi: 10.1016/j.joca.2013.07.012. Epub 2013 Jul 27. PMID: 23896316; PMCID: PMC3929642.

100. Joseph GB, Baum T, Alizai H, Carballido-Gamio J, Nardo L, Virayavanich W, Lynch JA, Nevitt MC, McCulloch CE, Majumdar S, Link TM. Baseline mean and heterogeneity of MR cartilage T2 are associated with morphologic degeneration of cartilage, meniscus, and bone marrow over 3 years--data from the Osteoarthritis Initiative. Osteoarthritis Cartilage. 2012 Jul;20(7):727-35. doi: 10.1016/j.joca.2012.04.003. Epub 2012 Apr 11. PMID: 22503812; PMCID: PMC3595156.

101. Felson DT. Risk factors for osteoarthritis: understanding joint vulnerability. Clin Orthop Relat Res. 2004 Oct;(427 Suppl):S16-21. doi: 10.1097/01.blo.0000144971.12731.a2. PMID: 15480060.

102. Mamisch TC, Hughes T, Mosher TJ, Mueller C, Trattnig S, Boesch C, Welsch GH. T2 star relaxation times for assessment of articular cartilage at 3 T: a feasibility study. Skeletal Radiol. 2012 Mar;41(3):287-92. doi: 10.1007/s00256-011-1171-x. Epub 2011 Apr 19. PMID: 21499976.

103. Mars, M., Tbini, Z., Gharbi, S., Bouaziz, M. C., & Ladeb, F. (2018). T2 versus T2* MRI mapping in the knee articular cartilage at 1.5 tesla and 3 tesla. Open Medicine Journal, 5(1)

104. Watson PJ, Carpenter TA, Hall LD, Tyler JA. Cartilage swelling and loss in a spontaneous model of osteoarthritis visualized by magnetic resonance imaging. Osteoarthritis Cartilage. 1996 Sep;4(3):197-207. doi: 10.1016/s1063-4584(96)80016-1. PMID: 8895221.

105. Tessier JJ, Bowyer J, Brownrigg NJ, Peers IS, Westwood FR, Waterton JC, Maciewicz RA. Characterisation of the guinea pig model of osteoarthritis by in vivo three-dimensional magnetic resonance imaging. Osteoarthritis Cartilage. 2003 Dec;11(12):845-53. doi: 10.1016/s1063-4584(03)00162-6. PMID: 14629960.

106. Vignon E, Arlot M, Hartmann D, Moyen B, Ville G. Hypertrophic repair of articular cartilage in experimental osteoarthrosis. Ann Rheum Dis. 1983 Feb;42(1):82-8. doi: 10.1136/ard.42.1.82. PMID: 6830328; PMCID: PMC1001065.

107. Adams ME, Brandt KD. Hypertrophic repair of canine articular cartilage in osteoarthritis after anterior cruciate ligament transection. J Rheumatol. 1991 Mar;18(3):428-35. PMID: 1856811.

108. Chou MC, Tsai PH, Huang GS, Lee HS, Lee CH, Lin MH, Lin CY, Chung HW. Correlation between the MR T2 value at 4.7 T and relative water content in articular cartilage in experimental osteoarthritis induced by ACL transection. Osteoarthritis Cartilage. 2009 Apr;17(4):441-7. doi: 10.1016/j.joca.2008.09.009. Epub 2008 Nov 5. PMID: 18990590.

109. Lüsse S, Claassen H, Gehrke T, Hassenpflug J, Schünke M, Heller M, Glüer CC. Evaluation of water content by spatially resolved transverse relaxation times of human articular cartilage. Magn Reson Imaging. 2000 May;18(4):423-30. doi: 10.1016/s0730-725x(99)00144-7. PMID: 10788720.

110. Cotofana S, Buck R, Wirth W, Roemer F, Duryea J, Nevitt M, Eckstein F; Osteoarthritis Initiative Investigators Group. Cartilage thickening in early radiographic knee osteoarthritis: a within-person, between-knee comparison. Arthritis Care Res (Hoboken). 2012 Nov;64(11):1681-90. doi: 10.1002/acr.21719. PMID: 22556039; PMCID: PMC3429643.

111. Podlipská J, Guermazi A, Lehenkari P, Niinimäki J, Roemer FW, Arokoski JP, Kaukinen P, Liukkonen E, Lammentausta E, Nieminen MT, Tervonen O, Koski JM, Saarakkala S. Comparison of Diagnostic Performance of Semi-Quantitative Knee Ultrasound and Knee Radiography with MRI: Oulu Knee Osteoarthritis Study. Sci Rep. 2016 Mar 1;6:22365. doi: 10.1038/srep22365. Erratum in: Sci Rep. 2016 Sep 16;6:33109. PMID: 26926836; PMCID: PMC4772126.

112. Tarhan S, Unlu Z. Magnetic resonance imaging and ultrasonographic evaluation of the patients with knee osteoarthritis: a comparative study. Clin Rheumatol. 2003 Sep;22(3):181-8. doi: 10.1007/s10067-002-0694-x. PMID: 14505208.