

Çocuk Acil Servisine başvuran nadir bir zehirlenme nedeni: *Dieffenbachia* süs bitkisi

A case of rarely seen poisoning in Pediatric Emergency Department: Dieffenbachia ornamental plant

Muhammet Mesut Nezir Engin*, Hatice Balcı**, Furkan Timur*, Ramazan Cahit Temizkan*, Önder Kılıçaslan*, Kenan Kocabay*

* Düzce Üniversitesi Tıp Fakültesi, Çocuk Sağlığı ve Hastalıkları Anabilim Dalı, Düzce

** Düzce Üniversitesi, Aile Hekimliği Anabilim Dalı, Düzce

Özet

Dieffenbachia bitkisi Araceae (Arum) familyasının üyesidir. *Dieffenbachia* bitkisinin çiğnenmesiyle ağız mukozasında ülserasyon, orofaringeal ödem, konuşma zorluğu, dudaklarda ağrı, şişlik, yanma görülebileceği gibi; ayrıca hava yolunda oluşan tıkanıklığa bağlı solunum yetmezliği gibi ciddi klinik bulgular gelişebilir. Bu yazıda *dieffenbachia* bitkisinden yarım yaprak yedikten sonra ağızda yanma ve şişlik gelişen üç yaşındaki çocuk hasta sunularak ev ortamında sık kullanılan süs bitkisinin çocuklarda zehirlenme potansiyeli oluşturabileceği vurgulanmak ve oluşabilecek yan etkiler tartışılmak istenmiştir.

Pam Tıp Derg 2018;11(2):179-181

Anahtar sözcükler: *Dieffenbachia*, süs bitkisi, zehirlenme, çocuk

Abstract

Dieffenbachia is a member of the Araceae (Arum) family. *Dieffenbachia* plant may cause ulceration, oropharyngeal edema, speech difficulty, pain in the mouth, swelling, burning, etc., in the mouth mucus of the chewing gum; as well as severe clinical signs such as respiratory insufficiency due to obstruction in the airway. In this article, a three-year-old child who developed burning and swelling in the mouth after eating half a leaf of *dieffenbachia* plant was presented and it was emphasized that the ornamental plant commonly used in the home environment could cause poisoning potential in children and it was aimed to discuss the possible side effects.

Pam Med J 2018;11(2):179-181

Key words: *Dieffenbachia*, ornamental plant, intoxication, child

Giriş

Acil başvuruları arasında trafik kazaları, düşme ve yanıklardan sonra zehirlenmeler çocukluk çağı kazaları arasında dördüncü sıklıkta görülmektedir. Türkiye’de çocuk acil servislere zehirlenme ile başvuran çocukların oranları yıllara ve bölgelere göre %0.21 ile %6.2 olarak bildirilmiştir [1]. Çocuklarda görülen zehirlenmeler ilaç, insektisitler veya ilaç dışı maddelere bağlı gelişebilir [2-4]. *Dieffenbachia* bitkisi tropikal bölgelerde yetişir, aynı zamanda evlerde süs bitkisi olarak kullanılır (Resim 1). Bu süs bitkisi oldukça kolay yetiştirilmesi, güneşe ihtiyaç duymaması ve çabuk

büyümesinden dolayı çok tercih edilmektedir [5,6]. *Dieffenbachia* bitkisinin çiğnenmesiyle ağız mukozasında ülserasyon, orofaringeal ödem, konuşma zorluğu, dudaklarda ağrı, şişlik, yanma görülebileceği gibi; hava yolunda oluşan tıkanıklığa bağlı solunum yetmezliği gibi ciddi klinik bulgular gelişebilir [3, 7, 8]. Bu makalede *Dieffenbachia* bitkisinden yarım yaprak (Resim 2) yedikten sonra ağızda yanma ve şişlik gelişen üç yaşındaki çocuk hasta sunularak ev ortamında sık kullanılan bu süs bitkisinin çocuklarda zehirlenme potansiyeline dikkat çekmek ve oluşabilecek yan etkileri tartışmak amaçlanmıştır.

Muhammet Mesut Nezir Engin

Yazışma Adresi: Düzce Üniversitesi Tıp Fakültesi, Çocuk Sağlığı ve Hastalıkları Anabilim Dalı, Düzce.


e-mail: doktormesut@hotmail.com

Gönderilme tarihi: 07.11.2017

Kabul tarihi: 02.02.2018



Resim 1. *Dieffenbachia* süs bitkisi

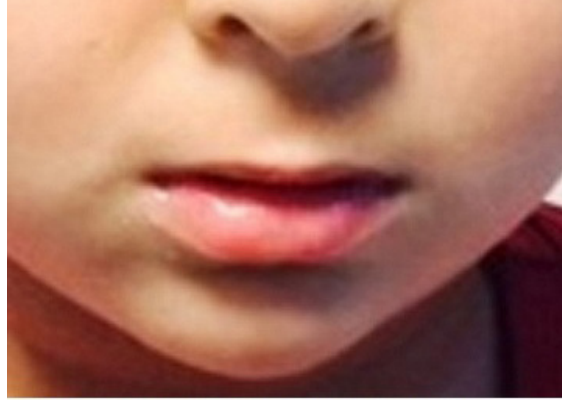


Resim 2. Yenilen yarım yaprak

Olgu

Üç yaşındaki erkek hasta süs bitkisinden yarım yaprak yedikten yirmi dakika sonra ağızda yanma ve dudakta şişlik (Resim 3) gelişmesi üzerine aile hekimliğine başvurmuş ve hastanemiz Çocuk Acil Birimine sevk edilmiş. Hastanemize kabul edildiğinde vital bulgularına bakıldığında kalp tepe atımı 120/dk, solunum sayısı 36/dk ve kan basıncı 122/78 mm Hg idi. Hastanın yapılan fizik muayenesinde genel durumu iyi, bilinci açık, dilinde hiperemi ve dudaklarında şişlik mevcuttu. Ses kısıklığı, uvula ödemi, stridor ve dispne yoktu. Diğer sistem muayeneleri doğaldı. Hemogram, ALT, AST, üre, kan üre azotu, kreatinin ve elektrolit değerleri normal sınırlardaydı. Hastanın öyküsünde bilinen bir hastalığı olmadığı öğrenildi. Steroid, antihistaminik ve epinefrin (Deksametazon 0.6 mg/kg, feniramin 1mg/kg, epinefrin 0.01mg/kg) tedavileri intramüsküler yoldan verildi. Süs bitkisinin "*Dieffenbachia*" isimli bitki olduğu öğrenildi. *Dieffenbachia*'nın sebep olabileceği toksik etkiler sebebiyle Çocuk Acil Servisinde gözlem altına alındı. İzleminin birinci saatinde

linik bulguları düzelen ve şikayetleri gerileyen hasta oluşabilecek toksik etkiler açısından izleminin beşinci saatinde ailesine önerilerde bulunup bilgilendirme yapılarak taburcu edildi. Hasta yakınlarından onam alınmıştır.



Resim 3. Dudakta gelişen şişlik

Tartışma

Dieffenbachia bitkisi Araceae (Arum) familyasının üyesidir, bilimsel olarak kabul edilmiş tür sayısı 56'dır. Alman fizikçi ve doğabilimci Johann Karl Ernst Dieffenbach'ın anısına onun soyadından dolayı bu isim verilmiştir. Bu süs bitkisi için ağlayan çiçek, tropik çiçek ve dumb cane (dilsiz değneği) adlandırmaları da kullanılmaktadır [9,10]. Eski tarihlerde bu bitki kullanılarak ölümlerle cezalandırıldığı bilinmektedir [5]. Örneğin Batılı Kızılderili köleleri cezalandırmak için ağızlarına bitki özsuğunu damlatmışlar ve oluşan anjiödemle konuşmalarını engellemişlerdir, Amazonlarda yaşayan Tucuna Kızılderili'leri ok zehiri olarak kullanmışlardır [7].

Zehirlenmelere neden olduğu düşünülen maddeler oksalik asit, proteaz ve özellikle kalsiyum oksalat kristalleridir. Lokal irritasyon bulgusu bu maddelerin oluşturduğu enflamasyona bağlı gelişir. Yapılan çalışmalarda da akut enflamasyon oluşturduğuna ait görüntüler var, fakat bitkinin toksik etki oluşturma mekanizması tam olarak bilinmemektedir [11]. Kalsiyum oksalat tuzları sindirim kanalında irritasyon dışında hipokalsemi, böbreklerde akut tübül nekroz ve çoklu organ yetmezliğine de sebep olabilir [3]. Bitki hücrelerinin içinde uzun demetler halinde bulunan kalsiyum oksalat kristallerine raphide denir. Bitki içerisinde bulunan raphideler ot yiyen hayvanlara karşı savunma silahı gibidir [5,9].

Dieffenbachia yaprağının koparılması, elle ovulması, çiğnenmesi veya benzeri durumlar sonrasında yapraktaki raphideler ve proteolitik enzimler inflamasyon, lokal irritasyon ve doku hasarı gibi toksik etkilere neden olur [12]. Yapracağının bir parçasının bile çiğnenmesi veya yenmesi sonrasında ağrı, sekresyonlarda artış, ödem, disfaji, ülserasyon, ishal ve kusma gelişebilir [7].

Literatürde *Dieffenbachia* yaprağının bir kısmının çiğnenmesi sonrası dudaklarında şişlik ve kızarıklık gelişen yirmi üç aylık çocuk [3], yaprağın elle ovulması sonrası her iki elinde şişlik, kızarıklık ve tüm vücutta kaşıntı, yanma hissi gelişen yedi yaşındaki çocuk [5], yaprağı çiğnedikten sonra dudak ve dilinde şişlik gelişen ve salya miktarı artan üç yaşındaki çocuk [7], yaprağı yanlışlıkla ısırıldıktan sonra ciddi havayolu obstrüksiyonu gelişen ve trakeostomiye kadar giden bir erişkin [12], özkıyım amaçlı çok miktarda bitki yedikten sonra özefajite ikincil aorta-özefajial fistul gelişen bir adölesan olgu [13] ve bitkinin göze teması sonrasında ağrı ve bulanık görmesi olan üç olgu bildirmişlerdir [14]. Bizim olgumuz ise dieffenbachia yaprağının yarısını yedikten sonra ağızda yanma ve dudakta şişlik gelişmesi üzerine aile hekimliğine başvurmuş olup, muayenesinde sadece lokal irritasyon bulguları mevcuttu. Hastanın oluşabilecek toksik etkiler açısından izleminde klinik bulguları geriledi.

Zehirlenmelerde spesifik bir tedavi bulunmamaktadır. Hastanın klinik bulgularına göre destek tedavisi verilir. Soğuk uygulama ve topikal analjezikler hafif vakalarda yeterli gelirken; ağır olgularda steroid, antihistaminik ve nebulize epinefrin uygulanabilir. Hava yolu obstrüksiyonu gelişen vakalarda entübasyon ve trakeostomi gerekebilir [3]. Bizim olgumuzda antihistaminik, steroid ve epinefrin tedavisi sonrasında izleminin birinci saatinde klinik bulguları tam olarak düzeldi. Hastamızda anafilaksi gelişmediği için epinefrin tedavisi uygun bir tedavi seçeneği değildi, fakat hastamızda klinik semptomların hızlı gelişmesi ve anafilaksi gelişme potansiyelinden dolayı epinefrin tedavisi uygulandı.

Sonuç olarak Çocuk Acil Servisine süs bitkisi teması sonrası oluşan el, dil ve dudaklarda şişme, yanma, ağrı ve benzeri semptomlarla başvuran hastalarda özellikle sık kullanılan dieffenbachia süs bitkisi sorgulanmalıdır. Evlerimizi süsleyen

bu süs bitkisinin teması ve yenmesi sonrasında solunum yetmezliğine kadar giden ciddi klinik bulguların ortaya çıkabileceği akılda tutulmalı ve ebeveynler bu konuda bilgilendirilmelidir.

Çıkar İlişkisi: Yazarlarımızın çıkar ilişkisi bulunmamaktadır.

Kaynaklar

1. Türkmenoğlu Y, Akşahin BG, Sarıtaş Ü, Yılmaz B, Arat C, Şafak E ve ark. Çocukluk Çağı Zehirlenmelerine Yeniden Bakış. Okmeydanı Tıp Dergisi 2015;31:82-91.
2. Bronstein AC, Spyker DA, Cantilena LR Jr, Green J, Rumack BH, Heard SE. 2006 Annual Report of the American Association of Poison Control Centers' National Poison Data System (NPDS). Clin Toxicol (Phila). 2007;45:815-917
3. Akça H, Polat E, Tuygun N, Kaya NG, Karacan CD. Evdeki Tehlike: Difenbahya. Jaemcr 2014;5:107-109.
4. Engin MMN, Ünal N, Kılıçaslan Ö, Yalçın G, Kocabay K. Çocuk hastada prallethrin zehirlenmesine bağlı gelişen ağır pnömoni olgusu. 14. Çocuk Acil Tıp ve Yoğun Bakım Kongresi; 18-21 Ekim 2017; Sheraton Grand, Adana.
5. Akpınar M, Müslehhidinoğlu M, Özcan M, Sarıcı SÜ. Bitkisel bir tehlike: Dieffenbachia. Çocuk Sağlığı ve Hastalıkları Dergisi 2016;59:21-23.
6. Öрге FH, Öрге Y. Evimizdeki gizemli düşman; Dieffenbachia. Türk Oftalmoloji Dergisi. 2011;41:54-56.
7. Şişmanlar T, Oganlar YH, Derinöz O, Kula S, Kanbur SM, Vuralı D. Evdeki yeşil tehlikeler "difenbahya zehirlenmesi". Gazi Med J 2010;21:51-52.
8. Dip EC, Pereria NA, Fernandes PD. Ability of eugenol to reduce tongue edema induced by *Dieffenbachia picta* Schott in mice. Toxicon 2004;43:729-735.
9. Arditti J, Rodriguez E. Dieffenbachia: uses, abuses and toxic constituents: a review. J Ethnopharmacol 1982;5:293-302.
10. *Dieffenbachia*. <https://azbitki.com/dieffenbachia> (Erişim tarihi: 07.11.2017).
11. Gardner DG. Injury to the oral mucous membranes caused by the common houseplant, dieffenbachia: a review. Oral Surg Oral Med Oral Pathol 1994;78:631-633.
12. Cumpston KL, Vogel SN, Leikin JB, Erickson TB. Acute airway compromise after brief exposure to a *Dieffenbachia* plant. J Emerg Med 2003;25:391-397.
13. Sinajdaufa J, Mixa V, Rygl M, et al. Aorto-esophageal fistula-an unusual complication of esophagitis caused by *Dieffenbachia* ingestion. J Pediatr Surg 2005;40:29-31.
14. Hsueh KF, Lin PY, Lee SM, Hsieh CF. Ocular injuries from plant sap of genera Euphorbia and *Dieffenbachia*. J Chin Med Assoc 2004;67:93-98.