



Tanınız nedir?

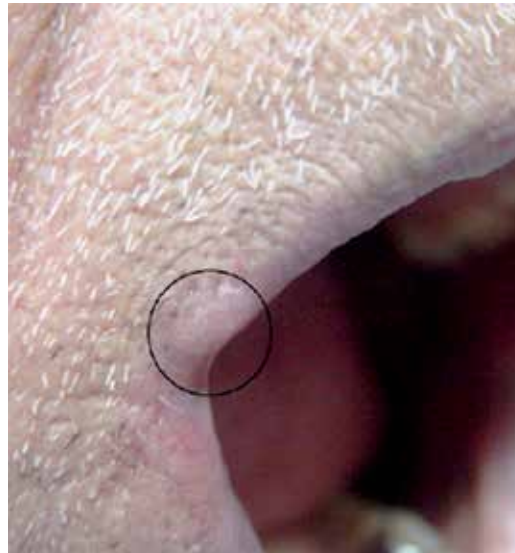
What is your diagnosis?

Hakan Turan, Murat Oktay*, Esmâ Uslu, Cihangir Aliğaoğlu

Düzce Üniversitesi Tıp Fakültesi, Dermatoloji Anabilim Dalı, *Patoloji Anabilim Dalı, Düzce, Türkiye

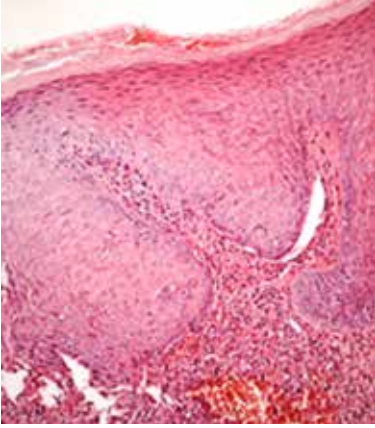
Yetmiş beş yaşında erkek hasta dudakta sertlik ve kabarıklık şikayetiyle polikliniğimize başvurdu. Hasta lezyonun 2 aydır olduğunu ve hafifçe büyüdüğünü tarifliyordu. Yapılan dermatolojik muayenede üst dudak sağ yarısı dudak komissür komşuluğunda lokalize kenar sınırları belirgin, deriden kabarık, deri renginde, orta sertlikte, dönem dönem olan kaşıntı dışında subjektif şikayete neden olmayan 7x4 mm boyutlarında bir adet nodüler lezyon izlendi (Resim 1). Hasta kronik renal yetmezlik nedeniyle diyaliz tedavisi almaktaydı. Hastanın soygeçmişinde ek bir özellik yoktu. Hemogram ve rutin biyokimyasal değerleri kreatin yüksekliği dışında normaldi. Sifiliz için istenilen spesifik ve nonspesifik tarama testleri negatifti. Lezyondan punch biyopsi yapıldı. Histopatolojik incelemede kompakt hiperkeratoz, akantoz ve dermiste matür plazma hücresi, lenfosit ve az sayıda nötrofilden oluşan yoğun infiltrat mevcuttu (Resim 2a, b). Mevcut klinik ve histopatolojik bulgular eşliğinde tanınız nedir?

Tanınız nedir?

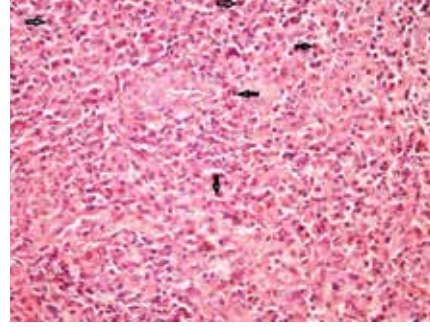


Resim 1. Deriden kabarık, deri renginde, orta sertlikte, bir adet nodüler lezyon

Yazışma Adresi/Address for Correspondence: Dr. Hakan Turan, Düzce Üniversitesi Tıp Fakültesi, Dermatoloji Anabilim Dalı, Düzce, Türkiye
Tel.: +90 533 386 65 21 E-posta: drhakanturan@gmail.com **Geliş Tarihi/Received:** 22.12.2015 **Kabul Tarihi/Accepted:** 24.12.2015



Resim 2a. Kompakt hiperkeratoz, akantoz ve dermiste matür plazma hücresi, lenfosit ve az sayıda nötrofilden oluşan yoğun infiltrat (hemotoksilen&eosin x40)



Resim 2b. Dermiste matür plazma hücresi, lenfosit ve az sayıda nötrofilden oluşan yoğun infiltrat (plazma hücreleri ok ile işaretli) (hemotoksilen&eosin x100)

Olgunun tanısı

Tanı: Plazma hücreli keilitis

Plazma hücreli keilit dudaklarda eritem, erozyon, ülser ve bazen nodüler lezyon olarak presente olabilen oldukça nadir görülen selim, idiyopatik enflamatuvar bir hastalıktır. Dudaklar haricinde lezyonlar penis, vulva, bukkal mukoza, damak, dil, epiglot ve larenkste de bulunabilir^{1,2}. White ve ark.¹ farklı vücut bölgelerinde ortaya çıkan bu ortak durumu tanımlamak için "plazma hücreli orifisyel mukozit" terimini kullanmayı önermişlerdir.

Hastalığın etiyolojisi tam olarak bilinmemektedir. Ancak subklinik enfeksiyon, kötü hijyen, travma, nem, kandida, friksiyon gibi tam olarak bilinmeyen eksojen ajanlara karşı nonspesifik enflamatuvar bir yanıt olabileceği düşünülmektedir³.

Plazma hücreli keilit alerjik ve irritan kontakt dermatit, kandida, sifiliz, aktinik keilitis, keilitis granümatosa, mukozal liken planus ile ayırıcı tanıya girer. Bizim olgumuz histopatolojik olarak spongiöz ve eozinofil olmayışı ile kontakt dermatitden; solar elastosis, keratinosit atipi görülmemesi ile aktinik keilitisten; granülatöz infiltrat görülmemesi ile keilitis granümatozisten; likenoid interfaz dermatit olmadığı için de liken planustan histopatolojik olarak ayırt edildi. Sifiliz için istenilen spesifik ve nonspesifik tarama testleri ile lezyondan yapılan direk mantar bakısı negatifti.

Hastalığın tedavisi can sıkıcıdır. Cerrahi eksizyon, kriyoterapi, elektrokoterizasyon, CO₂ lazer, radyasyon tedavisi, topikal fusidik asit, intrelezyoner ve topikal steroid, sistemik griseofulvin, topikal immünomodülatörler değişik başarı oranlarıyla kullanılmıştır^{2,4,5}. Olgumuzun histopatolojisinde belirgin akantoz eşlik etmekteydi. Bu kalın epidermal bariyer zonun topikal ilaç emilimini olumsuz etkileyeceğini düşündüğümüz için topikal tedavi verilmedi. Hasta kabul etmediği için de cerrahi eksizyon önerilemedi. Hastaya kriyoterapi başlandı. Üç seans kriyoterapi sonrası lezyonlar tama yakın geriledi.

Etik

Hasta Onayı: Hastamızdan bilgilendirilmiş onam formu alınmıştır.

Hakem Değerlendirmesi: Editörler kurulu tarafından değerlendirilmiştir.

Yazarlık Katkıları

Cerrahi ve Medikal Uygulama: Hakan Turan, Murat Oktay, Esmâ Uslu, Cihangir Aliğaoğlu, Konsept: Hakan Turan, Murat Oktay, Esmâ Uslu, Cihangir Aliğaoğlu, Dizayn: Hakan Turan, Murat Oktay, Esmâ Uslu, Cihangir Aliğaoğlu, Veri Toplama veya İşleme: Hakan Turan, Murat Oktay, Esmâ Uslu, Cihangir Aliğaoğlu, Analiz veya Yorumlama: Hakan Turan, Murat Oktay, Esmâ Uslu, Cihangir Aliğaoğlu, Literatür Arama Hakan Turan, Murat Oktay, Esmâ Uslu, Cihangir Aliğaoğlu, Yazan: Hakan Turan, Murat Oktay, Esmâ Uslu, Cihangir Aliğaoğlu.

Çıkar Çatışması: Yazarlar bu makale ile ilgili olarak herhangi bir çıkar çatışması bildirmemiştir.

Finansal Destek: Çalışmamız için hiçbir kurum ya da kişiden finansal destek alınmamıştır.

Kaynaklar

1. White JW Jr, Olsen KD, Banks PM: Plasma cell orificial mucositis. Report of a case and review of the literature. Arch Dermatol 1986;122:1321-4.
2. Tamaki K, Osada A, Tsukamoto K, Ohtake N, Furue M: Treatment of plasma cell cheilitis with griseofulvin. J Am Acad Dermatol 1994;30:789-90.
3. da Cunha Filho RR, Tochetto LB, Tochetto BB, et al: "Angular" plasma cell cheilitis. Dermatol Online J 2014;20.
4. Yang JH, Lee UH, Jang SJ, Choi JC: Plasma cell cheilitis treated with intralesional injection of corticosteroids. J Dermatol 2005;32:987-90.
5. Choi JW, Choi M, Cho KH: Successful treatment of plasma cell cheilitis with topical calcineurin inhibitors. J Dermatol 2009;36:669-71.

Bir önceki sayıda yer alan olgunun tanısı

Tanı: Havyar dil

Havyar dil (sublingual varisler) özellikle yaşlı popülasyonda sık görülebilen benign vasküler dilatasyonlardır^{1,2}. Kümeler halindeki küçük dilate ve kıvrımlı venler genişleyip havyara benzer yuvarlak ve siyahımsı bir görünüm alırlar¹⁻⁴. Dil altında sublingual ven boyunca, ağız tabanında sublingual bezlerin ostiasına yakın bölgede ve dil alt kısmının laterallerinde görülür. Daha nadir olarak dudaklar ve bukkal mukozada görülebilir^{3,4}. Genellikle asemptomatiktir; nadiren kanama olabilir³. Olgumuzun lezyonlarında kanama olmamasına rağmen literatürden farklı olarak ağrı mevcuttu.

Patogenezi kesin olarak bilinmemekle birlikte konnektif dokudaki değişikliklerin veya yaşa bağlı venöz duvarda olan elastik lif değişikliklerinin neden olabileceği düşünülmektedir¹. Artmış arterial basıncın da arteriovenöz şantlar yoluyla bu duruma neden olabileceği öne sürülmüştür^{1,3}. Bacaktaki variköz venler, portal hipertansiyon, sigara içimi ve kardiyovasküler hastalıklarla ilişki bildirilmiştir¹. Hastamızda kardiyovasküler hastalıklar arasında bulunan hipertansiyon mevcuttu. Ayrıca lezyonların geçirilmiş tiroid operasyonundan bir süre sonra çıkması lezyonların operasyonla ilişkili olabileceğini düşündürdü. Operasyon nedeniyle bu bölgede olan çeşitli anatomik değişiklikler arteriyel ve venöz basınç artışına neden olarak lezyonların gelişimine katkıda bulunmuş olabilir.

Havyar dilin histopatolojisinde enflamatuvar değişiklikler olmadan venöz dilatasyon görülür^{3,4}. Hemanjiyom, lenfanjiyom, Kaposi sarkomu, melanoma, herediter hemorajik telenjektazi ve blue rubber bleb nevus sendromu gibi durumlarla sıklıkla karışabilmektedir. Ancak bu durumlardan klinik ve histopatolojik inceleme ile ayırt edilebilir^{3,4}.

Genellikle tedaviye gerek yoktur ancak skleroterapi ve cerrahi tek lezyonlar veya dudaklar gibi farklı lokalizasyonlu lezyonlarda denenebilir³. Olgumuzu oral mukozadaki vasküler lezyonların ayırıcı tanısında akılda tutulması açısından sunuyoruz.

Etik

Hasta Onayı: Hastamızdan bilgilendirilmiş onam formu alınmıştır.

Hakem Değerlendirmesi: Editörler kurulu tarafından değerlendirilmiştir.

Yazarlık Katkıları

Cerrahi ve Medikal Uygulama: Seray Külcü Çakmak, Müzeyyen Gönül, Işıl Deniz Oğuz, Derya Yayla, Konsept: Seray Külcü Çakmak, Müzeyyen Gönül, Dizayn: Seray Külcü Çakmak, Müzeyyen Gönül, Veri Toplama veya İşleme: Seray Külcü Çakmak, Müzeyyen Gönül, Işıl Deniz Oğuz, Derya Yayla, Analiz veya Yorumlama: Seray Külcü Çakmak, Müzeyyen Gönül, Işıl Deniz Oğuz, Derya Yayla, Literatür Arama: Seray Külcü Çakmak, Yazan: Seray Külcü Çakmak.

Çıkar Çatışması: Yazarlar bu makale ile ilgili olarak herhangi bir çıkar çatışması bildirmemiştir.

Finansal Destek: Çalışmamız için hiçbir kurum ya da kişiden finansal destek alınmamıştır.

Kaynaklar

1. Hedstrom L, Bergh H: Sublingual varices in relation to smoking and cardiovascular diseases. Br J Oral Maxillofac Surg 2010;48:136-8.
2. Rogers RS, Bruce AJ: The tongue in clinical diagnosis. J Eur Acad Dermatol Venereol 2004;18:254-9.
3. Viswanath V, Nair S, Chavan N, Torsekar R: Caviar tongue. Indian J Dermatol Venereol Leprol 2011;77:78-9.
4. Bean WB: The caviar lesion under the tongue. Trans Am Clin Climatol Assoc 1952;64:40-9; discussion, 9-51.