



T.C.
DÜZCE ÜNİVERSİTESİ
TIP FAKÜLTESİ ORTOPEDİ VE TRAVMATOLOJİ
ANABİLİM DALI

**AŞIL TENDON RÜPTÜRÜ OLUŞTURULAN RATLARDA
ENOKSAPARİN SODYUM VE HİPERBARİK OKSİJEN TEDAVİSİNİN İYİLEŞME
ÜZERİNE ETKİLERİNİN ARAŞTIRILMASI**

Dr.Cafer Erman AYTEKİN

TIPTA UZMANLIK TEZİ

DÜZCE – 2022



T.C.
DÜZCE ÜNİVERSİTESİ
TIP FAKÜLTESİ ORTOPEDİ VE TRAVMATOLOJİ
ANABİLİM DALI

AŞIL TENDON RÜPTÜRÜ OLUŞTURULAN RATLARDA
ENOKSAPARİN SODYUM VE HİPERBARİK OKSİJEN TEDAVİSİNİN İYİLEŞME
ÜZERİNE ETKİLERİNİN ARAŞTIRILMASI

Dr.Cafer Erman AYTEKİN

TIPTA UZMANLIK TEZİ

Doç.Dr.Yalçın TURHAN

TEZ DANIŞMANI

ÖNSÖZ

Her zaman desteğini gördüğüm ve tezimin hazırlanma aşamasında yardımlarını benden esirgemeyen Doç.Dr. Yalçın Turhan'a çok teşekkür ederim.

İhtisas eğitimine başladığım 2017 Mayıs ayından bu yana yetişmemde büyük emeği bulunan, bizlerden esirgemediği bilgi ve tecrübelerini taşıyacağım, değerli hocam Prof. Dr. Zafer Orhan'a sonsuz şükranlarımı sunarım.

Beş yıllık asistanlık döneminde bizlere çok şey öğreten, bize yol gösteren, bilgi ve tecrübelerini bizimle paylaşan saygıdeğer hocalarım, Doç.Dr. Zekeriya Okan Karaduman, Doç.Dr.Mehmet Arıcan, Doç.Dr. Erdem Değirmenci hocalarıma sonsuz teşekkürlerimi sunarım.

Asistanlık eğitimim boyunca üzerimdeki emekleri yadsınamaz olan uzman ağabeylerim ve bana her konuda her zaman destek olan asistan kardeşlerime teşekkürlerimi sunarım.

Tezimle ilgili yardımlarından ötürü Patoloji Bölümünden Dr.Öğrt.Üyesi Sinem Kantarcıoğlu Coşkun'a, Biyoistatistik Bölümünden Dr.Öğrt.Üyesi Mehmet Ali Sungur'a, beraber çalışmaktan zevk duyduğum hastanemiz klinikleri ve ameliyathanelerinde görevli hemşire, teknisyen ve diğer çalışanlarına, bu çalışmanın gerçekleşmesinde laboratuvar imkânlarını ve yardımlarını esirgemeyen Düzce Üniversitesi Deney Hayvanları Uygulama ve Araştırma Merkezi çalışanlarına teşekkürlerimi sunarım.

Ayrıca hayatım boyunca her zaman desteklerini arkamda hissettiğim babam, annem, kardeşim ve biricik eşim Şeyma Özdemir Aytekin'e ve canım oğlum Ali Taner Aytekin'e şükranlarımı sunarım.

Haziran 2022

Dr.Cafer Erman Aytekin

ÖZET

Amaç: Tendonlar tekrarlayan hareketler, dejenerasyon ve travma nedeniyle, akut veya kronik olarak kolayca yaralanabilir. Yaralanmadan sonra tendon iyileşmesi fibrotik skar dokusu oluşumu ile gerçekleşir. Bu dokunun yapısal ve mekanik özellikleri, normal tendona göre zayıftır. Tendonun iyileşme sonrası daha sağlam olması için değişik çalışmalarda bazı biyomateryaller denenmiş, fibroblast içeren hücrelerden iskelet yapıları oluşturulmuş, büyüme faktörleri ve sitokinler de eksojen olarak uygulanmıştır. Bunlardan başka, gen ve hücre tedavisi yoluyla doku mühendisliği de bu amaçla kullanılmıştır. Daha önceki çalışmalarda tendon iyileşmesini etkileyen birçok madde ve faktör incelenmiştir.

Düşük molekül ağırlıklı heparinler (DMAH) özellikle alt ekstremitte cerrahisi sonrası gelişme ihtimali bulunan derin ven trombozunu önlemek amaçlı yaygın olarak kullanılmaktadır. Hayvan deneyi olarak DMAH grubundan bazı maddeler incelenmiş olmasına rağmen günümüzde en çok kullanılan DMAH olan Enoksaparin sodyumun tendon iyileşmesi üzerine yapılmış çalışma bulunmamaktadır. Bu araştırmada, tendon ve yumuşak dokular dışında kemik doku iyileşmesini de hızlandırdığı bilinen hiperbarik oksijenin tedavisi ile enoksaparin sodyumun aşıl tendon rüptürü iyileşmesi üzerine etkilerinin araştırılması amaçlandı.

Gereç ve Yöntemler: Çalışmada 36 adet erişkin dişi Wistar Albino cinsi rat kullanıldı. Tüm ratlar 9'arlı 4 gruba ayrıldı. Grup 1'e deneysel olarak oluşturulan aşilotomi ve primer sutureasyon sonrası standart bakım koşulları sağlandı. Grup 2'ye aşilotomi ve primer sutureasyon sonrası günde 1mg/kg olacak şekilde 21 gün süre ile enoksaparin sodyum subkutan yolla verildi. Grup 3'e aşilotomi ve primer sutureasyon sonrası 21 gün süre ile hiperbarik oksijen tedavisi (2.5 ATA basınçta 1 saat) uygulandı. Grup 4'e aşilotomi ve primer sutureasyon sonrası 21 gün süre ile hem günde 1mg/kg olacak şekilde enoksaparin sodyum subkutan yolla verildi hem de hiperbarik oksijen tedavisi (2.5 ATA basınçta 1 saat) uygulandı. 21 gün sonra süreç

tamamlanıp ratlar sakrifiye edildi. Alınan aşil tendon örnekleri histopatolojik olarak değerlendirildi.

Sonuçlar: Gruplar arasında akut inflamasyon ($p=0,785$) ve kronik inflamasyon ($p=0,827$) skorları bakımından anlamlı bir farklılık yokken, neovaskülarizasyon ($p=0,009$), proliferasyon ($p<0,001$) ve fibrozis ($p=0,006$) skorları açısından anlamlı farklılık olduğu görüldü. Neovaskülarizasyon bakımından görülen anlamlı farklılık sadece hiperbarik oksijen ile enoksaparin sodyum+HBO grupları arasında ortaya çıkarken ($p=0,006$), diğer gruplar ikili ikili karşılaştırıldığında birbirine benzer olarak bulundu.

Proliferasyon bakımından görülen anlamlı farklılık enoksaparin sodyum+HBO grubunda ortaya çıkarken, bu grup diğer grupların tümünden anlamlı farklılık gösterdi. Bu farklılık enoksaparin sodyum ile enoksaparin sodyum+HBO ($p<0,001$), Hiperbarik oksijen ile enoksaparin sodyum+HBO ($p=0,017$) ve kontrol ile enoksaparin sodyum+HBO ($p=0,034$) grupları arasında ortaya çıkarken, diğer gruplar ikili ikili karşılaştırıldığında birbirine benzer olarak bulundu. Fibrozis bakımından görülen anlamlı farklılık enoksaparin sodyum ile enoksaparin sodyum +HBO ($p=0,012$) ve kontrol ile enoksaparin sodyum ($p=0,046$) grupları arasında ortaya çıkarken, diğer gruplar ikili ikili karşılaştırıldığında birbirine benzer olarak bulundu.

Çıkarımlar: Çalışmamızın sonucunda elde ettiğimiz bulgulara bakıldığında enoksaparin sodyum ve hiperbarik oksijen kullanımı, aşil tendon iyileşme sürecine olumlu yönde etki etmiştir. Bu sonuçlara dayanarak enoksaparin sodyum ve hiperbarik oksijen tedavisinin, aşil tendon rüptürü sonrasında kullanımının iyileşme süreci ve komplikasyonları önleme aşamasında faydalı olacağı kanaatindeyiz.

Anahtar Kelimeler: Aşil tendon rüptürü, hiperbarik oksijen, enoksaparin sodyum, rat

ABSTRACT

Objective: Tendons can be easily injured acutely or chronically due to repetitive movements, degeneration and trauma. Tendon healing after injury occurs with the formation of fibrotic scar tissue. The structural and mechanical properties of this tissue are weaker than the normal tendon. Some biomaterials have been tried in different studies to make the tendon more robust after healing, skeletal structures have been formed from cells containing fibroblasts, growth factors and cytokines have also been applied exogenously. Tissue engineering through gene and cell therapy has also been used for this purpose. Many substances and factors affecting tendon healing have been examined in previous studies.

Low molecular weight heparins (LMWH) are widely used to prevent deep vein thrombosis, which may develop after lower extremity surgery. Although some substances from the LMWH group have been examined as an animal experiment, there is no study on tendon healing of Enoxaparin sodium, which is the most widely used LMWH today. In this study, we aimed to investigate the effects of hyperbaric oxygen therapy and enoxparin sodium on the healing of Achilles tendon rupture, which is known to accelerate bone tissue healing in addition to tendon and soft tissues.

Material and Methods: 36 adult female Wistar Albino rats were used in the study. All rats were divided into 4 groups of 9 each. Group 1 was provided with standard care conditions after the experimentally created achilotomy and primary suturing. Group 2 was given enoxaparin sodium subcutaneously at 1mg/kg/day per day for 21 days after achilotomy and primary suturing. Hyperbaric oxygen therapy (1 hour at 2.5 ATA pressure) was applied to Group 3 for 21 days after achilotomy

and primary suturing. Group 4 was given both 1mg/kg/day enoxaparin sodium subcutaneously for 21 days after achilotomy and primary suturing, and hyperbaric oxygen therapy (1 hour at 2.5 ATA pressure). After 21 days, the process was completed and the rats were sacrificed. Achilles tendon samples taken were evaluated histopathologically.

Results: While there was no significant difference between the groups in terms of acute inflammation ($p=0.785$) and chronic inflammation ($p=0.827$) scores, there was a significant difference in neovascularization ($p=0.009$), proliferation ($p<0.001$) and fibrosis ($p=0.006$) scores. Significant difference in neovascularization is observed only between hyperbaric oxygen and enoxaparin sodium+HBO groups ($p=0.006$), other groups are similar to each other when paired pairs are compared.

Significant difference in proliferation occurs in the enoxaparin sodium+HBO group, this group differs significantly from all other groups. It occurs between enoxaparin sodium and enoxaparin sodium+HBO ($p<0.001$), Hyperbaric oxygen and Enoxaparin sodium+HBO ($p=0.017$) and control and enoxaparin sodium+HBO($p=0.034$) groups, other groups duo are similar to each other when compared. Significant difference in fibrosis is observed between enoxaparin sodium and enoxaparin sodium+HBO ($p=0.012$) and control and enoxaparin sodium ($p=0.046$) groups. Other groups are similar when paired with each other.

Conclusions: Considering the findings we obtained as a result of our study, the use of enoxaparin sodium and hyperbaric oxygen had a positive effect on the Achilles tendon healing process. Based on these results, we believe that the use of enoxaparin sodium and hyperbaric oxygen therapy after Achilles tendon rupture will be beneficial in the healing process and prevention of complications.

Keywords: Achilles tendon rupture, hyperbaric oxygen, enoxaparin sodium, rat

İÇİNDEKİLER

SAYFA NO

| | |
|--|-----------|
| ÖNSÖZ..... | i |
| ÖZET..... | ii |
| ABSTRACT..... | iv |
| İÇİNDEKİLER..... | vi |
| KISALTMALAR..... | ix |
| TABLolar DİZİNİ..... | x |
| ŞEKİLLER DİZİNİ..... | xi |
| GRAFİLER DİZİNİ..... | xii |
| RESİMLER DİZİNİ..... | xiii |
| 1.GİRİŞ VE AMAÇ..... | 1 |
| 2.GENEL BİLGİLER..... | 2 |
| 2.1.1. Aşil Tendon Anatomisi..... | 2 |
| 2.1.2. Kanlanması..... | 4 |
| 2.1.3. Histoloji..... | 6 |
| 2.1.4. Biyomekanik..... | 7 |
| 2.1.5. Tendon Biyolojisi..... | 9 |
| 2.1.6. Tendon İyileşmesi..... | 10 |
| 2.1.6.1. Tendon Hasarı ve Tamir Süreci..... | 12 |
| 2.1.6.2. Tendon İyileşmesinin Basamakları..... | 13 |
| 2.1.7. Aşil Tendon Ruptürü..... | 16 |
| 2.1.7.1. Etiyoloji ve Patofizyoloji..... | 16 |
| 2.1.7.2. Aşil Tendon Ruptürü Risk Faktörleri..... | 17 |
| 2.1.7.3. Klinik Bulgular ve Tanı..... | 18 |
| 2.1.7.4. Akut Aşil Tendon Yırtıklarının Tedavisi..... | 23 |
| 2.1.7.4.1. Açık Cerrahi Tamir..... | 24 |
| 2.1.7.4.2. Perkütan Cerrahi Tamir..... | 26 |
| 2.1.7.4.3. Konservatif Tedavi..... | 27 |
| 2.1.7.5. Gecikmiş Aşil Tendon Yırtıklarının Tedavisi..... | 28 |
| 2.1.7.6. Ameliyat Sonrası Bakım..... | 29 |

| | |
|--|-----------|
| 2.2. Venöz Tromboemboli..... | 30 |
| 2.2.1. Tromboembolizm Gelişmesi İçin Risk..... | 33 |
| 2.2.2. Venöz Tromboemboli Komplikasyonları..... | 34 |
| 2.2.2.1. Pulmoner Emboli..... | 35 |
| 2.2.3. Tedavi..... | 36 |
| 2.2.3.1. Düşük Molekül Ağırlıklı Heparin (DMAH)..... | 37 |
| 2.3. Hiperbarik Oksijen..... | 38 |
| 2.3.1. Hiperbarik Oksijen Tanımı ve Tarihçesi..... | 38 |
| 2.3.2. Hiperbarik Oksijen Etki Mekanizması..... | 39 |
| 2.3.2.1. Fiziksel Temeller..... | 39 |
| 2.3.3. HBO Tedavisinin Fizyolojik Etkileri..... | 41 |
| 2.3.3.1. Basıncın Doğrudan Etkileri..... | 41 |
| 2.3.3.2. Parsiyel Oksijen Basıncının Artışına Bağlı Oluşan Etkiler..... | 41 |
| 2.3.3.3. Kardiyovasküler Etkiler..... | 43 |
| 2.3.3.4. Ödem Önleyici Etkiler..... | 43 |
| 2.3.3.5. Antihipoksik Etkiler..... | 44 |
| 2.3.3.6. HBO Tedavisinin Yara İyileşmesi Üzerindeki Etkileri..... | 44 |
| 2.3.4. HBO Tedavisi Endikasyonları..... | 45 |
| 2.3.5. HBO Kontraendikasyonları | 46 |
| 2.3.6. HBO Tedavisinin Yan Etkileri..... | 47 |
| 2.3.7. Spor Yaralanmalarında HBO Tedavisi..... | 49 |
| 3. MATERYAL VE METOD..... | 50 |
| 3.1. Çalışma Planı..... | 50 |
| 3.2. Anestezi..... | 50 |
| 3.3. Cerrahi Prosedür..... | 51 |

| | |
|---|----|
| 3.4. Çalışma Grupları..... | 53 |
| 3.5. Hiperbarik Oksijen Tedavisi..... | 55 |
| 3.6. Enoksaparin Sodyum Tedavisi..... | 56 |
| 3.7. Histopatolojik İnceleme..... | 58 |
| 3.8. İstatistiksel Analiz..... | 59 |
| 4. BULGULAR..... | 60 |
| 4.1. Gruplarda Skor Dağılımı..... | 60 |
| 4.2. Grupların Ağırlık Karşılaştırılması..... | 61 |
| 4.3. Grupların Karşılaştırılması..... | 62 |
| 5. TARTIŞMA..... | 65 |
| 6. SONUÇLAR..... | 72 |
| 7. ÖNERİLER..... | 73 |
| 8. KAYNAKLAR..... | 75 |

KISALTMALAR

| | |
|----------------------|---------------------------------|
| A | Tendon Kesit Alanı |
| ABD | Amerika Birleşik Devletleri |
| Ark | Arkadaşları |
| ATA | Atmosfer Mutlak Basıncı |
| Bkz | Bakınız |
| C⁰ | Santigrat Derece |
| Cm | Santimetre |
| CO | Karbonmonoksit |
| Dk | Dakika |
| DMAH | Düşük Molekül Ağırlıklı Heparin |
| DNA | Deoksiribo Nükleik Asit |
| DVT | Derin Ven Trombozu |
| EKG | Elektrokardiyografi |
| Gr | Gram |
| H,E | Hematoksilen- Eozin |
| Hg | Civa |
| IU | Uluslararası Ünite |
| Kg | Kilogram |
| K | Kontrol (grup) |
| LMWH | Low Molecular Weight Heparin |
| M | Musculus |
| M,T | Mason-Trikrom |
| Mg | Miligram |
| MSS | Merkezi Sinir Sistemi |
| PE | Pulmoner Emboli |
| PTX | Pentoksifilin |
| USG | Ultrasonografi |

TABLolar DİZİNİ

SAYFA NO

| | |
|---|-----------|
| Tablo 1: Tendon iyileşme evreleri..... | 14 |
| Tablo 2.1: Tromboemboli risk düzeyleri..... | 34 |
| Tablo 2.2: HBO tedavi endikasyonları..... | 45 |
| Tablo 3.1: Çalışmada kullanılan deney hayvanlarının gruplara göre dağılımı | 54 |
| Tablo 3.2: HBO kabının teknik özellikleri..... | 55 |
| Tablo 4.1: Gruplar arası skor dağılımı..... | 61 |
| Tablo 4.2: Grupların ağırlık bakımından karşılaştırılması | 61 |
| Tablo 4.3: Histopatolojik bulguların istatistiksel karşılaştırılması..... | 62 |

ŞEKİLLER DİZİNİ

SAYFA NO

| | |
|---|-----------|
| Şekil 1.1: Aşil Tendonunun Anatomisi..... | 2 |
| Şekil 1.2: Proksimalde Medialde Olan Liflerin Distalde Posteriora Yer Değiştirmesi | 4 |
| Şekil 1.3: Aşil Tendonunun Kanlanması Az Olan Kısmı..... | 5 |
| Şekil 1.4: Aşil Tendonunun Histolojik Yapısı..... | 6 |
| Şekil 1.5: Birim Şekil Değiştirme - Gerilme Diyagramı..... | 8 |
| Şekil 1.6: Tendon İyileşmesinin Biyomekanik Süreci (32)..... | 15 |
| Şekil 1.7: Thompson Testi, Calf Squeeze Testi..... | 19 |
| Şekil 1.8: Aşil tendonunun Krackow tekniği ile uç-uca getirilmesi | 24 |
| Şekil 2 : Virchow'un Tromboz Üçlüsü..... | 31 |
| Şekil 3 : Basının oksijen çözünürlüğü üzerindeki etkileri..... | 42 |

Grafik 1.1: Gruplardaki skorlar için boxplot ve çoklu karşılaştırma için ortalama rank grafiği.....**63**

Grafik 1.2: Gruplardaki skorlar için boxplot ve çoklu karşılaştırma için ortalama rank grafiği.....**64**

Grafik 1.3: Gruplardaki skorlar için boxplot ve çoklu karşılaştırma için ortalama rank grafiği.....**64**



| | |
|---|----|
| Resim 1.1: Tendonu Kanlanması Kadavra Üzerinde Anjiyografik Olarak Görünümü (18)..... | 5 |
| Resim 1.2: Matles Testi..... | 20 |
| Resim 1.3: Kager üçgeni..... | 21 |
| Resim 1.4: Sağlam Aşil Tendonunun MRG Görüntüsü | 22 |
| Resim 1.5: Yırtık Aşil Tendonunun MRG Görüntüsü..... | 24 |
| Resim 2 : Hampton Kamburu..... | 36 |
| Resim 3.1: Cerrahi Öncesi Operasyon Bölgesinin Traş Edilerek Hazırlanması | 51 |
| Resim 3.2: Öncesi Operasyon Bölgesinin Polividon İyot İle Temizlenmesi | 52 |
| Resim 3.3: Aşil Tendonunun Ortaya Çıkarılması ve Yatay Olarak Kesilmesi..... | 52 |
| Resim 3.4: Kesilen Aşil Tendonun Modifiye Kessler Yöntemi ile Primer Sütürasyonu | 53 |
| Resim 3.5: Hayvanlar İçin tasarlanmış HBO kabini..... | 56 |
| Resim 3.6: Enoksaparin sodyum etken maddesi içeren Clexane..... | 57 |
| Resim 3.7: Subkütan Yoldan Enoksaparin Sodyum Uygulaması..... | 57 |

1-GİRİŞ VE AMAÇ

Aşil tendonu vücudumuzun en güçlü tendonlarından biri olmakla beraber, orta ve ileri yaşta artan spor aktiviteleri ile beraber rüptür oranları son yıllarda belirgin oranda artmıştır. Aşil tendon rüptürü tedavi ve iyileşmesi üzerinde çok yönlü araştırmalar yapılmış olup, halen rüptür sonrası sosyal hayata dönüşü hızlandırmak ve yeniden kopma oranlarını azaltmak için tendon iyileşmesi üzerine araştırmalar devam etmektedir.

HBO tedavisi, kapalı bir basınç odasında 1 atmosferden (1 ATA=760 mmHg) daha yüksek basınç altında çeşitli yöntemlerle (maske, endotrakeal tüp vs) aralıklı olarak %100 oksijen solutmak sureti ile, birçok hastalıkta uygulanan bir tedavi yöntemidir (1). Doku üzerinde birçok olumlu etkisi gösterilen HBO tedavisinin etkinliği, hiperoksijenasyon, neovaskülarizasyon, antimikrobiyal aktivite, basınç etkisi, vazokonstriksiyon ve reperfüzyon hasarının azaltılması sayesinde meydana gelmektedir (1,2). HBO tedavisinin, nekrotizan yumuşak doku enfeksiyonları, akut travmatik iskemi, ezilme yaralanması, kompartman sendromu, problemlili yaralar, sorunlu cilt greftleri ve flepler, refrakter osteomyelit, osteonekroz, spor yaralanmaları, kırık iyileşmesi, sinir iyileşmesi, karbonmonoksit zehirlenmesi, dekompresyon hastalığı gibi birçok patolojik durumda başarılı sonuçlara sahip çalışmaları vardır ve tedavi modelitelerine eklendiği durumlar söz konusudur. Halen kullanılmakta olan bazı endikasyonların da etkinliği tam olarak kanıtlanmamış olmasıyla beraber, bu endikasyonlarda daha fazla araştırma yapılması gerekmektedir.

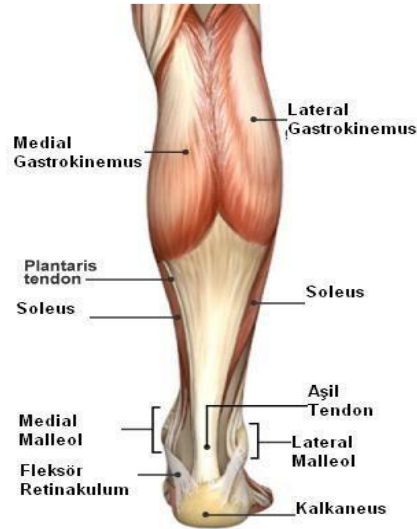
Antitrombotik ajanlar, günümüzde tromboemboliye yatkınlığı olan hastalarda, majör ortopedik yaralanması olan hastalarda cerrahi öncesi ve sonrasında, tromboemboli profilaksisi için rutin olarak kullanılmaktadır. DMAH'lerin, yara iyileşmesini olumlu yönde etkilediği, makrofaj uyarımını arttırdığı, yeni damar oluşumunu arttırdığı ve fibröz doku oluşumunu azalttığını bildiren çalışmalar mevcuttur (3-10). Biz de bu çalışmamızda düşük molekül ağırlıklı heparin(DMAH)

olan enoksaparin sodyum ve hiperbarik oksijen tedavisinin aşil tendonu iyileşmesindeki etkilerinin histopatolojik açıdan karşılaştırılmasını, iyileşme üzerine olumlu ya da olumsuz etkilerinin olup olmadığını göstermeyi amaçladık.

2-GENEL BİLGİLER

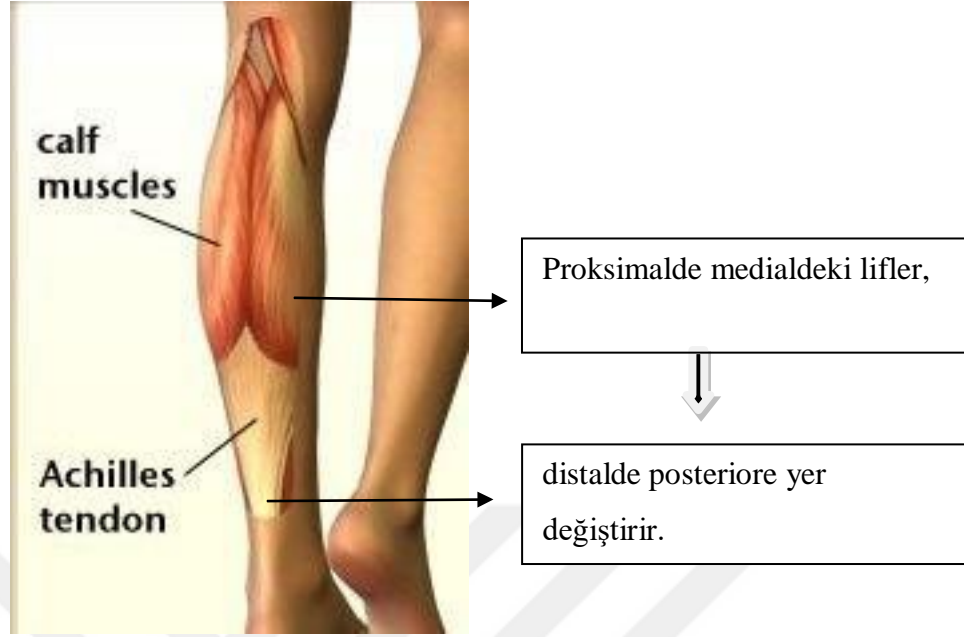2.1.1. Aşil Tendon Anatomisi

Aşil tendonu, insan vücudundaki en kalın ve en güçlü tendondur. Gastrocnemius ve Soleus kaslarının tendinöz kısımlarının birleşmesi ile oluşur. Gastrocnemius, bacağın arka kısmında gözlenen kabarıklığı oluşturur. Medial ve lateral olmak üzere iki baştan oluşur ve femurun epikondilis lateralis ve medialisinden başlayıp kalkaneusa yapışır. Soleus, gastrocnemiusun derininde yer alır ve ondan daha geniştir, her iki yanından taşar. Tibia'nın arkasındaki linea musculi solei'den başlar. Tibial sinir tarafından innerve edilir. Gastrocnemius kas lifleri orta hatta birleşerek aşağıya doğru uzanır ve bacağın ortasında geniş aponevrozda sonlanır. Bu aponevroz, derininde bulunan soleus ile birleşerek tendo kalkaneus'u, yani aşil tendonunu oluşturur.



Şekil 1.1 Aşil Tendonunun Anatomisi.

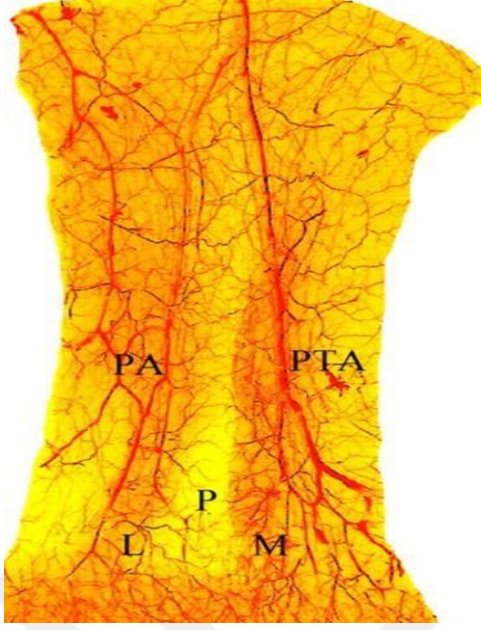
Aşil tendonu, tuber kalkaneusta sonlanır. Aşil tendonu ile kalkaneusun düzolan arka kısmı arasında, retro-kalkaneal bursa mevcuttur, cilt ile tendon arasında subkutan bursa vardır, bu bursalar, çevre dokular ve tendon arasındaki sürtünmeyi azaltır. Aşil tendonunun etki kuvveti, plantaris tendonunun aponevrozu aracılığı ile ayak ucuna kadar iletilir (11). Gastrocnemius komponentinin uzunluğu yaklaşık 11 cm ile 26 cm arasında iken, soleus komponentinin uzunluğu 3 cm ile 11 cm arasındadır. Aşil tendonunun yüzey alanı, distale doğru gittikçe yuvarlak hale gelir, kalkaneusa yapışma yerinin 4 cm proksimaline kadar yuvarlaklaşır ve bu seviyeden sonra yapışma yerine kadar yassılaşılarak devam eder ve sonlanır. Aşil tendonunun en dar yeri, kalkaneusa yapışma yerinin 4 cm proksimalidir (12). Aşil tendonunun distale doğru seyri sırasında kas lifleri 90 derecelik dönüş yaparlar, tendonun proksimalinde medialde olan lifler, distalde posteriora döner (bkz şekil 1.2). Bu sayede, plantar fleksiyon yapıldığı zaman kas uzunluğu artar ve daha az enerji ile kas kontraksiyonu gerçekleşmiş olur (13). Aşil tendonu ile tibia'nın arka kenarı arasındaki boşluk Kager üçgeni olarak isimlendirilir ve yağ yastığı içerir. Tendonu besleyen damarların korunması, tendona mekanik destek sağlaması, kuvvet uygulandığında oluşan negatif basınçtan tendonun korunması ve içerdiği duyuşal sinir uçları sayesinde propriyosepsiyonda rol almak gibi önemli fonksiyonlara sahiptir (14).



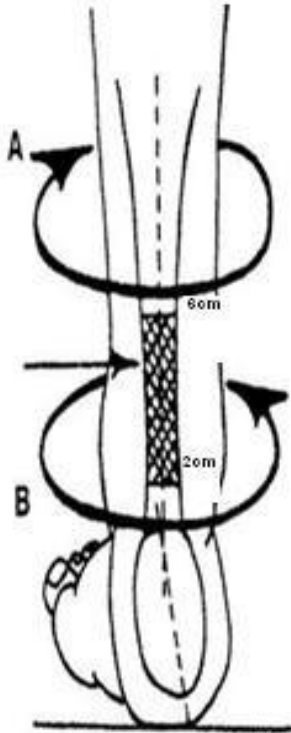
řekil 1.2 Proksimalde Medialde Olan Liflerin Distalde Posteriora Yer Deęiřtirmesi.

2.1.2. Kanlanması

Ařil tendonunun kanlanması, üç farklı bölgeden kaynaklanan damarlar aracılıęı ile saęlanır; kas-tendon bileřkesi, çevre yumuřak doku ve kemik-tendon bileřkesi (12). Bu damarlar arasında çok sayıda anastomoz bulunmaktadır. Tendonun proksimal kısmını besleyen damarlar, arteria tibialis posterior'un dallarından oluřmaktadır. Distal kısım; arteria tibialis posterior, arteria peronealis ve arteria plantaris lateralis'in dallarının oluřturduęu rete arteriosum calcaneare tarafından beslenir (15). Ařil tendonunun kanlanması yařla ters orantılı olup, gençlerde kanlanma daha fazladır. Tendon boyunca kanlanmanın daęılımıyla ilgili farklı çalıřmalar bulunmaktadır. Lindholm (16) ve ark. yaptıkları çalıřmada, ařil tendonunun kalkaneusa yapıřtıęı noktanın 2-6 cm proksimalinde kanlanmanın daha az olduęunu göstermiřlerdir. Astrom (17) ve ark. da lazer doppler yöntemini kullanarak yaptıkları çalıřmada, tendon boyunca kanlanmanın eřit olduęunu göstermiřlerdir.



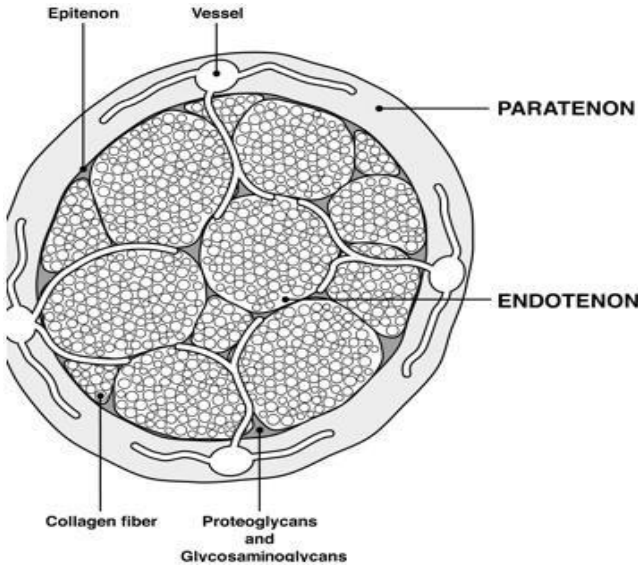
Resim 1.1 Aşil Tendonu Kanlanması Kadavra Üzerinde Anjiografik Olarak Görünümü (18)
(P:posterior, M:medial, L:lateral, PA:peroneal arter, PTA: posterior tibial arter)



Şekil 1.3 Aşil Tendonunun Kanlanması Az Olan Kısmı.

2.1.3. Histoloji

Tendonlar, kas kontraksiyonu sonucunda oluşan kuvveti, kemiğe iletip, hareketin sağlanmasına neden olan yapılardır. Bir tendonun kuru ağırlığının %65-80'ini kollajen (19), % 2 kadarını elastin (20) oluşturur. Elastin, kasılma sonrasında tendonun eski haline dönmesini sağlar. Kollajen lifleri arasında proteoglikan ve glikozaminoglikan zincirlerinden oluşan ara madde bulunur. Hücresel elemanların % 90-95'i tenoblast ve tenositlerden meydana gelir. Tendon yapıtaşı olan kollajenin %95'i tip1 kollajendir. Bu kollajen lifleri; kan damarları, lenfatik damarlar ve sinir lifleri ile birleşerek fasikülleri oluştururlar. Fasiküller bir araya gelerek tendonun kaba yapısı olan epitenonu oluştururlar. Epitenon iki tabaka halindedir. İçteki tabaka, endotenon üzerinde seyrederek ve sinirlerin korunmasına katkıda bulunur, dıştaki tabaka ise çevre bağ dokusu ile bağlantılıdır. Epitenon, sinovya benzeri gevşek bağ dokusu olan paratenon ile çevrelenir. Paratenon ile epitenonlar arasında sürtünmeyi azaltan, tendon hareketine izin veren ince bir sıvı tabakası vardır. Aşil tendonunun gerçek anlamda bir kılıfı yoktur, içinde elastik liflerin bulunduğu yağlı ve areolar bağ dokusu ile sarılıdır. Bu yapıya paratenon denir. Aşil tendonu paratenonuyla epitenonu arasında kan damarlarını içeren mezotenon vardır (bkz: Şekil 1.4).



Şekil 1.4 Aşil Tendonunun Histolojik Yapısı.

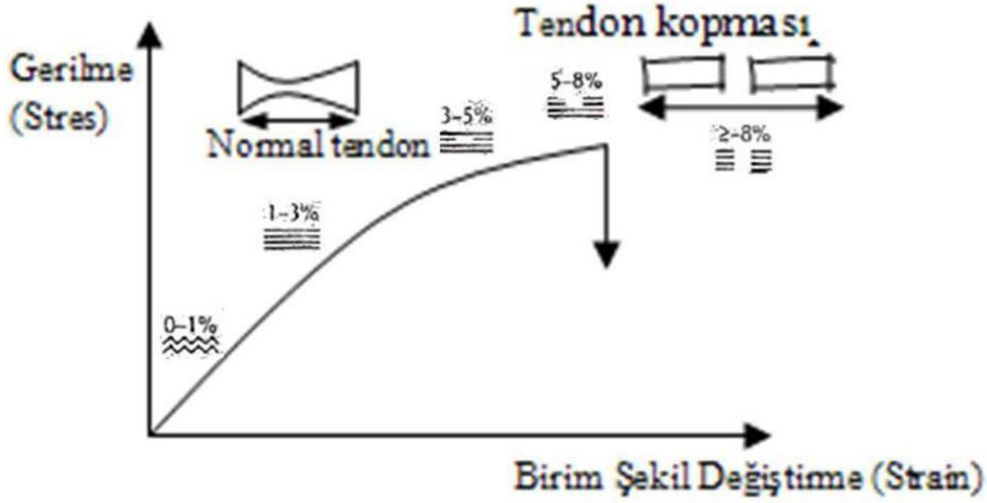
Mezotenon, tendon hareketleriyle uzayabilir ve kısalabilir. Kas tendon bileşkesi; perimisyum, epimisyum ve endomisyumun, tendon fibrilleri arasında iç içe geçip kenetlendiği bir bölgedir ve güçlü bir yapı oluşmasını bu kenetlenme sağlar. Cerrahi tedavi yapılırken mezotenonda bulunan damarların yaralanmaması için dikkatli olunmalıdır. Normal bir aşil tendonu, %95 tip 1 kollajen içerirken, rüptüre olmuş tendonda tip 3 kollajen hakimdir. Tip 3 kollajen, germe (tensil) kuvvetlerine karşı daha az dirençlidir, bu da tendonu spontan re-rüptürlere karşı duyarlı hale getirir (12). Normal aşil tendonu, yırtılmış tendonun aksine, çok organize, düzenli bir hücresel yapıya sahiptir. Tenositler(özelleşmiş fibroblast hücreleri), transvers kesitlerde satellit hücreler olarak görünürken, longitudinal kesitlerde diziler şeklinde gözlenirler (21). Bu yapı, kollajen liflerinin, tenosit kolonları etrafında düzgün dizilimini sağlar. Tenositler, ekstraselüler matriksin hem fibriler hem de nonfibriler komponentlerini üretirler ve aynı zamanda kollajen liflerini absorbe ederler (21).

2.1.4. Biyomekanik

Aşil tendonu, gastrocnemius ve soleus kaslarının kasılması ile üretilen enerjiyi kalkaneusa iletir. Bu kasların triceps surae muskulotendinöz kompleksi içinde yer alan tendonları, ayakta durma, postural kontrol, yürüme, koşma ve sıçrama gibi faaliyetler sırasında aktiftirler (19). Tendonların etkili bir şekilde çalışabilmesi için yüksek tensil kuvvetlere, sınırlı bir uzama kapasitesi ile karşı koymaları gerekmektedir (22). Tendonlar, kasılan kasların ürettiği enerjiyi kemiğe ilettikten sonra orijinal uzunluklarına tekrar dönebilirler.

Tendon rotasyonu, aşil tendon patolojilerinde önemli rol oynar. Rotasyone olmuş kollajen lifleri, tendon içinde yüksek stres konsantrasyonlarının oluşumuna yol açar (23). Bu yüksek stres en çok, tendonun kalkaneusa yapışma yerinin 2-5 cm proksimalinde olur ve bu bölge, aşil tendon yırtıklarının en sık görüldüğü bölgedir (24). En önemli ve temel görevi yük iletimi olan tendonun, kasların hasar görmesini engellemek için, şok emici özelliğinin de olması gerekmektedir.

Komi ve ark (25,26), yaptıkları çalışmada aşil tendonu için, in vivo veriler elde etmiştir. Gönüllü insanlar üzerinde yapılan çalışmada, ayak bileklerine yerleştirilen alıcılar sayesinde, farklı aktiviteler sırasında, aşil tendonunda oluşan kuvvetleri ölçmüşlerdir. Pedal çevirme esnasında aşil tendonunda yaklaşık 1000 N'luk kuvvet oluşurken, yürüme sırasında 2600 N, koşma sırasında 9000 N'luk kuvvetler ölçmüşlerdir. Tendonlar, istirahat halindeyken, kollajen liflerinin kıvrımlı yapısına bağlı olarak dalgalı bir dizilime sahiptirler. Tendonda %2 seviyesinde gerilme olduğu zaman bu dalgalı konfigürasyon kaybolur, düzleşmeye başlar. Tendonun tensil kuvvetlere karşı ilk cevabı, liflerin düzleşmesidir (27). Bu değişim, esas olarak kollajenin elastik özelliğinden kaynaklanmaktadır. Kuvvet-deformasyon (stres-strain) eğrisinin başlangıç kısmını oluşturur (Şekil 1.5).



Şekil 1.5 Birim Şekil Değişime - Gerilme Diyagramı.

Eğer tendondaki gerilme, %4'ten fazla değilse, lifler orijinal yapılarına geri dönerler, %4 ile %8 arasında gerilime maruz kaldığında ise, kollajen lifleri birbirleri üzerinde kayarlar ve çapraz bağlar arasında mikroskobik kopmalar başlar, gerilme seviyesi %8'den fazla olduğunda ise, lifler tensil kuvvetlere karşı koyamazlar ve makroskopik kopmalar görülür (21). Tendon, sert ve esnek bir yapıya sahiptir. Gençlerde sertliği daha az, esnekliği ise fazladır, erkeklerde bayanlara göre kalınlığı daha fazladır, kopması için daha fazla kuvvet gerekir (28). Tendonun karşılaştığı kuvvet karşısındaki davranışı; kollajen miktarına, kalınlığına, içeriğine, organizasyonuna, liflerin çapı ve aralarındaki stabil çapraz bağların yoğunluğuna bağlıdır. Tendon gerim kuvveti, tip 3 kollajen yoğunluğu ve proteoglikan/kollajen oranı ile ters orantılıdır. Tendon ne kadar hızlı ve oblik kuvvete maruz kalırsa, kopma riski o kadar fazladır (29). Tendon fibrillerinin çapı arttıkça dayanıklılığı artmaktadır (30). Hasarlanmış tendon ve tamir sürecinde bulunan tendonda tip 3 kollajen yoğunluğu artmaktadır ve tip 3 kollajenin çapı, tip 1 kollajene göre daha küçüktür, bu nedenle dayanıklılığı daha azdır (31).

2.1.5. Tendon Biyolojisi

Tendonların ortak görevi, şekil ve büyüklükleri ne olursa olsun, kas kasılma kuvvetinin kemiğe aktarılmasıdır (19). Üç bölümden oluşurlar; tendonun gövdesi, kas-tendon bileşkesi ve kemiğe insersio yaptığı bölümdür. Tendonları çevreleyen bağ dokusu, sürtünmeyi azaltıp tendon hareketine izin verir. Birçok tendon, çevresindeki bağ dokusuna yapışan ve onu çevreleyen mezotenona sahiptir (21). Mezotenon, tendonun kanlanması sağlar. Çoklu demetler, fibroblastlar ve yoğun lineer kollajen fibrillerinden oluşur. Düşük yoğunluktaki bağ dokusu, tek başına tendon fasiküllerini çevreler. Buna, 'Endotenon' denir. Tendon fasiküllerinin endotenonla çevrelenmiş olması, tendon demetlerinin küçük kayma hareketi yapmasına izin verir.

Endotenon dokusu, tendon yüzeyini kaplayan ‘Epitenon’ şeklinde devam eder. Kas-tendon bileşkesinde epitenon, kasta ‘epimisyum’ olarak devam eder (21). Kasın tendona yapışması, kasın fibröz doku katlarının kollajen lifleri ile tendonun kollajen liflerinin iç içe geçmesi ile sağlanır. Bu yapının elektron mikroskopik incelemedeki görünümü, birbirine kilitlenmiş iki elin parmakları gibidir (21).Tendonun kayma hareketi, eklemlerin hareketi için gerekli kas gücünün transferi ve tendonların beslenmesi, peritendinöz bağ dokusuna bağlıdır.Buna; ‘‘ Peritenon’’ denir.

Baskın hücre tipi fibroblastlardır. Kollajen, elastin, proteoglikan ve non kollajenöz proteinler, yoğun fibröz dokuların makro moleküler çatısını oluşturmak için birleşirler. Kollajenler, yoğun fibröz dokunun ana molekülü olarak, kuru ağırlığın

%70’ini oluştururlar. Doku kollajeninin %95’i Tip1 kollajen, geri kalan %5’lik kısmı Tip III kollajendir (21). Yoğun fibröz dokular, %5 oranında elastin içerirler. Ekstraselüler matriksin önemli bir bileşeni olan proteoglikanlar da, kuru ağırlığın %1’inden az kısmını oluştururlar. Kemiğe yapışma bölgeleri, tendonun kendi yapısından çok daha farklı karmaşık bir yapıya sahiptir (21). Boyutlarına, taşıdıkları yük miktarına göre farklı oranda ve miktarda kollajen içerirler. Yapışma bölgesindeki tendonun santral fibrilleri, korteksi delerek kemik içinde kaybolur. Periferik fibriller, periost fibrilleri ile iç içe geçer. Kıkırdak yapışma yerinde fibriller, perikondriuma girerek dağılır (32).

2.1.6. Tendon İyileşmesi

Beklenen yaşam süresinin uzaması, hobi veya sağlık amacıyla yapılan sportif aktivitelerin yaşamda daha fazla yer alması sonucunda artan tendon patolojilerinin tedavisi, ortopedik cerrahideki önemini korumaktadır (33) Bu alanda yapılmış çok sayıda çalışma ve geliştirilen birçok cerrahi metotla, önemli kazanımlar elde edilmiş olmakla birlikte, karşılaşılan zorluklar ve komplikasyonlar, tedavi sürecinde önemli bir yer tutmaya devam etmektedir.

Bunun içindir ki; ideal bir tendon tamir yöntemine ulaşmak için, birçok çalışma yapılmış ve yapılmaktadır. Bütün bu çalışmaların istenen hedefe ulaşabilmesinde, tendonun biyolojik ve biyomekanik yapısının, iyileşme evrelerinin, tamir mekanizmaları ve iyileşmesini etkileyen faktörlerin iyi bilinmesi gerekir. Konservatif tedavi sonrasında tekrar yırtık olabileceği, tendon boyunun uzayarak iyileşebileceği, plantar fleksiyon gücünde azalma olabileceği akılda tutulmalıdır (34,35,36). Cerrahi tedavi uygulanan vakalarda; yapılacak cerrahinin zamanlaması, cerrahi sırasında dokulara ve kanlanmaya zarar verilip verilmemesi, seçilen suture materyali ve dikiş tekniği, cerrahi teknik ve cerrahi sonrası uygulanan bakım ve rehabilitasyon, iyileşme sürecine etki etmektedir.

Hastanın yaşı, sigara kullanıp-kullanmaması, immün sistemini zayıflatacak ilaç kullanımı veya hastalık hikayesi, mortalite ve morbiditeye neden olan kronik hastalık olması, cerrahi alanda enfeksiyon veya cilt defekti, kooperasyon kurulmasına engel psikolojik rahatsızlıklar gibi faktörler de, iyileşme sürecine etki etmektedir.

Tendonlar, kasların ürettiği enerjiyi kemiğe transfer eden, kas-iskelet sisteminin en önemli parçalarıdır. Gerçekleştirdiği fonksiyon nedeniyle, mevcut tendon patolojileri önemli bir morbiditeye yol açmaktadır. Tendon yaralanmaları, akut travma, kronik inflamatuvar bir durum ya da aşırı kullanmaya bağlı oluşabilir (11). Tendon iyileşmesi, yavaş ilerleyen bir süreçtir (21) Daha önce de bahsettiğimiz gibi hem cerrahi hem de konservatif tedavinin birçok zorluğu ve komplikasyonu vardır; re-rüptür, yapışıklık, tendonun uzamasına bağlı plantar fleksiyon güç kaybı, yara ve cilt problemleri... vs. Karşılaşılan bu tür problemler nedeniyle, tedavide daha iyiye ulaşabilmek için, sürekli olarak yeni çalışmalar yapılmaktadır.

2.1.6.1. Tendon Hasarı ve Tamir Süreci

Akut travma ile tendonun bütün bölümleri hasar görebilir, ancak; en sık olarak kas-tendon bileşkesi yaralanır. Avülsiyonlar, kas insersio bölgesinde oluşan kırıklar, tendonun kendisinde meydana gelen laserasyonlar, daha nadir görülen yaralanmalardır (11).Kas-tendon bileşkesinde herhangi bir seviyedeki yırtık, kasın retrakte olmasına ve kas- tendon arasında bir boşluk oluşmasına neden olur. Tedavi edilmediği takdirde bu boşluk, granülasyon dokusu ile dolar ve skar oluşur. Bunun sonucunda; çevre dokulara yapışıklık, tendon boyunun uzaması ve kuvvet kaybı gibi problemler açığa çıkar (23). Yeterli fonksiyon yapamaz. Hasarlanmış kas-tendon ünitesinin tamiri ile bu saydığımız sorunlar ortadan kaldırılır ve fonksiyon kaybı olmaz (24).

Tendon iyileşmesinde iki mekanizma rol almaktadır. Ekstrinsik ve intrinsik mekanizma.

İntrinsik iyileşme: Kesik tendon uçlarının kendi içindeki elemanlarla (epitenon ve endotenon hücreleri) oluşturduğu tamir mekanizmasıdır. Bu hücrelerde bulunan $\alpha 1$ prokollajen mRNA'nın iyileşme üzerinde etkisinin olduğunu gösteren çalışmalar mevcuttur (37,38).Tenositler proliferere ve aktive olur, yeni kollajen üretimi yaparlar. Bu iyileşmede, sinovyal sıvı diffüzyonu ve intratendinöz vaskülarite önemli yer tutmaktadır. İntrinsik iyileşme sürecinde adezyonlar önemli değildir, tendon hareketleri kısıtlanmaz (39,40).

Ekstrinsik iyileşme:Bu iyileşme mekanizmasında, tendon ile çevre dokular arasında adezyon mevcuttur. Adezyonlar sayesinde iyileşme için gerekli olan damarsal ve hücresel destek sağlanır. Çevre dokulardan damar ve hücre migrasyonu olur. Travmanın şiddeti, yapılan cerrahi müdahale, tendonun iskemisi, immobilizasyon ve tendon kılıfı kaybı, adezyon oluşumunu etkiler. Çevre dokulardan gelen fibroblastlar proliferere olurken, tendonun kendi hücreleri proliferere olmadan diferansiye olur ve matris üretirler.

2.1.6.2. Tendon İyileşmesinin Basamakları

Genel olarak tendon iyileşmesi, klasik yara iyileşmesinde olduğu gibi üç basamaktan oluşur.

İnflamasyon basamağı (1-5 gün):Akut laserasyon veya yırtılmayı takiben tendon uçları retrakte olur ve boşluk oluşur, oluşan boşluk hematoma ile dolar. Tendon iyileşmesi 'hematom' ile başlar (21). Kesik tendon uçlarındaki tenositler nekroze olur, İnflamatuar hücrelerin ve fibroblastların bölgeye göçü gerçekleşir. Vazoaktif ve kemotaktik faktörlerin salınımıyla vasküler geçirgenlik artar, anjiogenez başlar, tenositler proliferasyona başlar. Tenositler yara yerine göç eder, tip 3 kollajen sentezine başlar.

Kollajen sentez (proliferatif) basamağı (5-28 gün): Tip 3 kollajen sentezi pik yapar, su ve glikozaminoglikan konsantrasyonları artar. Zamanla tropokollajen molekülündeki hidrojen bağlarının yerini, güçlü çapraz bağlar alır ve kollajen lifleri şekillenmeye başlar, gerilme kuvveti artar. Hasarlı doku etrafında granülasyon dokusu oluşmaya başlar. Granülasyon dokusundaki fibroblastlar, yeni bir matriks oluştururlar. Yaralanma sonrası 3. haftaya kadar granülasyon dokusu oluştuğu, fibroblastların hacim ve yoğunlukları da artar. Tendonun dayanıklılığı, yapılan kollajen miktarı ve yönelimine bağlıdır. Tenositlerin sayısı bu dönemden sonra azalmaya başlar (21,41,42).

Remodelizasyon (organizasyon) basamağı: Bu dönemde, vaskülarite ve hücreler proliferasyonu azalır, glikozaminoglikan sentezi azalır (42,43). Kollajen sentez hızı azalmasına rağmen, gerilme ve kırılma kuvveti artmıştır (39). Tenosit metabolizmasındaki artış devam eder. Tenosit ve kollajen lifleri organize olup tendon aksına paralel dizilim göstermeye başlarlar. Bu dönemde yüksek oranda tip 1 kollajen sentezi olur.

Onuncu hafta sonunda maturasyon başlar (42,43). Maturasyon esnasında kollajen lifleri arasında çapraz bağların sayısı artar (3 9). Bu dönem yaklaşık olarak 1 yıl sürer.

Tablo 1 Tendon İyileşme Evreleri

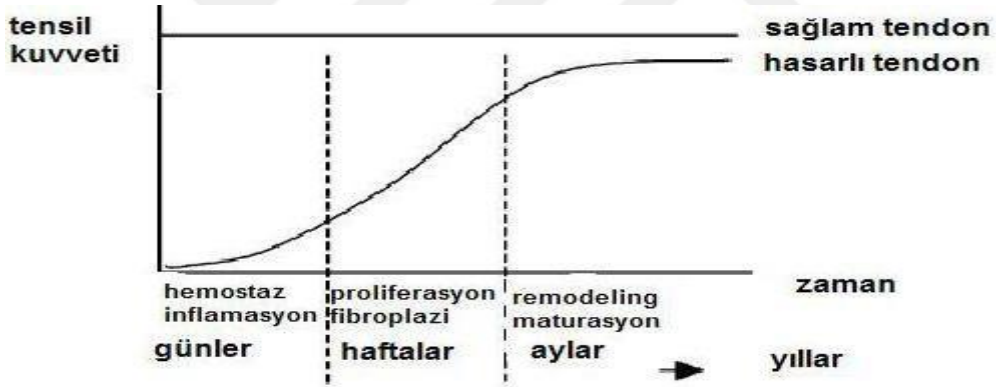
| İyileşme fazı | Günler | Histoloji | Tensil Kuvvet | Yorumlar |
|-----------------------|--------|---|---|---|
| İnflamatuar | 0-5 | Hücresele proliferasyon | Yok | Neoangiogenez |
| Fibroblastik | 5-28 | Fibroblastik proliferasyon, organize olmamış kollajen | Artan | Fibronektin fibroblastları yakalar |
| Remodelizasyon | >28 | Lineer kollajen organizasyonu | Kontrollü aktif hareketi tolere edebilecek kuvvette | Yüklenmenin etkisiyle stres hattı boyunca kollajen köprüleşmeleri |

İyileşme sürecindeki tendonun kontrollü mobilizasyonu, çevre yumuşak doku ile yapışıklığı azaltmaktadır. Optimal iyileşme; uygulanan cerrahi tekniğe ve tendonun mekanik stabilizasyonunu sağlayacak çevre yumuşak dokunun oluşturulmasına bağlıdır. Yumuşak dokunun aşırı travmaya maruz kalması, tendon iyileşmesini olumsuz etkileyecektir. Uygun mekanik çevre; yeterli ve kontrollü bir şekilde yapılan mobilizasyon, gerektiği kadar yük ve stres uygulaması sonucu matriks oluşumunun uyarılması ile sağlanabilir. Bu mobilizasyon, güç ve stres uygulamaları, cerrahi stabiliteyi bozmamalıdır (25).

Tendonların, kaslarla karşılaştırılması yapıldığında, daha güçlü yapıda oldukları görülmektedir (19). Tensil kuvvetlere direnç göstermede, kemik dokusu ile aynı sağlamlığa sahipken, daha esnek ve uzayabilme özelliği ile kemik dokudan farklılık gösterir. Yapılan çalışmalarda, hasarlanıp iyileşmiş tendonların, hiçbir zaman, sağlam tendonla aynı biyomekanik özelliklere sahip olamadığı gösterilmiştir.

İyileşme aşamasında, başlangıçta oluşan granülasyon ve skar dokusu, yeterli maturasyona sahip olmadığından, gerilmeye karşı dayanıklı değildir. Bu nedenle, tedavinin erken dönemlerinde immobilizasyona önem verilmelidir (44).

Tendon iyileşmesinin biyomekanik özelliklerinin iyi bilinmesi, yaralanmış ve tamir edilmiş tendonun tedavi sonuçlarının iyi olması açısından önem arz etmektedir.



Şekil 1.6 Tendon İyileşmesinin Biyomekanik Süreci (32)

2.1.7. Aşil Tendon Ruptürü

2.1.7.1. Etiyoloji ve Patofizyoloji

Aşil tendon ruptürünün oluşmasına neden olan farklı teoriler öne sürülmüştür. Bunlardan birisi de, dejenerasyon teorisidir. Burada olay kronik bir süreçtir ve zamanla kopmaya neden olacak bir güç olmaksızın, dejenerasyona bağlı olarak tendonun ruptüre olmasıdır. Tendon üzerine tekrarlayan mikro travma uygulanması ve bazı bölgelerdeki kanlanmanın azlığı, predispozan faktör olarak düşünülmüştür. Lagergren ve Lindholm (16)'ün yapmış oldukları anjiyografik çalışmalarda, aşil tendonunun kalkaneusa yapışma yerinin 2-6 cm proksimalinin, göreceli olarak daha hipovasküler olduğu gösterilmiştir ve bu bölge, ruptürün en çok karşılaşıldığı bölgedir. Dejenerasyon teorisi, anjiyografik ve histopatolojik tetkik ve bulgularla desteklenmiştir. Tendondan alınan biyopsi örneklerinde, mukoid ve ödematöz tarzda değişiklikler ve yer yer iyileşme alanları saptanmış ve bu verilerin, olayın, kronik bir hadise sonucunda gerçekleştiğini desteklediği söylenmiştir.

Etiyolojide öne sürülen bir başka teori ise; yorulmaya bağlı olarak, kas-tendon bileşkesindeki inhibisyon mekanizmasının çalışmaması ve eksantrik aşırı yüklenme olmasıdır (45).

Mc Master PE (45), yaptığı histolojik çalışmada, aşil tendon yırtıklarında kanama ve inflamasyonla seyreden akut bulguların varlığını göstermiştir. Yazar, normalde aşırı güç karşısında, gerilmeyi önleyen refleks mekanizmanın çalışmadığını ve tendonun, gerilmeye dayanma gücünden daha fazla bir kas gücü ile karşılaştığında, tendonda kopma olduğunu belirtmiştir.

Barfed (46), sağlıklı bir tendonun şiddetli kuvvetlere maruz kalsa bile yırtılmayacağını, Postacchini (47) ise, yaptığı deneysel çalışmalar sonucunda, sağlıklı bir tendonun da yırtılabileceğini söylemiştir. Postacchini, bir tendona düz traksiyon uygulanması durumunda yırtılma riskinin, kas-tendon-kemik kompleksinin tüm bölgelerine eşit dağıldığını, oblik traksiyon uygulandığında ise, diğer bölgelere göre tendonda yırtık olma ihtimalinin daha fazla olduğunu göstermiştir. Bu çalışmaya göre, tendona oblik olarak yük geldiğinde, kas kontraksiyonu maksimum seviyeye ulaştığında ve tendonun başlangıç boyu kısa olduğunda, yırtık riski, en üst seviyededir. Bu faktörler, hızlı 'push off' fazının gerekli olduğu tüm sporlarda mevcuttur. Inglis ve Sculco (48) tarafından yapılan çalışmalarda da, bu teoriyi destekleyen sonuçlar elde edilmiştir. Aşil tendon rüptürü, rotator manşet ve quadriseps tendon yırtıklarından sonra en sık görülen tendon yaralanmasıdır (12). Sistemik Lupus Eritematosus (SLE), Gut, Romatoid Artrit gibi bazı sistemik hastalıklar, florokinolon, sistemik yada lokal steroid kullanımı da, aşil tendon rüptürüne neden olan faktörler arasında gösterilmiştir.

2.1.7.2. Aşil Tendon Rüptürü Risk Faktörleri

İntrinsik Faktörler:

Subtalar hiperpronasyon

Aşırı ön ve arka ayak varus/valgusu

Femoral anteversiyon artışı

Ekstremiteler uzunluk eşitsizliği

Kas güçsüzlüğü/imbalansı

Yüksek beden kitle indeksi

Yaşlılık

Ekstrinsik Faktörler:

Aşırı kullanma

Uygun olmayan koşu parkurları

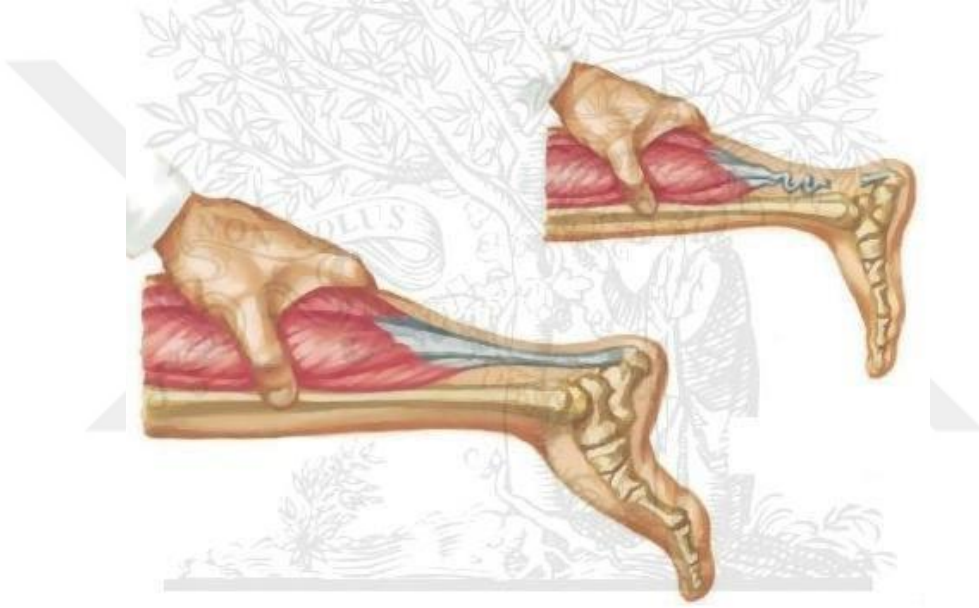
İlaçlar: Florokinolonlar, kortikosteroidler

Tavşanların aşil tendonlarına hidrokortizon enjeksiyonunun, enjeksiyon bölgesinde nekroza neden olduğu ve tendonlarda iyileşmeyi geciktirdiği gösterilmiştir (49). İntratendinöz kortikosteroid enjeksiyonu, tendonda yaklaşık 14 gün süren zayıflama sürecini başlatır, bu nedenle, aşil tendon komşuluğunda yapılan kortikosteroid enjeksiyonlarını takiben iki hafta süre ile kuvvetli aktivitelerden kaçınılmalıdır (50). Sporcularda, tendinopati nedeniyle yapılan kortikosteroid enjeksiyonu ve uzun süreli oral kortikosteroid kullanımı sonrası, aşil tendon yırtığı olduğu bildirilmiştir (12).

2.1.7.3. Klinik Bulgular ve Tanı

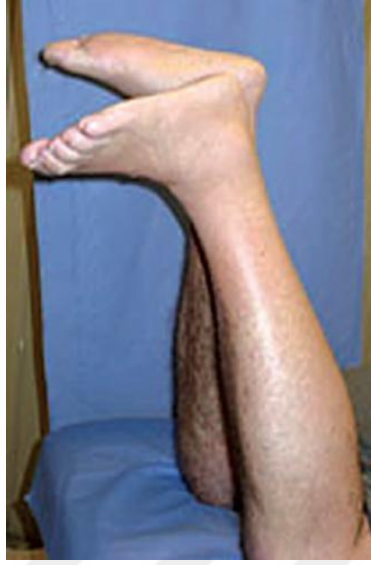Aşil tendon yırtığında tanı koyabilmek için, düzgün bir hikaye alınması ve muayene yapılması önemlidir. Genelde, orta yaş grubu erkeklerde, sportif aktivite esnasında bacağının arkasına vurulma hissi, ayak bileğinin arkasında bir şeyin koştugu ve ayak bileğinin arkasında şiddetli ağrı olduğu şeklinde bir anamnez alınır (51). Fizik muayenede; lokal hassasiyet, ödem, ekimoz ve şişlik, çok şiddetli değil ise, rüptürün olduğu bölgede boşluk hissi (gap) vardır. Aşil tendon yırtığı en sık, kalkaneusa yapışma yerinin 2-6 cm proksimalinde meydana gelir (51). En belirgin fizik muayene bulgusu, bacak üzerine yük verildiğinde belirginleşen ağrıdır (52). Hasta rüptür olan tarafta parmaklarının üzerine yükselemez. Yaşlı ve geç başvuruda bulunan hastalarda, %12-28 oranında, tanı koyma ve tedaviye başlamada gecikme bildirilmiştir (52).

Thompson testi: Hasta diz üstü pozisyonda otururken ve diz 90 derece fleksiyonda iken yapılır. Normalde gastrosoleusun sıkıştırılması ile ayak bileğinde plantar fleksiyon hareketi gözlenir. Rüptür olan hastalarda ise, bu işlem sonrasında ayak bileği plantar fleksiyonu olmayacaktır (bkz Şekil 1.7), thompson testi pozitif olarak değerlendirilir. Tam kat yırtıklarda güvenilirdir, ancak geç gelen vakalarda pek güvenilir değildir, yalancı negatif sonuçlar alınabilir (51). Tamkat yırtıklarda bile bazen, tibialis posterior ve uzun parmak fleksör kaslarının etkisiyle, ayakta aktif plantar fleksiyon görülebilir ve bundan dolayı bazen yanlış tanı konulmasına sebep olabilir.



Şekil 1.7 Thompson Testi, Calf Squeeze Testi

Matles testi: Hasta yüzüstü pozisyonda yatarken dizlerini 90 derece fleksiyona getirmesi istenir. Yırtık şüphesi olan ayak bileği nötral pozisyona veya dorsifleksiyona geliyorsa, aşil tendon rüptürü tanısını destekler (bkz Resim 1.2).



Resim 1.2 Matles Testi

O'Brain iğne testi: Aşil tendonunun kalkaneusa yapışma yerinin 10 cm proksimaline dik açı ile bir iğne batırılır. Ayağa pasif olarak dorsifleksiyon ve plantar fleksiyon yaptırılır, iğne, ayak bileği hareketleri ile koordineli bir şekilde hareket ediyorsa, tendon sağlamdır, etmiyorsa yırtık olduğu söylenebilir.

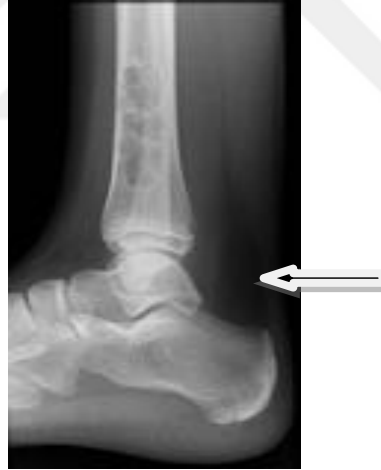Klinik semptomlar ve iyi bir fizik muayene, genelde, aşil tendon yırtığı tanısı koymada yeterlidir. Nadiren, geç başvuruda bulunan ve uzun süreli vakalarda tanı koyabilmek için yardımcı görüntüleme tekniklerine başvurulabilir.

Geçmişte aşil tendon yırtıklarının indirekt görüntülenmesinde direkt grafilerden yararlanılmıştır ancak, artık günümüzde kullanımını kalmamıştır. Manyetik rezonans görüntüleme(MRG) ve ultrasonografi(USG), yumuşak doku radyografisine göre daha duyarlı olduklarından, tanının desteklenmesinde kullanılmaktadırlar (51).

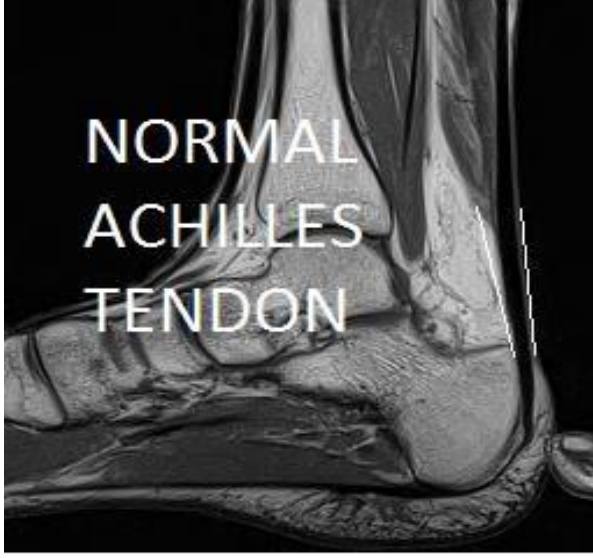
Ayrıca bu teknikler; tedaviye başlanmadan önce, yırtık sonrası retrakte olan tendon uçlarının seviyesini belirlemede, konservatif veya cerrahi tedavinin takip edilmesinde ve iyileşmenin değerlendirilmesinde de kullanılabilirler (23). Geç aşıl tendon yırtıklarının tanısında MRG önemli bir yer tutar, fakat USG' de tam kat olmayan parsiyel yırtıklarda %20 oranında yanılma payı vardır (23).

Kager üçgeni (Kager's Triangle):

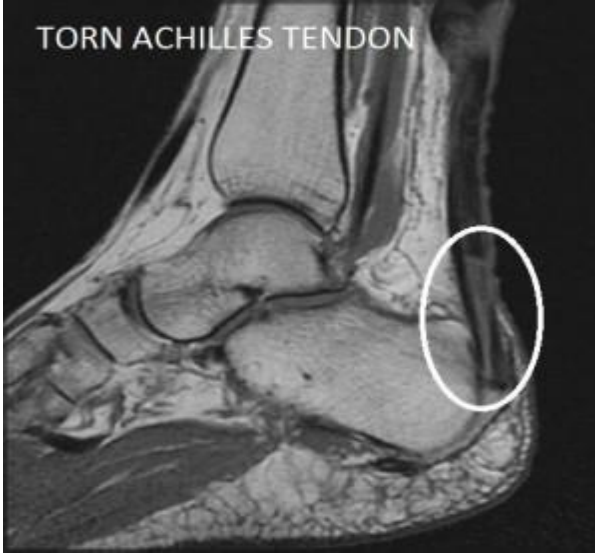Ayak bileği lateral grafisinde görülen tibiyanın posterior yüzü, aşıl tendonunun anterior yüzü ve kalkaneusun superior yüzü arasında kalan yağ doku ile dolu boşluktur (Resim 1.3'de okla gösterilen alan). Direkt grafide bu boşluk; belirgin, kenarları düzgün ve keskin sınırlıdır. Tendon rüptürlerinde kenarların keskinliği kaybolur ve hava kontrastlı gölge ile kaplanır.



Resim 1.3 Kager Üçgeni



Resim 1.4 Sağlam Aşil Tendonunun MRG Görüntüsü.



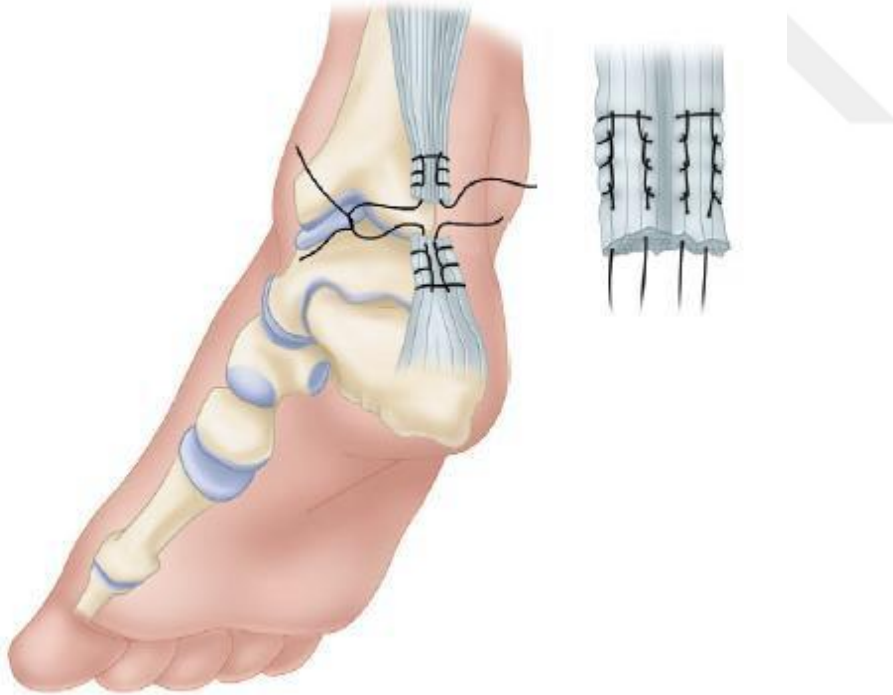
Resim 1.5 Yırtık Aşil Tendonunun MRG Görüntüsü.

2.1.7.4. Akut Aşil Tendon Yırtıklarının Tedavisi

Akut aşil tendon yırtıklarının tedavisinde literatürde ortak bir görüş, bir fikir birliği mevcut değildir. Lea ve Smith (53), Nistor ve diğerleri; hareket sınırları, kuvvet, güç ve fonksiyonel seviye yönünden incelendiğinde, konservatif ve cerrahi tedavinin farklılık göstermediğini söylemişlerdir. Inglis ve Sculco (54), sporcularda, konservatif tedavideki %10-30'luk re-rüptür oranına karşın, cerrahideki %2-3 re-rüptür oranı, artmış güç ve düşük enfeksiyon oranları nedeni ile cerrahi tedaviyi önermektedirler. Konservatif tedavideki başarısızlığın, yüksek re-rüptür oranlarının en önemli nedeni, immobilizasyonun, gerekli olan süreden daha kısa ve yetersiz yapılmasıdır (53). Carden ve ark (52), 48 saat içinde tanı konulup alçı tedavisine başlanmasının, cerrahi tedaviye yakın başarı oranları ile sonuçlandığını belirtmiştir. Bir haftadan sonra yapılan alçı tedavisi sonucunda, re-rüptür oranı ve plantar fleksiyonda güç kaybının daha fazla olduğunu tespit etmişlerdir. Aşil tendon yırtığında tedavinin amacı; tendonun uzunluğu ve gerginliğinin korunması ile gastrosoleus kas kompleksinin güç ve kuvvetini en iyi şekilde devam ettirmektir (51). Tedavi seçenekleri genel olarak üç gruba ayrılır: konservatif tedavi, açık cerrahi ve perkütan cerrahi. Bu yöntemlerin hangisinin, tedavinin amaçlarını karşılayıp karşılamadığı tartışmalıdır. Bu yüzden tedavi yaklaşımı halen cerrahın ve hastanın tercihinine göre belirlenmektedir. Ancak özellikle sporcularda, genç yetişkinlerde ve tedavisi gecikmiş aşil tendon yırtığı olanlarda cerrahi tedavi daha fazla tercih edilmektedir. Konservatif tedavi yöntemini savunan hekimler, yırtık sırasında paratenonun sağlam kaldığını, cerrahi tedavi esnasında paratenonun sıyrıldığını ve tendon beslenmesinin bozulduğunu belirtmişlerdir. Ancak yapılan çalışmalarda, konservatif tedavideki re-rüptür oranlarının daha yüksek olduğu görülmüş, ayrıca konservatif tedavi, tendon uzamasını engellemediğinden, tedavinin ana hedeflerinden birisi bu yöntem ile gerçekleştirilemeyecektir.

2.1.7.4.1. Açık Cerrahi Tamir

Cerrahi müdahalenin esas amacı, yırtılmış ve retrakte olmuş tendon uçlarını bulup, nekrotik kısımları eksize etmek, tendon uçlarını tazeleyip, uç-uca getirmektir. Çoğu zaman basit dikiş teknikleri ile bunu sağlamak mümkündür (48). Bazı durumlarda uç-uca dikiş tekniği, tamir için yeterli olmayabilir ve tendon greftleri veya fasia takviyelerinin kullanılmasını gerektiren cerrahi tekniklere ihtiyaç duyulabilir. Musculus plantaris'in tendonu, m.gastrocnemius'un aponevrozu ve m.peroneus brevis'in tendonu, greft olarak en sık kullanılan kaslardır. Düğüm, yırtık olan hasarlı tendon uçlarının bulunduğu bölgeden uzakta olmalıdır. Bazen primer tamire destek olması, tamiri güçlendirmek için çevresel dikişler atılabilir. Farklı tamir tekniklerinin in-vitro güçlerini ölçen çok sayıda çalışma yayınlanmıştır. Aşıl tendon yırtıklarının erken dönem tamirinde en sık kullanılan operatif yöntem, tendon uçlarının primer olarak uç-uca dikilmesidir. Literatürde bu amaçla en sık Kessler, Bunnel ve Krackow teknikleri kullanılmaktadır (55,56) (Şekil 1.8) .



Şekil 1.8 Aşıl tendonunun Krackow tekniği ile uç-uca getirilmesi

Aşıl tendon yırtıklarının cerrahi tedavisi sonrası; yara yerinde nekroz, yaranın açılması, enfeksiyon, yapışıklık, skar dokusu oluşumu ve sinir yaralanması gibi komplikasyonlar olabilmektedir. Bu nedenlerden dolayı, cilt kesisinin nasıl yapılması gerektiği ile ilgili tartışmalar, günümüzde de halen devam etmektedir (54).

Açık cerrahinin komplikasyonları:

Minor:

Yara yeri problemleri

Yüzeysel enfeksiyon

Hematom

Gecikmiş yara iyileşmesi

Yapışıklık ve skar

Granülom

Cilt nekrozu

Ağrı

Rerüptür

Major:

Yara yeri problemleri

Derin enfeksiyon

Kronik fistülizasyon

Derin ven trombozu ve pulmoner emboli

Tendon uzaması

Ölüm

En sık, longitudinal kesiler tercih edilmekle birlikte, iyi sonuçların alındığı, düşük komplikasyon oranına sahip, transvers kesiler de bildirilmiştir (57). Longitudinal kesi, aşil tendonunun medialinden, lateralinden veya üzerinden yapılabilir. Genel olarak mümkün olduğunca kısa ve medial yerleşimli kesiler tercih edilir, çünkü lateral taraftan yapılan kesilerde, sural sinir yaralanmasının olabileceği yapılan çalışmalarda gösterilmiştir (57).

Yüzeysel ve derin fasia kesileri de, cilt kesisi ile aynı hatta olacak şekilde yapılır. Aşil tendonunu saran gerçek bir paratenon yoktur (21), bu nedenle, tendon tamiri bittikten sonra yüzeysel ve derin fasialar dikkatli bir şekilde kapatılmalıdır.

2.1.7.4.2. Perkütan Cerrahi Tamir

Ma ve Griffith (58), aşil tendon yırtıklarının tamirinde açık cerrahi tamir ve konservatif tedavi arasında kalan, tendonun rüptüre olduğu bölgeyi hiç açmadan yapılan, perkütan tekniği geliştirmişlerdir. Perkütan tamir, tendonun medial ve lateralinden küçük kesiler yapılarak, dikiş materyalinin bir uçtan diğer uca geçirilmesi ile yapılmaktadır. Ma ve Griffith (58), 18 hastayı kapsayan çalışmalarında, iki hastada minör komplikasyon olduğunu ve hiç re-rüptür görmediklerini söylemişlerdir. Perkütan teknik, daha sonra birçok cerrah tarafından kullanılmış ve modifikasyonlar yapılmıştır. Rowley ve Scotland (59), yayınladıkları çalışmalarında, perkütan teknik ile konservatif tedaviyi karşılaştırmışlar ve perkütan teknik ile hastaların aktivitelere başlayabilmesi için geçen sürenin kısaldığını ve ayak bileğinin plantar fleksiyon gücünün daha fazla olduğunu söylemişlerdir. Sadece 1 hastada sural sinir sıkışmasını bildirmişlerdir. Perkütan teknikle ilgili daha düşük başarı oranı ve daha yüksek komplikasyon oranı bildiren yayımlar da mevcuttur. Klein ve ark (60), yaptıkları çalışmada, %13 oranında sural sinir komplikasyonu olduğunu bildirmişlerdir. Açık tamir tekniği ile perkütan tamir tekniğinin karşılaştırıldığı bir çalışmada, Hockenbury ve Johns (61), açık yöntemlerle yapılan tamirin, perkütan teknikle yapılan tamire göre iki kat daha fazla tamir gücü sağladığını göstermişlerdir.

Aynı çalışmada sural sinir sıkışma oranını %60 olarak bildirmişlerdir. Perkütan ve açık tamiri karşılaştıran çalışmalarda genel olarak, perkütan tamir gücünün daha düşük ve re-rüptür oranının daha yüksek olduğu bildirilmiştir. Aşil tendonundaki yırtığın, osteotendinöz bileşkeye olan mesafesinin 2 cm'den az olduğu ve yırtık uçlarının retrakte olup, boyunun uzadığı gecikmiş vakalarda mini açık cerrahi tamir tercih edilmemelidir (62).

2.1.7.4.3. Konservatif Tedavi

Aşil tendon yırtıklarında konservatif tedavi, uzun süreler uygulanmıştır, fakat günümüzde cerrahi tedaviden fayda sağlamayacak, yaşlı ve sedanter yaşantısı olan, nadiren spor yapan, cerrahi tedavinin riskli olacağı kronik hastalığı olanlar, rejenerasyon kapasitesinin düşük olduğu immün sistemi zayıf olan hastalarla sınırlı kalmıştır. Konservatif tedavi, hastaya hiçbir tedavi uygulanmamasından, alçı veya ortez içinde immobilizasyona veya erken hareketin başlandığı fonksiyonel rehabilitasyona kadar uzanan tedavi seçeneklerini içerebilir (63). En sık uygulanan şekli, ayak bileğinin, değişik derecelerde plantar fleksiyonda, alçı içinde immobilizasyonudur. Genelde 3-5 hafta sonra alçı, ayak bileği nötrale getirilerek tekrarlanır ve toplamda 8-12 hafta uygulanır. Alçı, uzun bacak alçısı olabileceği gibi, kısa bacak alçısı şeklinde de olabilir (63).

Ayak bilek dorsifleksiyonunu kısıtlayan ve topuğa yükseklik sağlayan ortezlerin kullanımı da tarif edilmiştir. Bu ortezler, yırtık olan bölgedeki stres düzeyinin aşırı yükselmesini önler ve güvenli bir şekilde yüklenmeye olanak sağlar. Fonksiyonel rehabilitasyon ortezi kullanan hastaların, daha erken tam yük vererek yürümelerine izin verilir, günlük aktivitelerine dönüş süreleri kısalmır. Konservatif tedaviyi savunan yazarlar, paratenonun, hasar görmüş tendonun iyileşmesi için gerekli olan kanlanmanın sağlanmasında önemli bir yeri olduğunu ve yapılacak cerrahi müdahale ile paratenonun zedelenmemesi gerektiğini söylemişlerdir. Genel olarak konservatif tedavi uygulanmış hastalarda yapılan çalışmalarda, fonksiyonel sonuçların iyi olduğu, fakat re-rüptür oranlarının yüksek olduğu gösterilmiştir (63,64).

Re-rüptür nedeni en sık, sağlam tendon ile rejenere olan kısım arasındaki esneklik farkıdır. Rejenere olan kısım daha sert yapıdadır, esneklik farkından dolayı, ani gerilme gücüne karşı koyulamaz ve tekrar yırtık oluşur. Genellikle konservatif tedavinin 8-14. haftalarında meydana gelir ve çoğu zaman ilk yırtık bölgesinden farklı bir bölgede, rejenere olan ve sağlıklı tendon bölümlerinin bileşke bölgesinde ortaya çıkar.

Aşil tendon yırtıklarında tedavinin primer amacı; tendon uzamasının engellenmesi ve plantar fleksiyon gücünün korunmasıdır. Konservatif tedavi ile bunların sağlanması mümkün değildir (65). Son yıllarda, post-operatif fonksiyonel ortezleme sonrası elde edilen sonuçlara dayanılarak, konservatif takip edilen aşil tendon yırtıklarının, fonksiyonel ortezleme ile tedavisi gündeme gelmiştir. Yazarlar fonksiyonel ortezlemenin, seçilmiş hastalarda, iyi fonksiyonel sonuçlar verdiğini ve akut aşil tendon yırtıklarının tedavisinde, cerrahi müdahale veya alçı ile immobilizasyona alternatif olabileceğini vurgulamışlardır (66).

2.1.7.5. Gecikmiş Aşil Tendon Yırtıklarının Tedavisi

Aşil tendon yırtığı tanısı alan vakaların yaklaşık %20'si, geç dönemde tanı konulmuş vakalardır (51). Travmanın üzerinden yaklaşık 4 hafta geçmiş ve hiçbir tedavi uygulanmamışsa, kronik yırtık olarak değerlendirilir. Yırtık oluştuktan bir hafta sonra tendon uçları retrakte olur, aradaki boşluk skar dokusu ile dolar. Tedavi edilmeden bırakılırsa tendon boyu uzar, yürüme sırasında, parmak ucu ile itmeyi zorlaştıracak şekilde iyileşir. Üç aydan uzun süreli yırtıklarda tedavi; hastanın fizyolojik yaşına, aktivite düzeyine ve fonksiyonel yetmezliğin derecesine bağlıdır (52). Eğer tendon uçlarında aşırı bir gerginlik oluşturmadan tamir imkanı varsa, primer uç-uca yaklaştırma tekniği uygulanır. Bunu sağlamak mümkün değilse, gastrocnemius kasının fasyası devrilerek, tek santral veya çift medial-lateral flep ile aradaki boşluk köprülenir (67). Plantaris longus kas tendonu varsa, bununla da augmente edilebilir, fakat, insanların %7'sinde bu tendon bulunmayabilir (19).

Aradaki boşluğun daha fazla olduđu vakalarda, tibialis posterior ve peroneus brevis kas tendonları, longitudinal ayrılarak, pediküllü flep şeklinde tendon transferleri de yapılabilir (52). Tendon uçlarının bir araya getirilemediđi, boşluğun çok fazla olduđu vakalarda, yapay tendon implantları kullanılabilir.

2.1.7.6. Ameliyat Sonrası Bakım

Hastalar genelde ameliyat sonrası birinci gün taburcu edilirler, bir hafta boyunca, ağrının azalması ve ödem gelişimini önlemek için, bacağıın elevasyonda tutulması önerilir. İki hafta sonra dikiş alınır. Birinci ayı tamamlandığında plantar fleksiyonda yapılmış olan alçı, ayak bileđi nötralde olacak şekilde yenilenir. Alçı, atel, ameliyattan 6-8 hafta sonra tamamen çıkartılır (23). Alçı, atelin çıkarılmasını takiben hastanın tolere edebildiđi ölçüde kısmi yük verme, germe ve güçlendirme egzersizlerine başlanır. Alçı, atel tedavisinin devam ettiđi dönemde, gastrocnemius-soleus kas kompleksine yönelik izometrik egzersizler verilir ve hasta, bu egzersizleri yapması konusunda bilinçlendirilir. Ayak bileđi hareket açıklık egzersizlerine, alçı atel çıkarıldıktan hemen sonra başlanır ve hastanın tolere edebildiđi ölçüde, derecesi giderek arttırılır (48).

2.2. Venöz Tromboemboli

Ven duvarında, iltihabi olmayan nedenlerden dolayı trombüs(tıkaç) oluşmasına flebotromboz veya tromboz denir. Venöz tromboemboli, ilk olarak 1856 yılında tanımlanmıştır. Derin ven trombozu (DVT)'nun yaklaşık %80-90'ı, bacak ve pelvik venlerden kaynaklanır. Önemli şekilde morbidite ve mortaliteye neden olan pulmoner embolilerin yaklaşık % 90'ı, alt extremitedeki derin ven trombozlarından kaynaklanır (68).

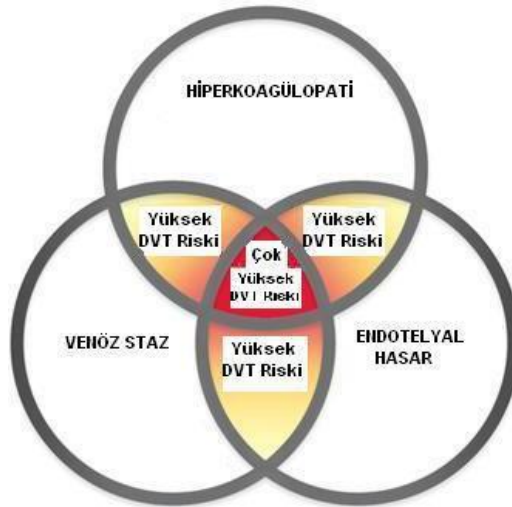
Aşil tendon rüptürü sonrası görülen DVT insidansı, literatürde değişiklik göstermektedir. Yapılan çalışmalara göre insidans %1-34 olarak bilinmektedir (69-77). Lapidus ve ark (71), cerrahi tamir yapılan 91 hasta üzerinde yaptıkları çalışmada insidansı, %34 olarak bildirmiş. Nilsson- Helander ve ark (72), aşil tendonu hasarlı, opere edilmiş ve edilmemiş 95 hasta üzerinde yaptıkları çalışmada, benzer sonuçlara ulaşmıştır(%34). Ayrıca hastaların %3'ünde pulmoner emboli(PE) gelişmiş.

Healy ve ark (73) ise, 208 hasta üzerinde yaptıkları çalışmada, DVT insidansını %6.3, PE insidansını %1.5 olarak saptamışlar. Bu sonuçlar, elektif kalça cerrahisi geçiren hastaların insidansları ile örtüşmektedir. Bu oranlar, aşil tendon rüptürü sonrası yapılan alt ekstremitte immobilizasyonu esnasında DVT profilaksisi başlanmamasına bağlı olabilir. Saragas ve Ferrao (77), 88 hastada yaptıkları çalışmada, DVT insidansını %5.7 olarak tespit ederken, bir hastada ise fatal PE saptamışlar. Makhdom ve ark (75), ise aşil tendon rüptürü olup tamir edilen 115 hastada yaptıkları çalışmada, semptomatik DVT insidansını %23.47 olarak bildirmişler. Bu hastaların 1/3'ünde DVT, cerrahiden önce gelişmiştir. Patel ve ark (74), aşil tendon rüptürü olan 1172 hastada yaptıkları retrospektif çalışmada, DVT ve PE insidanslarını incelemişler ve sırasıyla %0.43 ve %0.34 olarak bildirmişlerdir. Literatürde aşil tendon rüptürü sonrası, DVT ve PE gelişimi ile ilgili bazı vakabildirimleri mevcuttur (78-80).

Alt ekstremite yaralanmalarını takiben uygulanan alçı immobilizasyonu sonrası, DVT/PE gelişmesine sebep olabilecek risk faktörleri mevcuttur. Bunlar; travma, uzamış alçı immobilizasyonu ve cerrahidir (76). Bazı yazarlar ise, aşıl tendon rüptürü sonrası yapılan cerrahinin bir risk faktörü olmadığını belirtmişlerdir (72,74).

Tromboembolizm, çoğu ortopedik cerrahide karşılaşılabilecek komplikasyondur (81,82). Kalça ve diz cerrahilerinde tromboemboli profilaksisi için temel konular belirlenmiş olmasına rağmen (83), immobilizasyona ihtiyaç duyulan dizaltı yaralanmalarda, DVT profilaksisi açısından net bir konsensus yoktur. Cochrane'nin plasebo ve DMAH ile yaptığı metaanaliz çalışmasında, semptomatik DVT insidansı , %2.5' ten %0.3' e gerilemiştir (81). Diğer yandan bazı yazarlar, semptomatik DVT/PE riskini azaltmak için, rutin profilaksi yapılmasını önermiştir (74).

Derin ven trombozunun etiopatogenezi, "Virchow Triadı" ile açıklanmaktadır. Buna göre; endotelial hasar, koagülasyon bozuklukları ve kan akımındaki değişiklikler, derin ven trombozu oluşumunda etkili olan faktörlerdir (Şekil 2).



Şekil 2 Virchow'un Tromboz Üçlüsü

Venöz trombüsler; fibrin, trombosit, az sayıda lökosit ve üzerine takılan eritrositlerden oluşur. Bu nedenle, kırmızı ya da staz trombüsü olarak adlandırılırlar.

Beyaz trombüs ise, genel olarak arteriyel sistemde görülür. Trombüsler, günler ya da haftalar içinde aşağıdaki şekillerde farklılaşabilirler (84).

1. Büyüme, gelişme: Trombüs, üzerine daha fazla sayıda trombosit ve fibrin birikimi sonucunda büyüebilir ve sonuçta önemli bir damarı tıkeleyebilir.

2. Embolizm: Trombüsler, buldukları yerden koparak, kan akımıyla birlikte başka bölgelere taşınabilir.

3. Erime: Trombüsler, fibrinolitik aktivite sonucunda tamamen ortadan kaldırılabilirler.

4. Organizasyon ve rekanalizasyon: Trombüslerde, iltihabi reaksiyon ve granülasyon dokusu oluşabilir ve daha sonra bunlar rekanalize olabilir, yani kan akımı yeniden başlayabilir.

Derin ven trombozu (DVT)' nun klinik tanısında; genellikle travmadan 7–14 gün sonra, bacakta tek taraflı şişlik meydana gelmesi, bacak ve uyluk arkasında ağrı, hassasiyet ve renk değişikliği olması, lokal ısı artışı, düşük seviyede ateş, nabız artışı ve lökosit sayısında artış gözlemlenebilir. Ayak bileği dorsal fleksiyona getirildiğinde bacak arka bölgesinde ağrı olur(Homans testi). Bunun nedeni, tromboze venlerin gerilmesidir. Hasta öksürtüldüğü zaman, venöz basıncın artması ve bunun sonucunda trombozlu bölgede ağrı duyulması(Lawrence testi) gözlemlenebilir. Bununla birlikte, yaklaşık olarak, hastaların %50'sinde, bu muayene bulgularından hiçbirisi gözlenmeyebilir (85,86).

Venografi; bacak ve uyluktaki derin ven trombozlarının tanısının konulmasında en duyarlı ve en özgün test olarak kabul edilmektedir (85,86).

Esas tanıyı koyma amaçlı rutin olarak kullanılmaz, non-invaziv tetkiklerin yetersiz kaldığı durumlarda kullanılır. Bazı dezavantajları vardır, bunlar; pahalı, invaziv, ağrılı, tekrarının zor olması ve kullanılan kontrast maddeye karşı alerjik reaksiyonlar görülmesidir.

2.2.1 Tromboembolizm Gelişmesi İçin Risk Faktörleri (87)

1-Tromboembolizm hikayesi

2-Obezite

3-Malignite

4-Konjestif kalp yetmezliği

5-Doğum kontrol hapı kullanımı

6-Varikoz ven varlığı

7-Sigara içmek

8-Genel anestezi

9-Kan viskozitesinde artma

10-Protein C ve S eksikliği, antitrombin III eksikliği

11-Hareketsizlik

12-Çoklu travma

13-Paralizi

14-Gebelik

15-Nefrotik sendrom

2.2.2. Venöz Tromboemboli Komplikasyonları

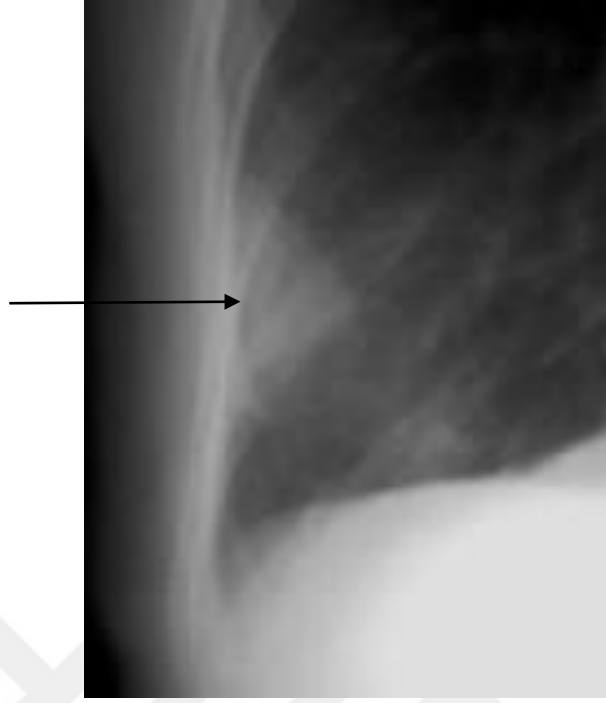
Pulmoner emboli, venöz gangren, sekonder varisler, staz ülserleri, cilt lezyonları, dermatoskleroz, bakteriyemi, phlegmasia alba dolens(şiş, beyaz, ağrılı bacak), phlegmasia cerulea dolens(şiş, mavi, ağrılı bacak), böbrek fonksiyon bozukluğu, postflebitik sendrom.

Tablo 2.1 Tromboemboli Risk Düzeyleri

| RİSK DÜZEYİ SINIFLAMASI ⁷⁷ | | | | |
|---------------------------------------|--|---|---|---|
| Tromboemboli | Düşük Risk | Orta Risk | Yüksek Risk | Çok Yüksek Risk |
| | Risk faktörü yok, 40 yaş altı hastalarda minör cerrahi | Major/ minör cerrahi, Risk faktörü olan/olmayan, 40 yaş üstü hastalar | Major cerrahi, Risk faktörü olmayan, 60 yaş üstü hastalar | Tromboemboli öyküsü olan, Malignite veya hiperkoagülopatisi olan, 40 yaş üstü major cerrahi hastaları; major ortopedik cerrahi veya kalça kırığı, inme, çoklu travma veya spinal kord yaralanması olan hastalar |
| Bacak venlerinde tromboz(%) | 2 | 10-20 | 20-40 | 40-80 |
| Proksimal ven trombozu(%) | 0,4 | 2-4 | 4-8 | 10-20 |
| Klinik pulmoner emboli(%) | 0,2 | 1-2 | 2-4 | 4-10 |
| Fatal Pulmoner emboli(%) | 0,002 | 0,1-0,4 | 0,4-1.0 | 1-5 |

2.2.2.1 Pulmoner Emboli

Embolus; damar içinde kan akımı ile bulunduğu yerden daha uzak bir yere taşınan, katı, sıvı ya da gaz niteliğinde serbest kitledir. Embolusların yaklaşık %99'u, yerinden kopmuş trombüs parçalarından oluşmaktadır. Bu yüzden çoğunlukla tromboembolizm terimi kullanılmaktadır. Pulmoner emboli vakalarının yaklaşık %90- 95'i, daha önce de belirtildiği gibi derin bacak venlerinden kaynaklanmaktadır. Trombüs, genellikle sağ kalpten pulmoner damarlara geçer. Embolusun büyüklüğüne bağlı olarak ana pulmoner arteri tıkayabilir, dallanan daha küçük arterlere geçebilir. Tek bir büyük kitle veya multiple emboluslar şeklinde görülebilir (86). Pulmoner emboli gelişmiş olan hastaların kliniğine baktığımızda; ani başlayan yan ağrısı, ani başlayan nefes darlığı, ateş, takipne, taşikardi, hemoptizi, bacak ağrısı, angina tarzı göğüs ağrısı, öksürük, wheezing gibi belirtiler görülebilir. Submasif emboliden, akciğer enfarktüsüyle sonuçlanacak kadar farklı şiddetlerde olabilir. Pulmoner hipertansiyon, sağ kalp yetmezliği, ölüm gibi sonuçlara neden olabilir. Akciğer grafisinde; atelektazik, infiltratif alanlar, pleural effüzyon, damar gölgelenmesinde ani kesilme, pulmoner arter genişlemesi, sağ ventrikül ve atriumda genişleme, hemidiagfram yükselmesi,pleura ile komşu alanlarda konsolidasyon alanları(Hampton kamburu) gibi bulgular görülebilir. Hipoksi ve hipokapni görülebilir, EKG' de sinus taşikardisi, ST yükselmesi, patolojik Q dalgası, sağ dal bloğu, sağ ventrikül yüklenme bulguları görülebilir. Tanı için, bilgisayarlı tomografi, ventilasyon-perfüzyon sintigrafisi, pulmoner anjiyografi gibi tetkikler yapılabilir.



Resim 2 Hampton Kamburu

2.2.3. Tedavi

Derin Ven Trombozunun Oluşumunu Önlemek:

Hastanın mobilize edilmesi, kademeli basınçlı çorap uygulaması, intermitten pnömotik bacak kompresyonu(uyluk ve bacağı dakikada 1-2 kez, yaklaşık 10 saniye süre ile, 35-40 mm Hg, ritmik basınç uygulayan aletler ile yapılır.), farmakodinamik ajanlarla (standart heparinler, DMAH, fondaparinux, rivaroxaban ve diğer antikoagülan ajanlar) koruma tedavilerini kapsar

Antikoagülan tedavi: Trombüsün büyümesini ve tekrarlanmasını önlemek.

Trombolitik tedavi ya da embolektomi: Hemodinamik açıdan stabil olmayan hastada trombüsü ortadan kaldırmak.

2.2.3.1 Düşük Molekül Ağırlıklı Heparin(DMAH)

Bu gruptaki ilaçlar, anfraksiyone heparin molekülünün, enzimatik ve kimyasal tekniklerle, kontrollü bir şekilde, depolimerizasyonu sonucunda elde edilmektedir.

Molekül ağırlıkları, 4000-6500 dalton arasında değişmektedir. Molekül ağırlıkları, plazma klerensleri, biyoyararlanımları ve glikozaminoglikan içerikleri açısından farklılık göstermektedirler. Anti Xa/ anti IIa aktivite oranı yüksek olan DMAH'ların hemorajik yan etkileri az, antitrombotik aktiviteleri fazladır. Standart heparinlere göre plazma proteinlerine daha az bağlanırlar ve yarı ömürleri daha uzundur. Standart heparinlere göre trombinin inhibe etmeleri çok daha az olduğundan, hospitalizasyon ve laboratuvar tetkikleri ile monitörizasyona genelde ihtiyaç duyulmaz. Kullanım açısından kolaylık sağlar. Gerek duyulursa faktör Xa düzeyine bakılarak takibi yapılabilir (88,89).

Koagülasyon mekanizmasında, faktör Xa etkisi ile protrombin aktive olup trombine dönüştürülür. DMAH'lar, faktör Xa aktivitesini azaltarak, trombin oluşumunu azaltırlar (8,90). Trombin; serin proteazdır, proteolitik etki gösterir, bazı proteinlerin aktif hale geçmesini sağlar. Travmaya uğramış dokularda pıhtı oluşumunda esas rol alan faktördür. Bazı hücreler elemanlar ve büyüme faktörleri için kemotaktik etki gösterir, fibroblast çoğalmasını uyarır. Trombositleri aktive eder, fibrinojenin çözünemeyen bir molekül olan, fibrin haline dönüşmesini sağlar.

Yapılan bazı çalışmalarda; DMAH'lerin, antikoagülan etkilerinin yanında, fibröz doku oluşumunu azalttığı, angiogenezisi artırıcı, inflamasyonu azaltıcı, yara iyileşmesini olumlu yönde etkilediği ve makrofajları uyarıcı etkilerinin olduğu gösterilmiştir (3,91).

2.3. Hiperbarik Oksijen

2.3.1. Hiperbarik Oksijenin Tanımı ve Tarihi

HBO tedavisi bir atmosferden (1 ATA= 760 mmHg) daha yüksek basınç altında %100 oksijenin kapalı bir basınç kabini veya odasında, aralıklı olarak solutulmasıyla uygulanan sistemik bir tedavi yöntemidir. Basınç birimi olarak mutlak (ATA) birimi kullanılır ve 1 ATA, 1 kg / cm² veya 735.5 mm Hg'ye eşittir. 2 ila 3 ATA arasındaki basınçlar genellikle tedavi aralığıdır. 6 ATA'ya varan yüksek basınçlar ise hava embolisi ve dekompresyon hastalığı gibi durumlarda kullanılır (92).

Domicilium isimli bir kabine körükle hava verilmesi ve basınçlı bir ortam oluşturulması yöntemiyle verilen ilk HBO tedavisi 1662 yılında İngiliz rahip Henshaw tarafından gerçekleştirilmiştir (93,94). Carl Wilhelm Scheele ve Joseph Priestley 1770'li yıllarda oksijeni bulmuş ve oksijenle tedavi uygulanmaya başlanmıştır (94,95). Junod, Pravas ve Tabarie 1830 yıllarda bu tedaviyi tekrardan araştırmış ve bazı hasta gruplarında denemeler yapmışlardır (96). Triger 1840'lı yıllarda, kezon olarak bilinen basınçlı hava tünellerinde uzun zaman geçiren işçilerde eklem ağrıları ve merkezi sinir sistemi (MSS) bulguları olduğunu farketmiş ve bu bulguların, dekompresyon hastalığı belirtilerini oluşturduğunu savunmuştur (97). Paul Bert tarafından 1850'li yıllardan sonra hiperbarik tıp konusundaki en önemli araştırmalara imza atmıştır.

1930'lardan sonra Amerikan ve İngiliz Donanmaları tarafından dekompresyon hastalığının tedavisinde HBO tedavisi denenmiş daha sonra rutin olarak kullanılmaya başlanmıştır ve uzun yıllardır dekompresyon hastalığı tedavisinde ilk seçenek olarak kabul edilmektedir (98). Boereme ve Brummelkamp'ın 1961 yılında HBO'yu gazlı gangrenli bir hastada kullanmaları ile HBO tedavisi klinik uygulamada kabul edilmiş ve 1963 yılında ilk uluslararası HBO toplantısı Amsterdam'da yapılmıştır (92). HBO

endikasyonları sürekli tartışılmış olup bu konu yapılan çalışmalarla sürekli dinamik bir hale gelmiştir. Birçok hastalığın akut veya kronik döneminde tedavide HBO'ya başvurulmaktadır (92,98,99).

2.3.2. Hiperbarik Oksijen Etki Mekanizması

2.3.2.1. Fiziksel Temeller

Birtakım fiziksel temel prensipleri bilmeden HBO tedavisinin etki mekanizmasını anlamak neredeyse imkansızdır. Kapalı bir ortamda gazların basınç artışı teorisiyle çalışan HBO tedavisini direkt olarak gaz mekanik denklemleri ile ilişkilendirmek mümkün olduğundan, birkaç sabit yasadaki bahsetmemiz gerekmektedir.

Boyle Kanunu

$P \cdot V = k$ (T sabit) P: Basınç V: Hacim k: Sabit

Boyle Kanunu sıcaklığın sabit olduğu durumda belirli bir kütledeki gazın hacmi, basıncı ile ters orantılı olduğu anlatan bir fizik kanunudur. Basıncın artışı, oluşan gaz kabarcıklarının hacmini azaltır. HBO ile tedavi edilen arteriyel gaz embolisi ve dekompresyon hastalığı gibi basınçtan direkt etkilenen durumların tedavisinde HBO kullanılması bu basınç hacim fenomeni sayesinde olmuştur. HBO tedavisinin yan etkilerinden biri olan barotravma oluşması yine Boyle Gaz Kanununun açıkladığı sonuçlardandır (100).

Dalton kanunu

Ortamda bulunan bir gaz karışımının basıncı, karışımdaki her bir gazın ayrı ayrı kısmi basınçlarının toplamına eşittir ilkesine dayanan Dalton Kanunu aşağıdaki formülle ifade edilir (101).

$$P_T = P_1 + P_2 + P_3 + \dots + P_n$$

P_T: Gaz karışımının toplam basıncı

$P_1 + P_2 + P_3 + \dots + P_n$: Karışımdaki gazların kısmi basınçları toplamı Normal şartlar altında, normal soluk esnasında, inspire edilen havanın yaklaşık %21'ini oksijen, %78'ini nitrojen, kalan %1'i ise birtakım farklı gazlar tarafından oluşmaktadır. Deniz seviyesi ideal şartlar altında 1ATA basıncın ifade edilirken kullanıldığı ortamdır. Atmosfer tarafından uygulanan basınç değeri, 1 kg/cm², 760 mmHg veya 1 ATA'ya eşittir. Dalton Gaz Kanununa göre, havadaki oksijenin parsiyel basıncı $21/100 \times 760 \text{ mmHg} = 159,6 \text{ mmHg}$ (yaklaşık 160 mmHg) veya 0,2 ATA olmaktadır. Ortam basıncı 2 kat artacak olursa, oksijenin parsiyel basıncı da doğru orantılı olarak artarak, 320 mmHg veya 0,4 ATA'ya yükselir (101).

Charles ve Gay-Lussac Gaz Kanunları

Basıncın sabit olup değişmediği koşullarda, gazların hacminin sıcaklıklarıyla doğru orantılı olarak artıp azalacağı Charles tarafından bulunmuştur. Gay-Lussac isimli araştırmacı ise gazın hacminin sabit olduğu kararlı bir durumda gaz basıncının doğrudan sıcaklığına bağlı olduğunu savunmuştur. Bu iki kanun bir formül ile gösterilmiştir.

$$P_1 / T_1 = P_2 / T_2 \quad (V:\text{sabit}) \quad P: \text{Basınç} \quad V: \text{Hacim} \quad T: \text{Sıcaklık}$$

Bu kanunlara göre HBO odalarında sıcaklığın önemi, basınç sürekli takip edilmeli basınç yükselmeleri sıcaklığı da arttıracığı için sıcaklık sürekli kontrol edilmelidir (101).

Henry Gaz Kanunu

Bir sıvı içerisinde çözünen gaz miktarı sabit bir sıcaklık altında, o gazın kısmi basıncı ile doğru orantılı olarak değiştiğini açıklayan kanundur. Gazların sıvılar içerisindeki çözünürlük kat sayıları farklı olup, sıcaklığa bağlıdır. Normal bir fizyolojik durumda ve normal koşullar altında, oksijen gazının yaklaşık %97'si hemoglobine bağlanmış olarak, %3'ü ise plazmada eriyik şekilde bulunarak dokulara sunulur. Yine normal koşullar ve fizyolojik durumlar sağlandığında deniz seviyesinde arteriyel kandan alınan örneklerde oksijen saturasyonu %97,5'dur, ve 1 gram hemoglobin, 1,34 ml oksijen gazına sahiptir. Herhangi bir patolojisi olmayan

normal sađlıklı bir bireyde hemoglobinin deęeri 15 gr/dl kabul edilirse, 100 ml kanda yaklaşık 19,5 ml oksijen bulunup, taşınabilir (102). Kapiller seviyede oksijen saturasyonu arteriyel kana göre daha az olup yaklaşık %75 seviyesindedir. Bu nedenle kapiller kanda taşınan oksijen miktarı, arteriyel kandan daha düşük olup yaklaşık 14,5 ml'ye kadar azalır ve sistemler arası geçişlerin olduđu durumlarda kanın arteriyel dolaşımından venöz dolaşıma aktarılması esnasında 100 ml kan ile yaklaşık 5 ml oksijen dokulara sunulur. HBO tedavisi hemoglobine bağımsız olup hemoglobinin seviyelerinin önemi olmadan plazmada eriyik halde bulunan oksijen miktarı artar. 2,8 ATA'da %100 oksijen solunmasıyla, 100 ml kanda eriyebilen oksijen miktarı 6 ml olarak bulunmaktadır. Hemoglobine bağı olmayan bu durum, dokuların yeterli miktarda oksijen almasına olanak sağlar (102).

2.3.3. HBO Tedavisinin Fizyolojik Etkileri

İki ana başlık altında toplanan HBO tedavisinin fizyolojik etkilerinin ilk kısmında basıncın doğrudan etkisi ikinci kısmında ise parsiyel oksijen basıncının yükselmesine bağı oluşan metabolik etkilerden bahsedeceğiz.

2.3.3.1. Basıncın Doğrudan Etkileri

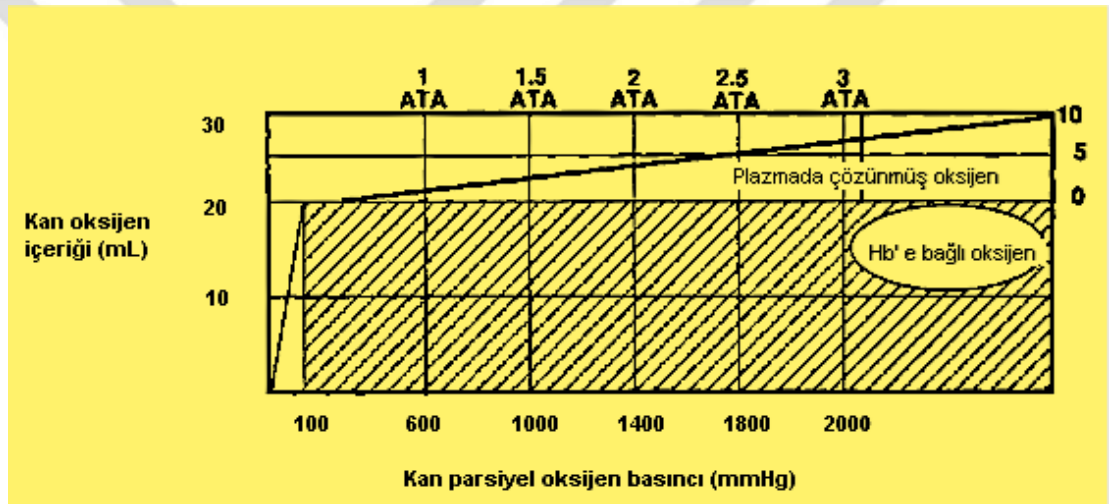
Daha önce bahsettiğimiz gibi Boyle kanununun temel ilkesine göre artan basınçlar karşılığında gazların hacimlerinde azalma gözlemlenir. Özellikle dekompresyon hastalığı, gaz embolisi gibi doku içerisinde gaz kabarcıklarının olduđu patolojiler sonucu ortaya çıkan hastalıkların tedavisinde bu prensip önemli rol oynamaktadır. Boyutu küçülen kabarcıkların yüzeylerinde oluşan gerilim artar. Kritik bir çapa kadar küçülen gaz kabarcığı artan yüzey gerilimin etkisiyle söner. Barotramvalar da aynı şekilde açıklanabilir (102).

2.3.3.2. Parsiyel Oksijen Basıncının Artışına Bağı Oluşan Etkiler

Sađlıklı bir insanda bütün normal fizyolojik koşullarda hemoglobin yaklaşık %97 oranında oksijen ile doygun olarak bulunmaktadır. Normobarik bir ortamda %100 oksijen tedavisi, neredeyse tamamına yakını oksijene doygun olan

hemoglobindeki oksijen miktarını anlamlı derecede arttırmazken plazmada erimiş halde bulunan oksijen düzeyinde minimal, ihmal edilebilir bir artış sağlar. Bu durum dokulardaki oksijen miktarlarının artması üzerine etki etmez. Plazmada eriyen oksijen miktarını arttıran tedaviler ve durumlar dokulardaki oksijen miktarını da artırır (102).

Basıncın artmasıyla oksijenin plazmada çözünürlüğü ve kanın oksijen taşıma kapasitesi arttırdığı Henry Kanununun temel prensibidir (Şekil 13). Atmosfer havasının solunması sırasında, 100 ml kanda çözülmüş olan oksijen, 1 ATA'da 0,3 ml, 2 ATA'da 0,8 ml iken, %100 oksijen solunmasıyla bu değer, 1 ATA'da 2 ml, 2 ATA'da 4 ml olmaktadır.



Şekil 3 Basıncın oksijen çözünürlüğü üzerindeki etkileri

HBO'nun bu etkisinden CO zehirlenmeleri gibi hemoglobinin oksijenden ayrıldığı klinik durumlarda faydalanılır. Kanda erimiş oksijen miktarının artışına bağlı olarak dokulardaki hipoksi düzelmeye başlar ve toksik maddelerin yarattığı negatif etkiler azalır. HBO'nun bu etkisi klinik kullanımlarda faydalı olup özellikle derin anemisi olan bireylerde, kan transfüzyonunun geciktiği durumlarda ve klinik olarak hipoksi yaratan hastalıklarda yararlıdır (102).

Plazmada erimiş oksijen içeriğinin artması, dokularda birçok etki yaratır. Gazlı gangren (Bibliography) de denen enfeksiyöz patolojide alfa toksin üretimini azaltarak, savunma hücreleri olan lökositlerin antimikrobiyal etkinliğini artırıp, kapiller kan damarlarının duvarlarında lökosit adezyonunda azalma ve hipoksi

bulunmayan bölgelerdeki damar endotelinde vazokonstriksiyon yaparak hem dokulara oksijen sunumu artırır hem de bu antimikrobiyal etkilerle enfeksiyöz durumu sınırlar. Kapiller damarlarda proliferasyonda artışa, fibroblast hücre sayısında artmaya, kollajen üretiminin indüklenmesine, SOD aktivitesinde artışa neden olabilir. CO zehirlenmesinde lipid peroksidasyonunu engelleyerek malondialdehit seviyelerini de düşürür (102).

2.3.3.3.Kardiyovasküler Etkiler

HBO tedavisi kardiyak outputta belirgin azalma yaparken aynı zamanda kardiyovasküler etki olarak bradikardiye neden olur (103). Bu iki olumsuz etkiye rağmen dokulara sunulan oksijen miktarı belirgin ölçüde arttığı için, bu durum negatif etki yaratmaz. Perifer damar endotelinde vazokonstriksiyon görülür ve periferik direnç artar. Ortalama arteriyel basınçta önemsiz bir yükseliş görülebilir.

Vazokonstriksiyon olması HBO tedavisinin antiödem özelliğini oluşturan etmenlerden biridir. Hipoksik ortama maruz kalan kapiller damarlarda artan geçirgenlik, HBO tedavisinin arttığı oksijen düzeyleriyle normale döner ve damar dışına doğru olan kaçış oranı azalır. Ödem oluşmasını önleyen mekanizmalardan biri de budur. Normal dokularda VK oluşturan, HBO tedavisi, hipoksik dokularda bu etkiyi yaratamaz (103).

2.3.3.4.Ödem Önleyici Etkiler

Adenozin trifosfat (ATP) üretim dengesinin HBO tedavisi sonrasında normale dönmesiyle ödem oluşması engellenebilir. HBO tedavisi kardiyovasküler etkilerinde bahsettiğimiz gibi, parsiyel oksijen basıncını arttırarak VK oluşturur. Ödemin azalması hatta kaybolması; hipoksik olan dokuda HBO tedavisiyle birlikte oksijen sunumunun arttırılması ve VK'nın meydana gelmesine bağlıdır (104).

2.3.3.5. Antihipoksik Etkiler

Daha önce bahsettiğimiz üzere HBO tedavisi ile hem kandaki eriyebilen oksijen miktarını hem de dokulara sunulan oksijen miktarını arttırmaktadır. Bu etkilere bağlı olarak artmış oksijen miktarlarının dokularda ulaşabileceği difüzyon mesafesi artarak oksijenin dokunun bütün bölgelerine ulaşması sağlanır. Bu fizyolojik prensipler ışığında HBO tedavisi CO zehirlenmesi başta olmak üzere doku düzeyinde hipoksi yaratan, civa zehirlenmesi, periferik iskemik hastalıklar gibi patolojilerde tedavide güvenle kullanılabilir (105).

2.3.3.6. HBO Tedavisinin Yara İyileşmesi Üzerindeki Etkileri

Dokuların çeşitli nedenlerle bütünlüklerini kaybetmesine yara denir. Yara iyileşmesinin inflamasyon, proliferasyon ve rejenerasyon/maturasyon olarak adlandırılan üç farklı evresi vardır. İnflamasyon fazı olarak adlandırılan faz yara iyileşmesinin başlangıç aşamasıdır. İnflamasyon evresinde ilk olarak fibrin tıkaç oluşumu görülür. Kemotaktik faktörlerin salınmasıyla birlikte ile hasarlanan doku bölgesine nötrofil ve monosit göçü, fibrin tıkaç oluşumunu takip eder. İnflamasyon fazında nötrofiller görev alırken, HBO tedavisi nötrofil hücrelerinin hem oksidatif hemde non-oksidatif özelliklerini arttırmaya yardımcı olur (105). Fibroblastlar ve endotel hücreleri proliferasyon fazında bulunan hücreler olup, doku matriksinin üretimi ve revaskülarizasyon aşamalarında görev alırlar. Kollajen doku matriksini oluşturan temel yapı taşıdır. Kollajen olmadan damarlanma, damarlanma olmadan kollajen olmaz. Kollajen üçlü heliks şeklinde bir yapıdadır. Hücrelerden salınması ve stabilizasyonu için hidroskilasyon reaksiyonlara ihtiyaç vardır. Lizin hidroksilasyonu ve prolin hidroksilasyonu olarak adlandırılan reaksiyonlar direkt olarak oksijene bağımlıdır ve hidroksilasyon reaksiyonların oluşabilmesi için en az 30-40 mmHg'lık bir parsiyel oksijen basıncı gereklidir. Hipoksik olan yara dokusunun oksijenizasyonu normal dokulara göre azalmıştır. 20 mmHg'dan düşük parsiyel oksijen basınçlarının görülmesi sürpriz değildir. HBO tedavisi hem doku hipoksisini düzeltir hem de kanda eriyen oksijen miktarını artırır. Direk olarak oksijen miktarına bağımlı olan kollajen yapımındaki hidroksilasyon basamaklarını indükler (106). Matürasyon (remodeling; rejenerasyon) evresi yara iyileşmesindeki son basamaktır.

Kollajen lifleri arasında çapraz bağlar oluşması ve bağ dokusu daha da güçlenmesi maturasyon evresinde meydana gelmektedir. 20-60 mmHg arasındaki parsiyel oksijen basıncı, kollajenler arasındaki çapraz bağların oluşması için gerekli olan optimal aralıktır. Dokudaki oksijenlenmeyi arttıran HBO tedavisi maturasyon evresi üzerine de olumlu etkiler yapmaktadır (107).

2.3.4.HBO Tedavisi Endikasyonları

UHMS ve FDA (*Food and Drug Administration*), HBO tedavisinin güvenli kullanımını için 14 endikasyon bildirmiştir. Ülkemizde ise Sağlık Bakanlığı tarafından 2001 yılında yürürlüğe konulan “Hiperbarik Oksijen Tedavisi Uygulanan Özel Sağlık Kuruluşları Hakkında Yönetmelik”te yer alan; UHMS ve ECHM (*European Committee of Hyperbaric Medicine*) derneklerinin bildirdiği endikasyon dahilindeki hastalıklar dikkate alınarak HBO tedavisi uygulanmaktadır (108).

Tablo 2.2. HBO tedavisi endikasyonları

| Hiperbarik oksijen tedavisi endikasyonları |
|--|
| 1-Hava veya gaz embolisi |
| 2-Dekompresyon hastalığı |
| 3-Karbonmonoksit ve siyanid zehirlenmesi |
| 4-Crush yaralanmalar,kompartman sendromu |
| 5-Yumuşak dokunun nekrotizan enfeksiyonları |
| 6-Gazlı gangren |
| 7-Aşırı kan kaybı |
| 8-Yara iyileşmesinin geciktiği durumlar |
| 9-Radyasyon nekrozları |
| 10-Kronik refrakter osteomyelit |
| 11-Termal yanıklar |
| 12-Beyin absesi |
| 13-Deri flep ve greftleri |
| 14-İşitme kaybı |
| 15-Anoksik ensefalopati |
| 16-Retinal arter oklüzyonu |
| 17-Kafa kemikleri, vertebralar, sternumun akut osteomyelitleri |

2.3.5. HBO Kontraendikasyonları

Kesin Kontrendikasyon

Tedavi edilmemiş pnömotoraks

Bazı ilaçların HBO tedavisi sırasında toksik olduğu gözlenmiştir.

Kemoterapötik ilaçlar; Doksorubisin, Sisplatin, Bleomisin

Antibakteriyel ilaçlar; Mafenid asetat o Alkolizm tedavisi; Disülfiram (108).

Göreceli Kontrendikasyon

Üst solunum yolu enfeksiyonları

Akciğer grafisinde asemptomatik pulmoner lezyonun varlığı

Karbondioksit retansiyonu ile oluşan amfizem

Geçirilmiş göğüs ameliyatı veya kulak ameliyatı öyküsünün bulunması

Bilinç kaybı, bayılma nöbetleri

Malignite varlığı

Gebelik

Optik nörit

Konjestif kalp yetmezliği

Kontrol edilemeyen hipertermi, hipotermi

Klostrofobi

Kalp pili varlığı (108).

2.3.6. HBO Tedavisinin Yan Etkileri

Orta kulak/akciğer/paranasal sinus/dental barotravması

Dekompresyon hastalığı

Oksijen toksisitesi

Kusma

Katarakt

İlerleyici miyopi

Yorgunluk

Klostrofobi

Hipoglisemi

Trombositopeni

Solunum yetmezliği

Baş ağrısı

Kıllanma artışı

HBO tedavisinin en sık görülen yan etkisi orta kulak barotravmasıdır. Orta kulak barotravması sıklıkla ilk seanstan sonra görülmektedir. Basıncın arttığı esnada östaki borusundan orta kulağa hava girişini sağlamak amacıyla kulak eşitleme tekniklerinin hasta tarafından uygulanmasını sağlamak ve bunu özellikle basınç artışının ilk dönemlerinde yapılması gerektiğini belirtmek, orta kulak barotravmasını önleme konusunda ilk yapılması gerekendir. Basınç artışının yavaş olarak sağlanması HBO kabinlerinin kontrol edilmesi barotravma riskini azaltır. Orta kulak barotravmaları genellikle sadece bir kez ortaya çıkar ve çoğu kez tedavi edilmese bile kendiliğinden iyileşir. Nadir olmakla beraber şiddetli orta kulak barotravmalarından sonra orta kulak rüptürü görülebilir. Enfeksiyöz komplikasyonlar gelişmezse rüptüre olan durumlarda bile %90 oranında spontan olarak iyileşme görülür (109,110). Barotravma sinüs boşluklarında da görülebilen bir yan etkidir. Valsalva manevrası yapmak sinüslerde gelişen barotravmayı engelleyebilmektedir. Alerjik rinit, üst solunum yolu enfeksiyonu, nazal polip, kitle (mukosel vb) veya obstrüksiyon oluşturabilecek deviasyon gibi patolojik durumlara sahip hastalarda barotravmaya yatkınlık riski artmış olarak gözlemlenir.

Akciğerde görülen barotravmalar en ölümcül olan barotravmalardır. Basınç artışları ile akciğerlerin esneme kapasitesinin üzerinde gerilmesi ve genişlemesi gibi durumlarda veya basınç azalması sırasında, bronşiyal tıkanıklık ve akciğerlerde hava hapsine neden olan durumların varlığında (bül, blep, kist vb.) alveolar hasar meydana gelmektedir. Arteriyel gaz embolisi, pnömotoraks, pnömomediastinum ve cilt altı amfizem gibi acil tedavi gerektiren ve ölümcül hasarlara yol açabilen ciddi yan etkiler ortaya çıkabilmektedir (89).

HBO tedavisinin bir diğer mortal seyredilebilen yan etkisi oksijen toksisitesidir. Özellikle 3 ATA ve daha yüksek basınçlarda HBO tedavisi uygulanması sırasında MSS'de oksijen toksisitesi görülebilir. Güvenli ve standart HBO tedavisi 3 ATA ve altındaki basınçlarda yapılmalıdır. MSS patolojisi olan özellikle epilepsi hastalığına sahip bireylerde standart tedavi basınçları bile oksijen toksisitesi yapabilmektedir.

Uzun süre HBO tedavisi alan hastalarda solunum sıkıntısı, öksürük ve sternum alt-arka bölümünde ağrı gibi semptomlar ile sinyal veren pulmoner toksisite karşımıza çıkabilir (111).

2.3.7. Spor Yaralanmalarında HBO Tedavisi

HBO tedavisi spor yaralanmalarının tedavisinde önemli bir yer tutar. HBO tedavisine yaralanmadan hemen sonra başlanabilir. Sporcunun kemik, kas, tendon ve ligament yaralanmalarında HBO tedavisi, akut dönemde ödemi ve ağrıyı azaltır, iyileşmeyi hızlandırır ve sporcunun aktif çalışmalara daha çabuk dönmesini sağlar (1).

3. MATERİYAL ve METOD

3.1. Çalışma Planı

Bu çalışmada 36 adet Wistar-Albino cinsi dişi sıçan (Düzce Üniversitesi Düzce Tıp Fakültesi Deney Hayvanları Uygulama ve Araştırma Merkezi) kullanıldı. Çalışma öncesi Düzce Üniversitesi Düzce Tıp Fakültesi Deney Hayvanları Yerel Etik Kurulu'ndan (2021/02/03) gerekli izinler alındı. Çalışma Düzce Üniversitesi Düzce Tıp Fakültesi Deney Hayvanları Uygulama ve Araştırma Merkezi Laboratuvarında yapıldı. Bu çalışmada laboratuvar hayvan bakım ilkeleri izlendi. Çalışmaya dahil edilen sıçanların ortalama yaşı 2,5 ay (2-3 ay) ve ortalama ağırlıkları 250 gram (200-300 gram) idi.

Sıçanların kullanılma sebebi öncelikle maliyetlerinin az ve boyutlarının küçük olması idi. Sıçanların yara yerini koruyabilmesi, insana yakın anatomik, fizyolojik ve metabolik özelliklerinin olması nedeniyle hem cerrahi daha kolay yapılabilir, hem de vereceğimiz tedaviler insana daha fazla benzer etkiler ortaya çıkarabilir. Ayrıca sıçan metabolizmasının insana nazaran daha hızlı olması nedeniyle iyileşme daha hızlı olmaktadır (113).

Hayvanlar rastgele 4 gruba ayrılarak her bir kafeste 9 sıçan olacak şekilde laboratuvar ortamında preoperatif 1 hafta süre ile izlendiler. Çalışma süresince sıçanlara limitsiz şekilde musluk suyu (ad libitum) ve standart kemirgen yemi verildi. Hayvanlar kontrollü sıcaklık (23-25°C) ve 12/12 saatlik açık/karanlık döngüsü %50-60 nem olan bir odada kafeste olacak şekilde takip edildiler.

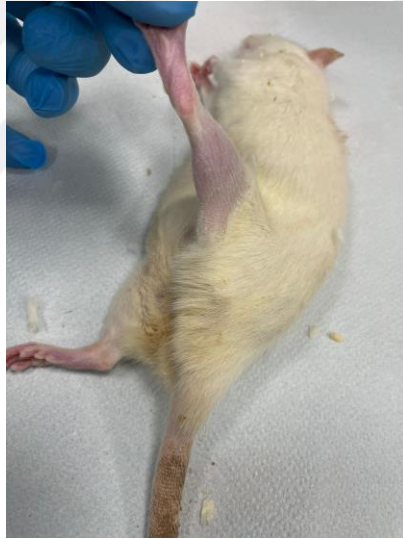3.2. Anestezi

Çalışmada kullanılan hayvanlar laboratuvar merkezine getirildikten sonra yaklaşık 1 hafta işlem yapılmadan kafeslerinde takip edildi. Çalışmanın yapılacağı gün ratlar araştırma laboratuvarına getirilip tartıldı.

Sıçanlara intramüsküler ketamin hidrokloride 90 mg/kg (Ketalar®, Eczacıbaşı ilaç Sanayi ve Ticaret A.Ş. İstanbul) ve intramüsküler 6 mg/kg ksilazin (Rompun®, Bayer Türk Kimya Sanayi, İstanbul) verilerek anestezi sağlandı.

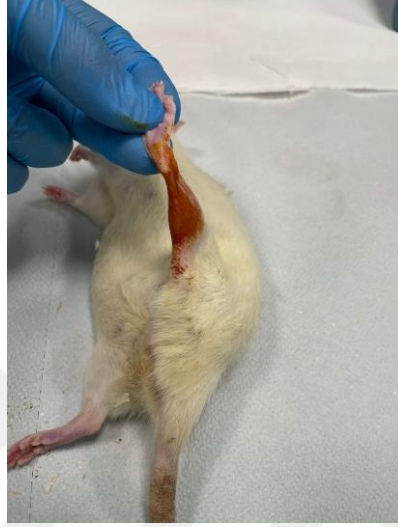3.3. Cerrahi Prosedür

Asepsi ve antisepsi kurallarına uyularak, ratlara intramüsküler olarak ketamin (90 mg/kg) ve ksilazin (6 mg/kg) ile anestezi verilerek, ratların sol arka ayak posterior bölgeleri traş edildi (Resim 3.1).



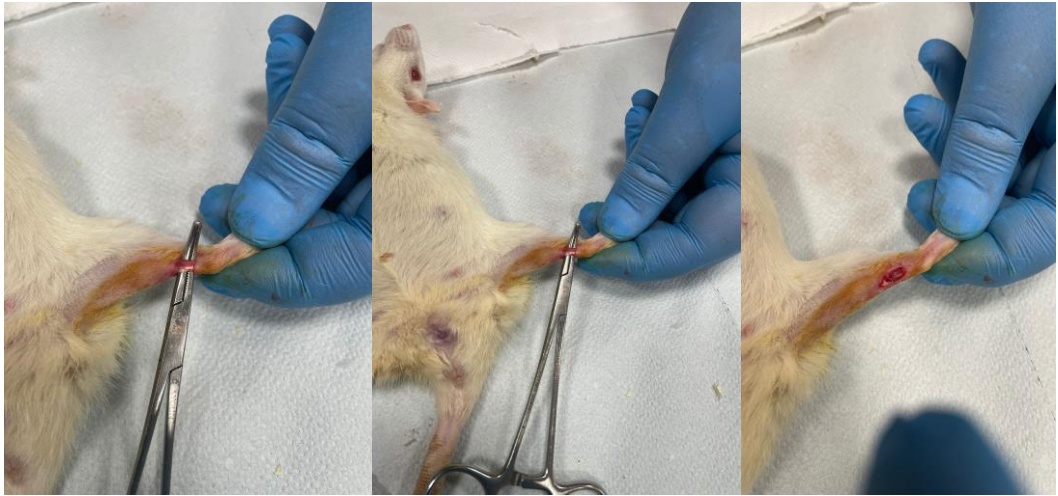
Resim 3.1 Cerrahi Öncesi Operasyon Bölgesinin Traş Edilerek Hazırlanması.

Sol Aşil tendonunun posterioru traşlanıp, temizlendi ve polividon iyot (Batticon®; Adeka, İstanbul) sürülerek cerrahi alan hazırlığı yapıldı (Resim 3.2).



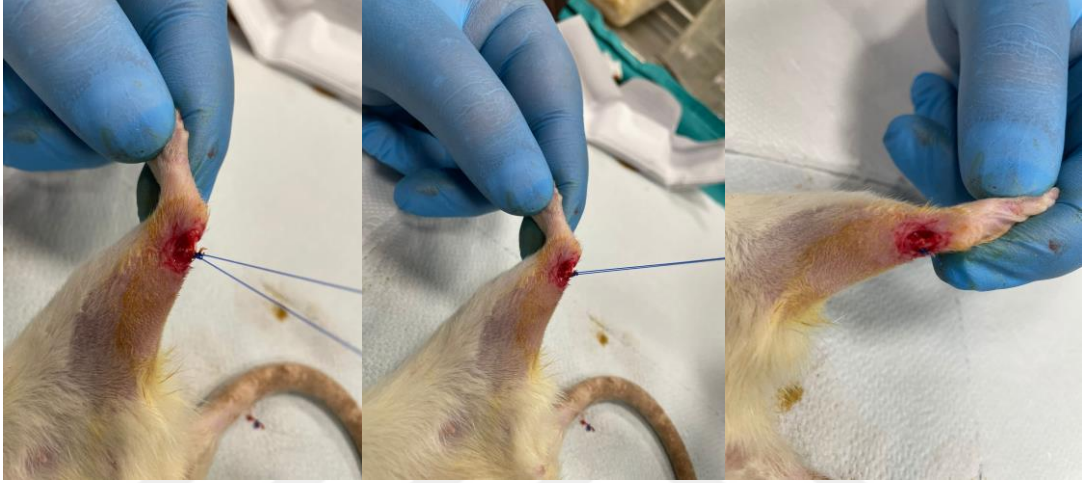
Resim 3.2 Cerrahi Öncesi Operasyon Bölgesinin Polividon İyot İle Temizlenmesi.

Aşil tendonunun ekspozisyonu için tendonun üzerinden 2.5 cm'lik uzunlamasına orta hat kesisiyle girildi. Sonrasında Aşil tendonu kalkaneusa yapışma yerinin 0.5 cm proksimalinden 15 no. Bistüri ile yatay olarak kesildi (Resim 3.3).



Resim 3.3 Aşil Tendonunun Ortaya Çıkarılması ve Yatay Olarak Kesilmesi.

Tendon, 5-0 poliglaktin 910 (Vicryl™; Ethicon Inc, Somerville, NJ, ABD) dikiş materyaliyle modifiye Kessler yöntemi kullanılarak onarıldı ve cilt emilmeyen dikiş malzemesi ile kapatıldı (Resim 3.4).



Resim 3.4 Kesilen Aşil Tendonun Modifiye Kessler Yöntemi ile Primer Sütürasyonu.

Sıçanlara herhangi bir dış tespit uygulanmadı ve ameliyat sonrası kafes içinde serbest hareketlerine izin verildi. Cerrahi sonrası hayvanlara 3 gün boyunca analjezi amaçlı Fentanil Sitrat 0.02 mg/kg dozunda subkütan olarak uygulandı.

3.4. Çalışma Grupları

Cerrahi sonrasında bütün gruplara profilaktif antibiyotik uygulandı. Operasyon sonrası hiçbir grupta sıçan ölmedi. Takiplerde hiçbir sıçanda yara yeri infeksiyonu izlenmedi. Kontrol grubu (n=9) Grup 1, enoksaparin sodyum verilen grup (n=9) Grup 2 , HBO verilen grup (n=9) Grup 3, enoksaparin sodyum ve HBO verilen grup (n=9) Grup 4 olarak, olarak adlandırıldı.

Grup 1 (Kontrol grubu) n:9 rat: aşılotomi ve primer sütürasyon işlemi sonrasında hiçbir tedavi verilmedi, standart bakım koşulları uygulandı. 21. gün sonunda anestezi/tranklizan altında servikal dislokasyon ile ötanazi uygulanarak makroskopik ve histolojik açıdan değerlendirildi.

Grup 2 (Enoksaparin sodyum uygulanan grup) n:9 rat.: 1mg/kg enoksaparin sodyum günde bir defa subkütan olarak uygulandı. 21. gün sonunda anestezi/tranklizan altında servikal dislokasyon ile ötanazi uygulanarak makroskopik ve histolojik açıdan değerlendirildi

Grup 3 (HBO uygulanan grup) n: 9 rat: 21 gün süre ile günde 1 saat 2.5 ATA basınç altında HBO tedavisi verildi. 21. gün sonunda anestezi/tranklizan altında servikal dislokasyon ile ötanazi uygulanarak makroskopik ve histolojik açıdan değerlendirildi

Grup 4: (Enoksaparin sodyum ve HBO birlikte uygulanan grup) n:9 rat 1mg/kg enoksaparin sodyum günde bir defa subkütan olarak uygulandı. 21 gün süre ile günde 1 saat 2.5ATA basınç altında HBO tedavisi verildi. 21. gün sonunda anestezi/tranklizan altında servikal dislokasyon ile ötanazi uygulanarak makroskopik ve histolojik açıdan değerlendirildi.

Tablo 3.1. Çalışmada kullanılan deney hayvanlarının gruplara göre dağılımı

| Gruplar | Sakrifikasyon zamanı (histopatolojik inceleme) |
|----------------|---|
| Grup 1 | Kontrol (n=9) 21.gün |
| Grup 2 | Enoksaparin sodyum grubu (n=9) 21.gün |
| Grup 3 | HBO uygulanan (n=9) 21.gün |
| Grup 4 | HBO ve Enoksaparin sodyum uygulanan grup (n=9) 21. gün |

3.5. Hiperbarik Oksijen Tedavisi

Tedaviye postoperatif birinci gün başlandı. Grup 3 ve Grup 4 deki 9 ar rata, günde 1 kez olacak şekilde toplam 21 seans, HBO tedavisi uygulandı. Tedavi deney hayvanları için özel olarak yaptırılmış, 18 ratın aynı anda kafesleri ile beraber sığabileceği, teknik özellikleri Tablo da belirtilen 100x55 cm boyutlarındaki hiperbarik oksijen kabini içinde gerçekleştirdi. 21 seans sonunda tedavi sonlandırıldı. Tedaviler 2.5 ATA basınçta ve her biri toplam 60 dakika sürecek olan seanslar halinde uygulandı. Tedavi öncesinde kabin 5 dakika süre ile %100 oksijen ile yıkandı, ardından kabin içi basınç yavaş yavaş artırılarak 5 dakikada istenen tedavi derinliğine ulaşıldı. 2.5 ATA basınçta 60 dakika süre ile tedavi uygulandı, dekompresyon ise 10 dakikada sağlandı ve toplam 80 dakikada tedavi sonlandırıldı.

Tablo 3.2. HBO kabininin teknik özellikleri.

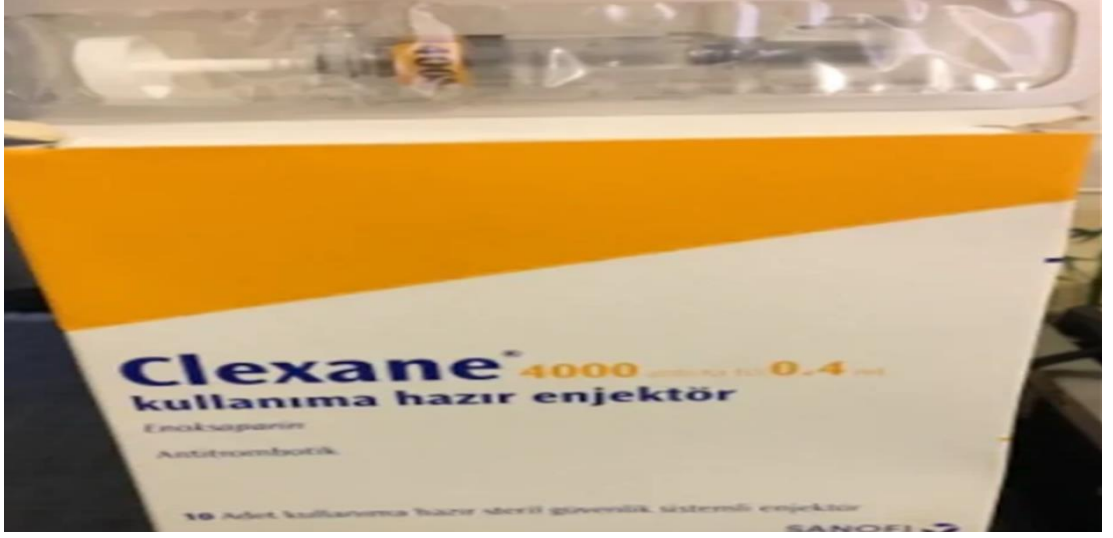
| | |
|--------------------------------|---------------------|
| Maksimum çalışma basıncı | 3 bar (4ATA) |
| Test Basıncı | 4.5 ATA |
| Gözetleme Camı | Akrilik pencereli |
| İç Çap | 55 cm |
| Toplam Uzunluk (iç) | 100 cm |
| Çelik Malzeme | Basınçlı Kap Çeliği |
| Penatratörler | 6x1/4 NPT |
| İhtiyaç duyulan kaynak basıncı | 3.5-10 bar |



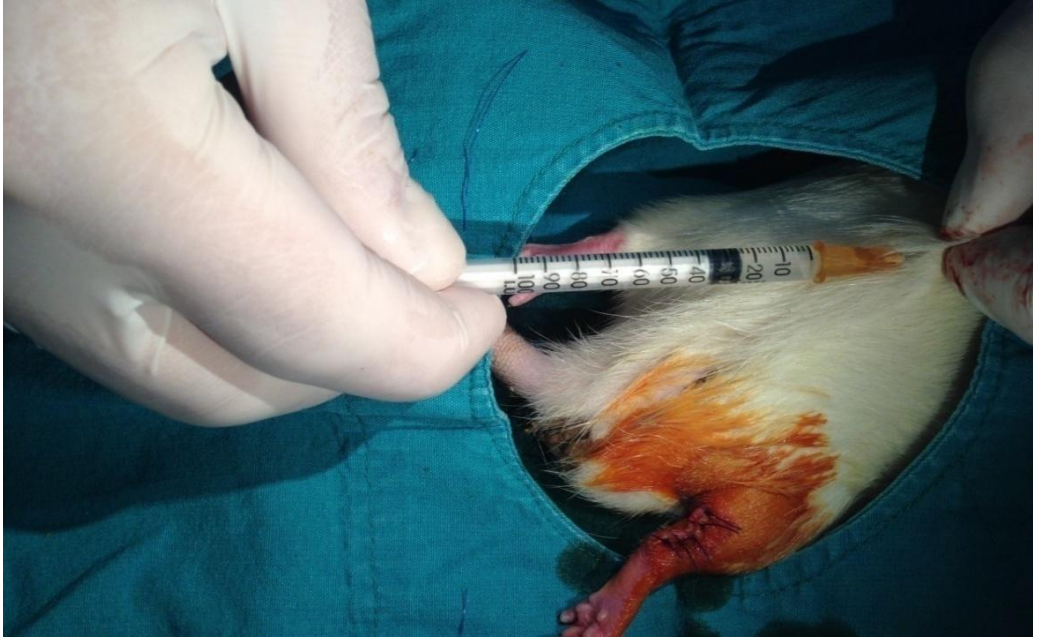Resim 3.5. Hayvanlar için tasarlanmış HBO kabini.

3.6. Enoksaparin Sodyum Tedavisi

Grup 2 ve Grup 4 deki 18 adet rata 1 mg/kg/gün şeklinde tek doz halinde Clexane (enoksaparin sodyum etken maddeli, Clexane) aynı saatlerde standart şekillerde subkütan yol ile uygulandı. Herhangi bir komplikasyonla karşılaşılmađı.



Resim 3.6. Enoksaparin sodyum etken maddesi içeren Clexane



Resim 3.7. Subkütan Yoldan Enoksaparin Sodyum Uygulaması

3.7. Histopatolojik İnceleme

Her grupta deney hayvanlarına yara bölgesi distal ve proksimal uçlara en az 1 cm olacak şekilde rezeksiyon yapıldı. Yara bölgesinin 1 cm'lik kısmı, 0,5 cm proksimal ve 0,5 cm distal olacak şekilde eksize edildi. Sakrifiye edildikten sonra aşil tendonlarından alınan kesitler Düzce Üniversitesi Tıp Fakültesi Patoloji Anabilimdalı'nda 10'ar dakika boyunca iki defa ksilol içinde bekletildi. Sonrasında ise önce %100 luk etinol ve sırasıyla %90, %80, %70'lik etanol serilerinde 5 dakika boyunca bekletildi. Yaklaşık 2 dakika hematoksilen boyasında bekletildikten sonra akan suda yıkandı ve etanol boyasında 30 saniye bekletildikten sonra yine sırasıyla %70, %80, %90'lık etanol serilerinden hızlıca geçirildikten sonra %100'lük etanolde 3 dakika tutuldu. Ksilolde 10 dakika bekletildikten sonra entellan kullanılarak lamelle kapatıldı. Hazırlanan preparatlar kör olarak (dokuların hangi gruba ait olduğu bilinmeden) ışık mikroskopunda patolog tarafından incelenerek fotoğraflandı. Kesitler kapatma solüsyonu ile kapatıldı. Curtis ve arkadaşları kendi histopatolojik çalışmalarında enflamatuar hücrelerin dağılımı ve yoğunluğu, hassas dokudaki kılcal damar yoğunluğu (neovaskülarizasyon), fusiform fibroblastların varlığı ve yoğunluğu (fibroblastik profilerasyon) ile düzleştirilmiş fibrositlerin varlığı ve yoğunluğu (fibrozis) gibi parametreleri incelemişlerdir. Bu çalışmada histopatolojik incelemenin değerlendirilmesi için Kuran ve arkadaşlarının kullandığı Modifiye Curtis yöntemini kullandık (113). 15 farklı alandan inflammatuar hücre, damarlar, fusiform fibroblastik hücreler sayıldı ve ortalaması alındı. İnflamatuar hücreler fibroblastik profilerasyon ve fibrozise göre derecelendirildi; (0) fibroblastik profilerasyon ve fibrozis yok, (1) hafif, (2) orta, (3) önemli derecede olarak numaralandırıldı. Neovaskülarizasyon (1) hafif; kapiller damar sayısı 0-5 arası, (2) orta; kapiller damar sayısı 5-10 arası, (3) önemli derecede; kapiller damar sayısı 10'dan fazla.

3.8. İstatistiksel Analiz

Grup karşılařtırmalarında Kruskal-Wallis testi kullanılmıřtır. Çoklu karşılařtırmalar için post hoc Bonferroni düzeltmesi ile gruplar karşılařtırılmıřtır. Veriler ortanca, çeyrekler arası genişlik ve minimum-maksimum deęerler ile özetlenmiřtir. Kategorik deęişkenler Fisher-Freeman-Halton test ile karşılařtırılmıř, sayı ve yüzde řeklinde verilmiřtir. İstatistiksel analizler SPSS v.22 paket programı ile yapılmıř ve istatistiksel anlamlılık düzeyi 0,05 olarak dikkate alınmıřtır.



4. BULGULAR

4.1. Gruplarda Skor Dağılımı

Histopatolojik olarak bakılan beş parametrenin dağılımları tabloda verilmiştir.

Akut inflamasyona baktığımızda Grup 1'de 7 rat 0 puan, 1 rat 1 puan almıştır. Kronik inflamasyona baktığımızda Grup 1'de 4 rat 0 puan, 3 rat 1 puan ,1 rat 2 puan almıştır. Neovaskülarizasyon parametresinde Grup 1 'de 5 rat 1 puan, 3 rat 2 puan almıştır. Proliferasyon parametresinde Grup 1'de 7 rat 1 puan, 1 rat 3 puan almıştır. Fibrozis oluşumunda Grup 1'de 4 rat 1 puan,4 rat 2 puan almıştır.

Akut inflamasyona baktığımızda Grup 2'de 7 rat 0 puan, 1 rat 1 puan almıştır. Kronik inflamasyona baktığımızda Grup 2'de 4 rat 0 puan, 3 rat 1 puan ,1 rat 2 puan almıştır. Neovaskülarizasyon parametresinde Grup 2 'de 3 rat 1 puan, 4 rat 2 puan,1 rat 3 puan almıştır. Proliferasyon parametresinde Grup 2'de 3 rat 1 puan, 5 rat 2 puan almıştır. Fibrozis oluşumunda Grup 2'de 5 rat 2 puan,3 rat 3 puan almıştır.

Akut inflamasyona baktığımızda Grup 3'de 7 rat 0 puan, 1 rat 1 puan almıştır. Kronik inflamasyona baktığımızda Grup 3'de 5 rat 0 puan, 3 rat 1 puan almıştır. Neovaskülarizasyon parametresinde Grup 3 'de 2 rat 0 puan, 5 rat 1 puan , 1 rat 2 puan almıştır. Proliferasyon parametresinde Grup 3'de 2 rat 1 puan, 4 rat 2 puan, 2 rat 3 puan almıştır. Fibrozis oluşumunda Grup 3'de 1 rat 1 puan,6 rat 2 puan,1 rat 3 puan almıştır.

Akut inflamasyona baktığımızda Grup 4'de 8 rat 0 puan almıştır. Kronik inflamasyona baktığımızda Grup 4'de 5 rat 0 puan, 3 rat 1 puan almıştır. Neovaskülarizasyon parametresinde Grup 4 'de 2 rat 1 puan, 1 rat 2 puan ,5 rat 3 puan almıştır. Proliferasyon parametresinde Grup 4'de 8 rat 3 puan almıştır. Fibrozis oluşumunda Grup 4'de 5 rat 1 puan,3 rat 2 puan almıştır.

Yabancı cisim varlığı Grup 1'de 6 , Grup 2'de 3, Grup 3'de 2, Grup 4'de 5 ratta pozitif gelmiştir.

Tablo 4.1. Gruplar arası skor dağılımı.

| | Grup 1 | Grup 2 | Grup 3 | Grup 4 | P |
|--------------------|----------------|---------------------------|---------------|-------------------------------|------------------|
| | Kontrol | Enoksaparin sodyum | HBO | Enoksaparin sodyum+HBO | |
| Akut inflamasyon | | | | | |
| 0 | 7 (%87,5) | 7 (%87,5) | 7 (%87,5) | 8 (%100) | 1,000 |
| 1 | 1 (%12,5) | 1 (%12,5) | 1 (%12,5) | 0 (%0,0) | |
| Kronik inflamasyon | | | | | |
| 0 | 4 (%50,0) | 4 (%50,0) | 5 (%62,5) | 5 (%62,5) | 1,000 |
| 1 | 3 (%37,5) | 3 (%37,5) | 3 (%37,5) | 3 (%37,5) | |
| 2 | 1 (%12,5) | 1 (%12,5) | 0 (%0,0) | 0 (%0,0) | |
| Neovaskülarizasyon | | | | | |
| 0 | 0 (%0,0) | 0 (%0,0) | 2 (%25,0) | 0 (%0,0) | 0,004 |
| 1 | 5 (%62,5) | 3 (%37,5) | 5 (%62,5) | 2 (%25,0) | |
| 2 | 3 (%37,5) | 4 (%50,0) | 1 (%12,5) | 1 (%12,5) | |
| 3 | 0 (%0,0) | 1 (%12,5) | 0 (%0,0) | 5 (%62,5) | |
| Proliferasyon | | | | | |
| 1 | 0 (%0,0) | 3 (%37,5) | 2 (%25,0) | 0 (%0,0) | <0,001 |
| 2 | 7 (%87,5) | 5 (%62,5) | 4 (%50,0) | 0 (%0,0) | |
| 3 | 1 (%12,5) | 0 (%0,0) | 2 (%25,0) | 8 (%100) | |
| Fibrozis | | | | | |
| 1 | 4 (%50,0) | 0 (%0,0) | 1 (%12,5) | 5 (%62,5) | 0,025 |
| 2 | 4 (%50,0) | 5 (%62,5) | 6 (%75,0) | 3 (%37,5) | |
| 3 | 0 (%0,0) | 3 (%37,5) | 1 (%12,5) | 0 (%0,0) | |
| Yabancı cisim | | | | | |
| - | 2 (%25,0) | 5 (%62,5) | 6 (%75,0) | 3 (%37,5) | 0,233 |
| + | 6 (%75,0) | 3 (%37,5) | 2 (%25,0) | 5 (%62,5) | |

4.2. Grupların Ağırlık Karşılaştırılması

Ratların cerrahi işlem öncesi ve düzenli aralıklar ağırlıkları kaydedilmiş olup, ağırlıklar açısından gruplar arası dağılım eşit bulunmuş ve istatistiksel olarak anlamlı fark görülmemiştir (p=0.956).

Tablo 4.2. Grupların ağırlık bakımından karşılaştırılması.

| | Grup 1 | Grup 2 | Grup 3 | Grup 4 | P |
|---------|---------------|---------------|---------------|---------------|----------|
| Ağırlık | 250,5±14,8 | 247,7±14,5 | 247,9±11,8 | 247,4±14,4 | 0,956 |

4.3. Grupların Karşılaştırılması

Histopatolojik verilere göre yapılan istatistiksel analiz sonucuna göre gruplar karşılaştırılmıştır.

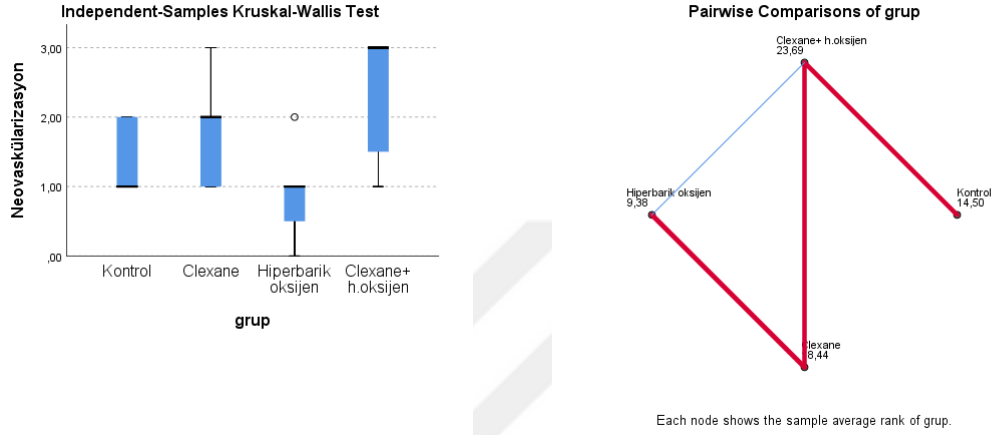
Gruplar arasında akut inflamasyon ($p=0,785$) ve kronik inflamasyon ($p=0,827$) skorları bakımından anlamlı bir farklılık yokken, neovaskülarizasyon ($p=0,009$), proliferasyon ($p<0,001$) ve fibrozis ($p=0,006$) skorları açısından anlamlı farklılık olduğu görüldü.

Tablo 4.3. Histopatolojik bulguların istatistiksel karşılaştırılması.

| | Grup 1 | Grup 2 | Grup 3 | Grup 4 | P |
|--------------------|------------------|---------------------------|---------------------------|-------------------------|------------------|
| | Kontrol | Enoksaparin sodyum | Hiperbarik oksijen | Enoksaparin +HBO | |
| Akut inflamasyon | 0 (0) [0-1] | 0 (0) [0-1] | 0 (0) [0-1] | 0 (0) [0-0] | 0,785 |
| Kronik inflamasyon | 0,5 (1) [0-2] | 0,5 (1) [0-2] | 0 (1) [0-1] | 0 (1) [0-1] | 0,827 |
| Neovaskülarizasyon | 1 (1) [1-2] | 2 (1) [1-3] | 1 (0,75) [0-2] | 3 (1,75) [1-3] | 0,009 |
| Proliferasyon | 2 (0) [2-3] | 2 (1) [1-2] | 2 (1,5) [1-3] | 3 (0) [3-3] | <0,001 |
| Fibrozis | 1,5 (1) [1-2] | 2 (1) [2-3] | 2 (0) [1-3] | 1 (1) [1-2] | 0,006 |

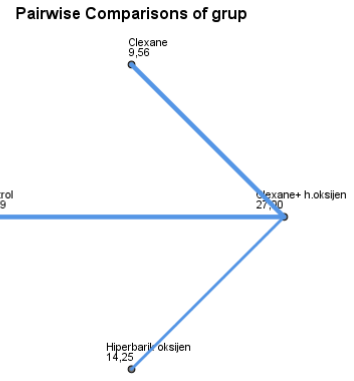
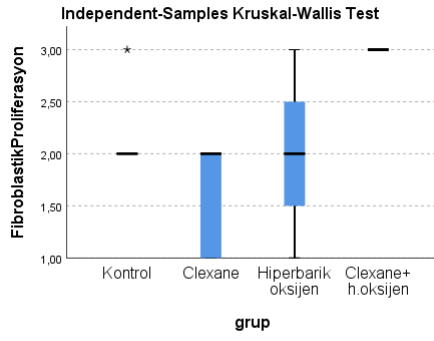
Veriler ortanca (ÇAG, çeyrekler arası genişlik) ve [minimum-maksimum] değerler şeklindedir.

Neovaskularizasyon bakımından görülen anlamlı farklılık sadece Hiperbarik Oksijen ile Enoksaparin Sodyum + HBO grupları arasında ortaya çıkıyor ($p=0,006$), diğer gruplar ikili ikili karşılaştırıldığında birbirine benzer olarak bulundu.



Grafik 5.1. Gruplardaki skorlar için boxplot ve çoklu karşılaştırma için ortalama rank grafiği

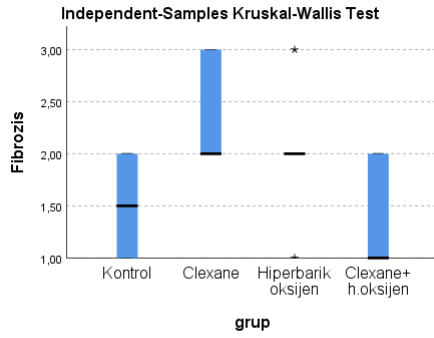
Proliferasyon bakımından görülen anlamlı farklılık Enoksaparin Sodyum+HBO grubunda ortaya çıkıyor, bu grup diğer grupların tümünden anlamlı farklılık gösteriyor. Enoksaparin Sodyum ile Enoksaparin Sodyum+HBO ($p<0,001$), Hiperbarik oksijen ile Enoksaparin Sodyum+HBO ($p=0,017$) ve Kontrol ile Enoksaparin Sodyum+HBO ($p=0,034$) grupları arasında ortaya çıkıyor, diğer gruplar ikili ikili karşılaştırıldığında birbirine benzer olarak bulundu.



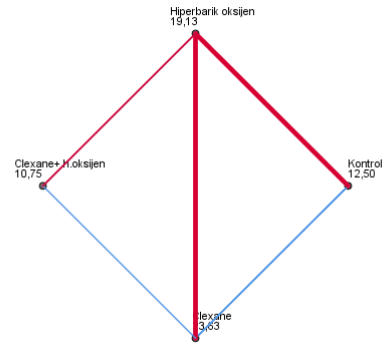
Each node shows the sample average rank of grup.

Grafik 5.2. Gruplardaki skorlar için boxplot ve çoklu karşılaştırma için ortalama rank grafiği

Fibrozis bakımından görülen anlamlı farklılık Enoksaparin Sodyum ile Enoksaparin sodyum + HBO ($p=0,012$) ve Kontrol ile Enoksaparin Sodyum ($p=0,046$) grupları arasında ortaya çıkıyor, diğer gruplar ikili ikili karşılaştırıldığında birbirine benzer olarak bulundu.



Pairwise Comparisons of grup



Each node shows the sample average rank of grup.

Grafik 5.3. Gruplardaki skorlar için boxplot ve çoklu karşılaştırma için ortalama rank grafiği

5. TARTIŞMA

Aşil tendon vücudumuzda bulunan tendonlar içerisinde en kalın ve en güçlü tendonlar arasındadır. Aşil tendon en sık travmaya ve strese maruz kalan dolayısıyla en sık kopan tendondur (114). Aşil tendon kopmaları gelişmiş ülkelerde yapılan çalışmalara göre günümüzde son yirmi yıla oranla iki kat artmıştır. Aşil tendon kopmaları sıklıkla düzenli spor yapmayan sosyokültürel seviyesi yüksek, orta yaş erkeklerde spor aktiviteleri sırasında meydana gelmekte olup kadınlarda erkeklere oranla daha az gözükmemektedir (115).

Aşil tendon hasarlanmalarında kesin olmamakla beraber ortaya atılan çeşitli görüşler vardır (116). Bunlardan 'tendonda zaman içinde meydana gelen dejenerasyon tendonda kopmalara neden olabilir' olarak ifade edilen kronik dejenerasyon kuramı (117). İlerleyen yaş ile beraber mikro travmalar ve tendonun belirli alanlardaki hipovaskülaritesi kopmalar için risk faktörüdür. Dejenerasyon kuramı olarak adlandırılan bu kuram anjiyografik ve histolojik bulgularla desteklenmiştir (118,119). Tendon örneklerinde mukoid ve ödematöz değişikliklerin yanında gözüken bölge bölge iyileşme alanları da olayın kronik gidişatını desteklemektedir (119).

Bazı çalışmalarda aşil tendon örneklerinde kanama ve inflamasyon alanı gibi kopma sonrası akut bulguların belirgin olduğu gösterilmiştir. Normalde kas tendon birleşkesine aşırı yüklenme olduğunda devreye giren ve gerilmeyi önleyen refleks sisteminde bozukluk olduğunu dolayısıyla kas gücünün tendon dayanma gücünü geçerek kopma meydana getirdiğini belirtmişlerdir (120).

Aşil tendon kanlanması çevre bağ dokudan, muskülotendinoz bileşmeden ve kemik tendon bileşkesinden meydana gelmektedir (121). Anjiyografik çalışmalar göstermektedir ki kopmaların çoğu kanlanmanın daha az olduğu yapışma bölgesinin

2-6 cm proksimalinden meydana gelmektedir (118). Artan yaş ile beraber kanlanma azalmakta, kollajen çapraz bağlardaki değişiklik sonucu elastisite kaybı ve sertlik meydana gelmektedir. Ayrıca burada sürekli devam eden mikrotravmalarda iyileşme sürecini engellemektedir. Tüm bunlar aşıl tendon kopmalarına sebep olmakta ve iyileşmelerini geciktirmektedir (117).

Tüm bunların yanında bazı sistemik hastalıklar gut, romatoid artrit, sistemik lupus eritematosus ile steroid uygulamaları da aşıl tendon kopma riskini arttırmaktadır (121).

Aşıl tendon kopmaları sonrası uygulanacak tedavi ile ilgili halen ortak bir görüş birliği yoktur (122). Ancak hangi tedavi yöntemi seçilirse seçilsin amaç hastanın sosyal hayata çabuk dönmesi ve eski sportif düzeyine ulaşması olmalıdır. Sporcularda yapılan çalışmalarda konserve tedavi ile kopma oranları %10-30 iken uygun cerrahi teknik ile bu oranın %2-3'lerde kaldığı gösterilmiştir. Cerrahi tedavi ile kopma riskinin, kas atrofisinin, ilgili eklemlerde sertliğin az olduğu ve spora dönüşün daha hızlı olduğu bildirilmiştir (123). Konservatif tedavide ise uzun süreli hareketsizliğe bağlı yapışıklık, DVT, kas trofisi ve eklem sertliği riski daha fazladır (124).

Aşıl tendon kopmaları tedavisi sırasında sık karşılaşılan problemlerden biri de komplikasyonlardır. Bunlar major ve minor komplikasyon olarak sınıflandırılmıştır. Major komplikasyon olarak derin ven trombozu, yeniden kopma, cerrahi alan problemleri ve pulmoner emboliyi sayabiliriz. Minör komplikasyon olarak yüzeysel yara enfeksiyonları, sürül sinir yaralanması ve yapışıklıklar sayılabilir (125).

Tendon iyileşmesi; hücre proliferasyonu, anjiogenez, ekstraselüler matriks üretimi, remodeling ve maturasyonun birbirini takip ettiği, bazı büyüme faktörlerinin iyileşmeye etkisinin olduğu karmaşık bir süreçtir. Tüm dokularda olduğu gibi, tendonlarda da yaralanma sonrası öncelikle fibrin pıhtı oluşumu gerçekleşir. Bu pıhtı içerisinde bazı kan hücreleri, trombositler, fibronektin yıkıma uğrar. Yıkım sonrası ortama salınan kemotaktik faktörler ve bu bölgeye göç eden lokal büyüme faktörlerinin etkisiyle iyileşme süreci başlamaktadır (3,4,6). Fibrin oluşumu trombin aracılığı ile olmaktadır. Antitrombotik ajan kullanımının, fibrin oluşumunu engelleyerek, özellikle iyileşmenin başlangıç aşamasını olumsuz etkilediği düşünülmektedir. Klinik uygulamalarda, sürekli olarak trombin ve fibrin oluşumu engellenmemesi için, antitrombotik ajanlar genelde günlük tek doz olarak verilmektedir. Çalışmamızda da, bir DMAH olan Enoksaparin Sodyum günlük tek doz olarak verilmiş ve iyileşme bölgesindeki fibrin pıhtı oluşumunun yavaşlamış olması nedeniyle, iyileşme bölgesindeki kanlanma artmış ve büyüme faktörlerinin bu bölgeye göçü daha fazla gerçekleşmiştir. Heparin ve türevlerinin, doku ve hücrelerde yıkımı azaltıp, yeni damar oluşumunu arttırdığı, granülasyon, epitelizasyon, revaskülarizasyonu destekleyerek iyileşmeyi hızlandırdığı bildirilmiştir (8,9). Yapılan bazı çalışmalarda, antitrombotik ajanların, tendon iyileşme sürecindeki basamaklara etki ederek, iyileşmeyi olumlu yönde etkileyebileceği gösterilmiştir. Bununla birlikte bu çalışmaların da çok sınırlı sayıda olduğunu, literatürde, özellikle enoksaparin sodyum' un aşıl tendon iyileşmesi üzerine etilerini araştıran çalışma olmadığını belirtmek gerekir.

Aşıl tendon iyileşmesi üzerine çeşitli çalışmalar literatürde vardır. Aşıl tendon iyileşmesi üzerine olumlu etkilerin olduğunu gösteren bazı uygulamalar; lazer uygulamaları, ultrason, direk akımlı elektrik uygulamalarıdır (126). Yine bazı çalışmalarda sıçan aşıl tendonuna enjekte edilen trombosit konsantrasyonunun iyileşmeyi hızlandırdığı bildirilmiştir (127). HBO ile ilgili çalışmalar mevcuttur.

Bilindiği üzere HBO dokulardaki oksijeni arttırarak yara iyileşmesi üzerine olumlu etki sağlamaktadır. Dolayısıyla damarlanması azalmış olan dokuda yeni damar oluşumunu arttırmaktadır (128). Bu yardımcı tedavi yöntemlerinin iyileşme üzerine olumlu etkileri gösterilmiş olsa da henüz kesin bir tedavi protokolü oluşturulamamıştır.

Esen ve arkadaşlarının (129), ratlar üzerinde yaptıkları deneysel çalışmada, düşük molekül ağırlıklı heparinin(DMAH), aşil tendon iyileşmesine etkisi araştırılmış. Bu amaçla; iatrojenik olarak aşil tendonu kesilip tamir edilen 45 adet rat, 15 rattan oluşan 3 gruba ayrılmış ve ilk 2 gruba sırasıyla, yüksek ve düşük doz nadroparin kalsiyum, 4 hafta süreyle, günlük subkutan olarak verilmiş. 3. grup, kontrol grubu olarak değerlendirilmiş. Çalışma bitiminde yapılan histolojik incelemede; yüksek doz DMAH verilen gruptan(Grup I) alınan örneklerin, elektron ve ışık mikroskopik incelemesinde, granüllü endoplazmik retikulum sayısında belirgin artış, sitoplazmada sentezlenmiş prokollajen, normal görünümüne sahip mitokondri hakimiyeti, fibroblastların sağlıklı görünümde olduğu, ekstraselüler matriks içinde düzenli ve yoğun, artmış kollajen fibrilleri gözlenmiş. Düşük doz DMAH verilen grupta(Grup II) ise, grup I' e göre daha az, kontrol grubuna göre ise, daha fazla fibroblast sayısı ve kollajen miktarında artış, homojen görünümlü kollajen oluşumu, granüllü endoplazmik retikulumların grup I'e göre daha az olduğu ve vaskülarizasyonun belirgin olarak arttığı gözlenmiş. Kontrol grubunda, diğer gruplara göre, fibroblastların sayı ve içerik olarak az olduğu, kollajen sentezinin ve fibril oluşumunun az olduğu homojen bir yapı gözlenmiş. Grup I ve II'de fibroblastların sitoplazma içeriklerinin artmış olduğu, kollajenin fibriler yapıda olduğu gözlenmiş. Grup I ve II' de fibroblastların çekirdek ve sitoplazma içerikleri açısından sağlıklı görünümde olmaları, kollajenin fibriler yapıda olması, granüllü endoplazmik retikulum sayısının artmış olması, mitokondrilerde crista erimesinin olmaması, tendon iyileşmesi açısından daha olumlu sonuçlar olarak değerlendirilmiş, kontrol grubunda ise iyileşmenin, daha yavaş ve yetersiz olduğu belirtilmiştir.

Bizim çalışmamızda ise, bir DMAH olan enoksaparin sodyum ve hiperbarik oksijen uygulaması kullanıldı. Çalışma süresi 3 hafta ile sınırlandırıldı. Enoksaparin sodyum ve hiperbarik oksijen verilen gruplarda, histopatolojik sonuçlara baktığımızda; Modifiye Crutis skorlarması total puanlarının istatistiksel analizi sonucunda, bu iki uygulamanın, kontrol grubuna göre, tendon iyileşmesine olumlu katkılarının olduğunu, enoksaparin sodyum ve HBO tedavisi birlikte uygulandığında fibrozis ,proliferasyon ve neovaskülarizasyon skorlarının Esen ve ark (129) nın çalışmasını destekleyecek nitelikte olduğu görüldü.

Tatari ve arkadaşlarının (130), deneysel çalışmasında 28 adet Wistar tipi dişi rat üzerinde, dejeneratif aşıl tendonunda lokal olarak uygulanan heparinin, tendon ve paratenon üzerindeki histopatolojik etkileri incelenmiş. Sağlıklı tendonlara 3 gün aralıklarla 25 gün boyunca intratendinöz kortikosteroid enjeksiyonu yapılmış ve dejenerasyon oluşturulmuş. Daha sonra bu tendonlar iki gruba ayrılıp bir gruba heparin, diğer gruba salin solüsyonu 3 ve 6' şar günlük aralıklarla intratendinöz olarak verilmiş. Takip süresi de 60 ve 75 gün olarak tekrar ikiye ayrılmış. Çalışma bitiminde tendon ve paratenonlar eksize edilip H-E boyanıp ışık mikroskopisinde incelenmiş. Tendonlarda; boyanma affinitesi, nükleus ve kollajen fibrillerinin görünümü, paratenonlarda; kalınlık, fibrozis, ödem, kapiller proliferasyon, inflamatuvar hücre infiltrasyonu değerlerine bakılmış. Yüksek skorlar, anormallik göstergesi olarak değerlendirilmiş. 6 günlük aralıklarla enjeksiyon yapılan ve 60 gün sonra inceleme yapılan gruplarda, heparin verilen gruptaki tendon ve paratenon değerleri daha yüksek bulunmuş ve salin verilen gruba göre istatistiksel olarak anlamlı($p < 0.05$) 3 günlük aralıklarla enjeksiyon yapılan ve 75 gün sonra incelenen tendon ve paratenon histopatolojik skorları, salin grubunda istatistiksel olarak anlamlı düşük bulunmuş, 3 günlük aralıklarla enjeksiyon ve 60 gün sonra inceleme yapılan tendon ve paratenon histopatolojik skorları, salin grubunda daha düşük bulunmuş, paratenon skorlarının anlamlı olduğu bildirilmiştir.

Çalışmanın 2. bölümünde 8 adet sağlıklı tendon alınmış ve 3 günlük periyotlarla 0.1 ml heparin bir ay boyunca enjekte edilmiş. Çalışma sonunda 7 tendonda, farklı dercelerde dejenerasyon gözlenmiş. Hemen hemen kortikosteroid enjeksiyonundakine benzer dejenerasyon değerleri elde edilmiş. Tatari ve ark (105)'nin çalışmasından farklı olarak bizim çalışmamızda dejeneratif tendon değil, sağlıklı tendon kullanıldı. İatrojenik olarak düz bir kesi oluşturuldu, heparin yerine Enoksaparin sodyum ve hiperbarik oksijen uygulaması kullanıldı, ayrıca enoksaparin sodyum, lokal olarak değil, subkutan yoldan sistemik olarak verildi. Enjeksiyon yerinde kızarıklık, kanama, şişlik gözlenmedi, tendonların histopatolojik incelemesinde; kontrol grubu ile karşılaştırıldığında, proliferasyon ,neovaskülarizasyon ve fibrozis gibi özellikler açısından kontrol grubuna göre daha iyi sonuçlar elde edildi.

Eren ve arkadaşlarının (131) çalışmalarında ortopedik cerrahide tromboembolik profilaksi amacıyla sıklıkla kullanılan düşük molekül ağırlıklı heparin (LMWH) ve rivaroksabanın sıçan Aşil tendon iyileşmesi üzerine histopatolojik ve biyomekanik etkileri karşılaştırılmış. Çalışmalarında ağırlıkları 300 gr ile 400 gr arasında değişen 36 adet yetişkin, erkek Sprague Dawley cinsi sıçan kullanılmış. Her birinde 12 rat olmak üzere üç grup oluşturulmuş. Tüm ratların aşil tendonları kesilerek onarılmış. Birinci gruba (DMAH grubu) 21 gün boyunca 170 IU AXa dozunda nadroparin kalsiyum subkutan uygulanmış. İkinci gruba (rivaroksaban grubu) gastrik lavaj olarak 21 gün boyunca günlük 3 mg/kg rivaroksaban verilmiş. Üçüncü grup kontrol grubu olarak belirlenmiş ve bu gruba herhangi bir ilaç uygulanmamış. Üç haftanın sonunda gruplardan çıkarılan tendonlar histopatolojik ve biyomekanik olarak incelenmiş. Histopatolojik inceleme sonucunda elde edilen Bonar's ve Movin's skorları kontrol grubunda istatistiksel olarak anlamlı derecede yüksek bulunmuş (sırasıyla $p=0,003$ ve $p=0,004$) (yüksek skorlar tendon iyileşmesinin yeterli olmadığını gösterir). Tip I ve tip III kollajen oranlarına

bakıldığında matür tendonda daha yüksek oranda bulunması gereken tip I kollajen oranı rivaroksaban ve DMAH gruplarında kontrol grubuna göre istatistiksel olarak anlamlı derecede yüksek bulunmuş ($p=0,002$). Biyomekanik inceleme sonucunda rivaroksaban grubunda DMAH grubuna göre daha yüksek ortalama maksimum kuvvet değerleri elde edilmiş ($p=0,31$). Kontrol grubundan elde edilen ortalama maksimum kuvvet değerleri, DMAH grubundan ($p=0.03$) ve rivaroksaban grubundan ($p=0.18$) elde edilenlerden daha yüksek bulunmuş. Sonuç olarak histopatolojik inceleme, hem DMAH hem de rivaroksabanın tendon iyileşmesi üzerine olumlu etkileri olduğunu ortaya koymuş. Ancak biyomekanik incelemede aynı olumlu etkiler tespit edilmemiş. Bizim çalışmamızda Eren ve ark (131) yaptığı çalışmaya benzer olarak bir DMAH olan Enoksaparin sodyumun, kontrol grubuna göre histopatolojik olarak tendon iyileşme sürecine modifiye cruris skorlaması sonucunda olumlu etkilerinin olduğunu ve HBO tedavisi ile birlikte uygulandığında ise diğer tüm gruplara göre anlamlı olarak tendon iyileşme sürecine katkısının olduğu görüldü.

Azboy ve arkadaşları (135), 24 adet rat üzerinde yaptıkları çalışmada, deneysel olarak soyulma tarzında yara oluşturdukları ratları 3 gruba ayırmış, yaralanmadan 15 dakikasonra yaraları dikmiş. 1. gruba enoxaparin(DMAH), 2. gruba rivaroxaban, 3. gruba ise NaCl verilmiş, 15 gün boyunca, günlük tek doz olarak bütün grupların tedavisi verilmiş ve bu süre sonunda yapılan morfolojik ve histopatolojik incelemede; enoxaparin ve rivaroxaban verilen gruplardaki yara iyileşmesinin kontrol grubuna göre daha iyi olduğu gözlenmiş. Ayrıca bu çalışmada; enoxaparin ve rivaroxaban kullanımının, mikrovasküler kan dolaşımını arttırdığı, mikrotrombüs oluşumunu azalttığı, hasarlı bölgeye büyüme faktörü göçünü arttırdığı, revaskülarizasyonu arttırdığı belirtilmiş. Bizim çalışmamızda da, DMAH ve HBO kullanımının, hasarlı bölgede kan akımına ve vaskülarite artışına olumlu katkı sağladığı görüldü.

Kuran ve ark (132) çalışmalarında Aşil tendon rüptürlerinin tedavisinde hiperbarik oksijen tedavisinin erken tendon iyileşmesi üzerine etkileri araştırılmış. Elli altı erkek Wistar albino sıçan randomize edilmiş ve iki gruba ayrılmış. Dejenerasyon için 28 rata preoperatif intratendinöz betametazon, kalan 28 rata izotonik salin enjeksiyonu yapılmış. Tüm ratların aşil tendonları tenotomi sonrası sütüre edilmiş. Her gruptan on dört sıçan daha sonra seçilmiş ve hiperbarik oksijen tedavisi almış. Operasyon sonrası 11. günde Aşil tendonları çıkarılmış, biyomekanik olarak değerlendirilmiş ve histopatolojik olarak incelenmiş. Hiperbarik oksijen tedavisi alan ve almayan gruplar arasında fibrozis, inflamasyon ve vaskülarizasyonun biyomekanik özellikleri ve miktarı karşılaştırılmış. Histopatolojik çalışmalarında, hiperbarik oksijen tedavisi uygulanan grupta, hiperbarik oksijen tedavisi almayan kontrol grubuna göre fibrozis miktarının anlamlı olarak daha yüksek olduğunu görülmüş. Enflamasyon ve vaskülarizasyon miktarı, steroid verilmeyen gruba göre steroid verilen grupta anlamlı olarak daha yüksek çıkmış. Grupların biyomekanik özelliklerinde maksimum kuvvet, sertlik, elastik modül ve izin verilen maksimum stres açısından anlamlı bir fark olduğu belirlenmiş. Sonuç olarak Hiperbarik oksijen tedavisinin Aşil tendonu onarımı sonrası tendon iyileşmesi üzerinde pozitif histolojik ve biyomekanik etki yarattığı gözlenmiş. Bizim çalışmamızda da benzer sonuçlar elde edildi. Sadece hiperbarik oksijen tedavisi uyguladığımız ve HBO ile enoksaparin sodyumu birlikte verdiğimiz gruplar diğer gruplara göre fibroblastik proliferasyon, neovaskülarizasyon ve fibrozis açısından anlamlı olarak farklı bulunup histopatolojik olarak tendon iyileşmesinde Kuran ve ark (132) yaptığı çalışmayı destekler nitelikte sonuçlara ulaşıldı.

Palabıyık ve arkadaşlarının (133) çalışmasında hiperbarik oksijen (HBO) ve pentoksifilin (PTX) tedavisinin aşil tendonunun osteotendinöz bileşke iyileşmesi üzerindeki etkileri araştırılmış. Otuz altı yetişkin dişi Wistar-albino rat rastgele olarak kontrol, PTX ve HBO grupları olmak üzere her grupta toplam 12 rat olmak üzere üç gruba ayrılmış. Genel anestezi altında aşil tendonları osteotendinöz bileşke seviyesinden kesilerek onarılmış. Ameliyat sonrası kontrol grubuna herhangi bir

tedavi uygulanmamış. PTX grubuna 1 hafta süreyle günde 50 mg/kg intraperitoneal PTX uygulanmış. HBO grubu 1 hafta boyunca günde 2 saat 2,5 atmosfer basıncına, %100 oksijene maruz bırakılmış. Altıncı haftanın sonunda tüm hayvanlar sakrifiye edilmiş. Biyomekanik testler ve histolojik incelemeler yapılmış. Biyomekanik testlerden sonra enerji absorpsiyonu PTX grubunda kontrol grubuna göre anlamlı olarak daha yüksek çıkmış ($p=0.010$). Histopatolojik değerlendirme sonuçları gruplar arasında fark olmadığını göstermiş ancak HBO grubunda hyalinizasyon düzeyi kontrol grubuna göre nispeten daha iyiymiş ($p=0.026$). Sonuçlara dayanarak PTX'in osteotendinöz bileşke yaralanmalarının tedavisine olumlu etkisi olduğu sonucuna varılmış. HBO tedavisi istatistiksel olarak anlamlı farklar sağlamasa da bu yaralanmalar üzerinde bazı olumlu etkileri olabileceği belirtilmiş. Bizim yaptığımız çalışmada, Palabıyık ve ark (133) farklı olarak osteotendinoz bileşke yerine aşı tendonunun kanlanması nispeten daha zayıf olduğu, bu sebeple daha sık yaralandığı osteotendinoz bileşkenin 2-6 cm proksimalinden (118) kesiler yapıp primer olarak onarıldı. HBO tedavisinde Palabıyık ve ark (133) yaptığı çalışmadaki sonuçlara benzer sonuçlara ulaşıldı. HBO ve Enoksaparin sodyumun birlikte uygulandığı grupta ise neovaskülarizasyon, fibroblastik proliferasyon ve fibrozis oluşumunda istatistiksel olarak anlamlı farklılık ortaya çıkarak tendon iyileşmesinde olumlu etkilerinin olduğu görüldü.

6. SONUÇLAR

Bu çalışmada 36 adet Wistar-Albino cinsi dişi sıçan, deneysel oluşturulan aşıl tendon rüptürü ve primer tamir sonrası, kontrol (grup 1, n:9), enoksaparin sodyum verilen (grup 2, n:9), HBO uygulanan (grup 3, n:9) ve hem HBO uygulanan hem de enoksaparin sodyum verilen (grup 4, n:9) olmak üzere 4 gruba ayrılarak histopatolojik değerlendirildiğinde ;

Gruplar arasında akut inflamasyon ($p=0,785$) ve kronik inflamasyon ($p=0,827$) skorları bakımından istatistiksel olarak anlamlı bir farklılık görülmemiştir.

Neovaskülarizasyon bakımından görülen anlamlı farklılık sadece hiperbarik oksijen (grup 3) ile enoksaparin sodyum +HBO (grup 4) grupları arasında ortaya çıkmıştır ($p=0,006$). Diğer gruplar ikili ikili karşılaştırıldığında istatistiksel olarak anlamlı farklılık görülmemiştir.

Fibroblastik proliferasyon bakımından görülen anlamlı farklılık enoksaparin sodyum+HBO (grup 4) grubunda ortaya çıkmıştır. Bu grup diğer grupların tümünden anlamlı farklılık göstermiştir. Enoksaparin sodyum (grup 2) ile enoksaparin sodyum+HBO (grup 4) ($p<0,001$), hiperbarik oksijen (grup 3) ile enoksaparin sodyum+HBO (grup 4) ($p=0,017$) ve kontrol (grup 1) ile enoksaparin sodyum+HBO (grup 4) ($p=0,034$) grupları arasında ortaya çıkmıştır, Diğer gruplar ikili ikili karşılaştırıldığında istatistiksel olarak anlamlı farklılık görülmemiştir.

Fibrozis bakımından görülen anlamlı farklılık enoksaparin sodyum (grup 2) ile enoksaparin sodyum +HBO (grup 4) ($p=0,012$) ve kontrol (grup 1) ile enoksaparin sodyum (grup 2) ($p=0,046$) grupları arasında ortaya çıkmıştır. Diğer gruplar ikili ikili karşılaştırıldığında istatistiksel olarak anlamlı farklılık görülmemiştir.

7. ÖNERİLER

Çalışmamız deneysel bir çalışma olduğu için, klinik ve fonksiyonel sonuçlar açısından karşılaştırma yapılamamıştır. Bu nedenle elde edilen sonuçların, insanlardaki aşil tendon yırtıklarının sonucuyla aynı değerlendirilmesi yanılmalara neden olabilir. Sonuçlar değerlendirilirken gözden kaçmaması gereken önemli noktalardan bazıları; yaptığımız aşil tendonu kesisi, denek yaşı ve deneğin iyileşme yeteneğidir. İnsanlarda bu tarz yaralanmalar genellikle dejeneratif değişikliklerin ortaya çıktığı ve vaskülaritenin daha az olduğu orta yaşlı bireylerde, kopma şeklinde görülmektedir. Bizim oluşturduğumuz yaralanma modeli ise, bistüri yardımıyla düz bir kesi yapılarak oluşturulmuştur, ayrıca denekler genç sıçanlardır. Bu koşullar, çalışmamızın zayıf noktası gibi görünse de hasarlandırılmış bölgeye ait dokularda aynı tip yaralanma oluşturulması, deneklerin aynı yaşta olması, hayvanların beslenme ve yaşama koşullarının aynı olması metabolizmalarının ve iyileşme potansiyellerinin eşit olmasına, böylece uygulanan tedavilerin etkinliğinin güvenilir bir şekilde araştırılmasına imkân sağlamıştır. Çalışmadaki denek sayısının daha önceki çalışmalar incelenerek güç analizi yapılarak etik kurallar çerçevesinde istatistiksel olarak anlamlı olacak en az denek sayısı ile yapılmasına özen gösterilmiştir.

Çalışmamızdaki kısıtlayıcı faktörlerden biri de, histolojik değerlendirme idi. Histolojik bakıda gruplar arasında fark olmaması, tendon içerisinden geçen sütür materyalinin sebep olduğu dev hücre reaksiyonları ve buna bağlı oluşan ayrışmalar nedeniyle olabilir. Bunun sonucunda, çokça görülen artefaktlar histolojik değerlendirmemizi olumsuz yönde etkilemiş olabilir. Kısıtlayıcı faktörlerden bir diğeri ise, sıçanda tendon iyileşmesinin süresinin tam olarak bilinmemesidir (134). Sıçanların aşil tendonu iyileşmesi süresi hakkında literatürde kesin bilgilere rastlanmamıştır.

Çalışmamızın sonucunda elde ettiğimiz bulgulara bakıldığında enoksaparin sodyum ve hiperbarik oksijen kullanımı, aşil tendon yırtıklarının iyileşmesine olumlu yönde etki etmiştir. Bu sonuçlara dayanarak ve aşil tendon yırtıkları sonrası oluşabilecek komplikasyonlar göz önüne alındığında, enoksaparin sodyum ve hiperbarik oksijen tedavisinin, iyileşmeye katkısı ve komplikasyonların önlenmesi açısından faydalı olacağı kanaatindeyiz.



8. KAYNAKLAR

1. Sahni T, Singh P, John M. Hyperbaric oxygen therapy: current trends and applications. *Journal-Association of physicians of india*. 2003;51:280-8.
2. Grim PS, Gottlieb LJ, Boddie A, Batson E. Hyperbaric oxygen therapy. *Jama*. 1990;263(16):2216-20.
3. Thomopoulos S, Soslowky LJ, Flanagan CL, Tun S, Keefer CC, Mastaw J, et al. The effect of fibrin clot on healing rat supraspinatus tendon defects. *J Shoulder Elbow Surg* 2002;11:239-47.
4. Fenwick SA, Hazleman BL, Riley GP. The vasculature and its role in the damaged and healing tendon. *Arthritis Res* 2002;4:252-60.
5. Xia W, de Bock C, Murrell GA, Wang Y. Expression of urokinase-type plasminogen activator and its receptor is up-regulated during tendon healing. *J Orthop Res* 2003; 21:819-25.
6. Williams IF, Nicholls JS, Goodship AE, Silver IA. Experimental treatment of tendon injury with heparin. *Br J Plast Surg* 1986;39:367-72.
7. Hirsh J, Warkentin TE, Shaughnessy SG, Anand SS, Halperin JL, Raschke R, et al. Heparin and low-molecular-weight heparin: mechanisms of action, pharmacokinetics, dosing, monitoring, efficacy, and safety. *Chest* 2001;119(1Suppl):64S-94S.
8. Kutlay J, Ozer Y, Işık B, Kargıcı H. Comparative effectiveness of several agents for preventing postoperative adhesions. *World J Surg* 2004;28:662-5.
9. Kweon DK, Song SB, Park YY. Preparation of water-soluble chitosan/heparin complex and its application as wound healing accelerator. *Biomaterials* 2003;24:1595-601.
10. Saliba MJ Jr. Heparin in the treatment of burns: a review. *Burns* 2001;27:349-58
11. Puddu G, Ippolito E, Postacchini F: A classification of Achilles tendon disease. *Am J Sports Med* 1976, 4(4):145-50.
12. Maffulli N. Current concept: Rupture of the achilles tendon. *J Bone Joint Surg*. 1999;81:1019 -1035.
13. Alexander RM, Bennet-Clark HC. Storage of elastic strain energy in muscle and other tissues. *Nature*. 1977;13;265(5590):114-117
14. Theobald P, Bydder G, Dent C, Nokes L, Pugh N, Benjamin M. The functional anatomy of Kager's fat pad in relation to retrocalcaneal problems and other hindfoot disorders. *J Anat* 2006;208(1):91-7
15. Sanz-Hospital FJ, Martin CM, Escalera J, Llanos LF. Achilleo-calcaneal vascular network. *Foot Ankle Int* 1997;18(8):506-9.
16. Lagergren C, Lindholm A. Vascular distribution in the Achilles tendon. An angiographic and microangiographic study. *Acta Chir Scandinavica*. 1959; 116:491-496.
17. Astrom M, Westlin N. Blood flow in the human Achilles tendon assessed by laser Doppler flowmetry. *J Orthop Res*. 1994;12:246-252.

18. Horacio Yepes, MD; Maolin Tang, MD; Christopher Geddes, MD, MSc; Mark Glazebrook, MD, FRCS(C); Steven F. Morris, MD, MSc, FRCS(C); William D. Stanish, MD, FRCS(C) Digital Vascular Mapping of the Integument About the Achilles Tendon *J Bone Joint Surg Am*, 2010 May; 92 (5): 1215 -1220 .
19. O'Brien M. Functional anatomy and physiology of tendons. *Clin Sports Med*. 1992;11:505-520.
20. Kannus P. Structure of the tendon connective tissue. *Scand J Med Sci Sports* 2000;10(6):312-20.
21. Ross MH, Romrell LJ. Connective tissue. In: *Histology: A Text and Atlas*. 2th ed. Baltimore: Williams and Wilkins; 1989
22. Best T, Garrett W. Basic science of soft tissue: Muscle and tendon. In: DeLee J, Drez D, editors. *Orthopaedic Sports Medicine*. Philadelphia: WB Saunders; 1994, 1-45.
23. Moller M. On the treatment of Achilles tendon rupture: a prospective randomised study of the results after surgical and nonsurgical treatment. Phd Thesis, Institute of Surgical Sciences, *Gothenburg*, Sweden. 2001.
24. Barfred T. Achilles tendon rupture. Aetiology and pathogenesis of subcutaneous rupture assessed on the basis of the literature and rupture experiments on rats. *Acta Orthop Scand*. 1973;152(suppl):3-126.
25. Komi PV, Fukashiro S, Jarvinen M. Biomechanical loading of Achilles tendon during normal locomotion. *Clin Sports Med*. 1992;11:521-131
26. Komi P. Relevance of in-vivo force measurements to human biomechanics. *J Biomechanics*. 1990;23(Suppl 1):23-34.
27. Renstrom P, Johnson RJ. Overuse injuries in sports. A review. *Sports Med*. 1985;2:316-333.
28. Sargon MF, Ozlu K, Oken F. Age-related changes in human tendo calcaneus collagen fibrils. *Saudi Med J*. 2005;26(3):425-428
29. Fyfe I, Stanish WD. The use of eccentric training and stretching in the treatment and prevention of tendon injuries. *Clin Sports Med*. 1992;11(3):601-624
30. Järvinen TA, Järvinen TL, Kannus P, Józsa L, Järvinen M. Collagen fibres of the spontaneously ruptured human tendons display decreased thickness and crimp angle. *J Orthop Res*. 2004;22(6):1303-1309
31. Maffulli N, Ewen SW, Waterston SW, Reaper J, Barrass V. Tenocytes from ruptured and tendinopathic achilles tendons produce greater quantities of type III collagen than tenocytes from normal achilles tendons. An in vitro model of human tendon healing. *Am J Sports Med*. 2000;28(4):499-505
32. Ege R. *El Cerrahisi* ISBN 975-7508-01-2. Türk Hava Kurumu Basımevi Ankara 1991; pp 109-116.
33. Suchak AA, Bostick G, Reid D, Blitz S, Jomha N. The incidence of Achilles tendon ruptures in Edmonton, Canada. *Foot Ankle Int*. 2005;26:932-936.
34. Cetti R, Christensen SE, Ejsted R, Jensen NM, Jorgensen U: Operative

- versus nonoperative treatment of Achilles tendon rupture. A prospective randomized study and review of the literature. *Am J Sports Med* 1993, 21(6):791-9.
35. Khan RJ, Fick D, Keogh A, Crawford J, Brammar T, Parker M. Treatment of acute
 36. Achilles tendon ruptures. A metaanalysis of randomized, controlled trials. *J Bone Joint Surg Am* 2005;87(10):2202-10.
 37. Bohnsack M, Ruhmann O, Kirsch L, Wirth CJ. Surgical shortening of the Achilles tendon for correction of elongation following healed conservatively treated Achilles tendon rupture. *Z Orthop Ihre Grenzgeb* 2000;138(6):501-5.
 38. Sağol A. Kortikosteroid enjeksiyonu ile oluşturulan rat aşil tendinozisinde terapötik ultrason kullanımının etkileri: deneysel çalışma. Uzmanlık Tezi. Dokuz Eylül Üniversitesi Fiziksel Tıp ve Rehabilitasyon Anabilim Dalı, İzmir, 2006;10-11
 39. Amiel D, Harwood FL, Gelberman RH, Chu CR, Seiler JG 3rd, Abrahamsson S. Autogenous intrasynovial and extrasynovial tendon grafts: an experimental study of pro alpha 1(I) collagen mRNA expression in dogs. *J Ortho Res.* 1995;13:459-463
 40. Chiu DT, Edgerton BW. Repair and grafting of tendon. In: *Plastic Surgery* (Ed:McCarthy JG), WB Saunders, Philadelphia. 1990;527-532
 41. Gelberman RH, Manske PR. Factors influencing flexor tendon adhesions. *Hand Clin.* 1985;1:35-43
 42. Riley GP. Gene expression and matrix turnover in overused and damaged tendons. *Scand J Med Sci Sports.* 2005;15:241-251
 43. Halici M, Karaoğlu S, Canoz O, Kabak S, Baktir A. Sodium hyaluronate regulating angiogenesis during achilles tendon healing. *Knee Surg Sports Traumatol Arthrosc.* 2004;12(6):562-567
 44. Sharma P, Maffulli N. Tendon injury and tendinopathy: healing and repair. *J Bone Joint Surg (Am).* 2005;87(1):187-202
 45. Lin TW, Cardenas L, Soslowsky LJ. Biomechanics of tendon injury and repair. *J Biomech.* 2004;37:865-87
 46. McMaster PE. Tendon and muscle ruptures. Clinical and experimental studies on the causes and location of subcutaneous ruptures. *J Bone Joint Surg.* 1933;15:705-722.
 47. Barfred T. Experimental rupture of the Achilles tendon. Comparison of various types of experimental rupture in rats. *Acta Orthop Scandinavica.* 1971;42: 528-543.
 48. Postacchini F, Puddu G. Subcutaneous rupture of the Achilles tendon. *Int Surg.* 1976;61: 14-18.
 49. Inglis AE, Sculco TP. Surgical repair of ruptures of the tendo Achillis. *Clin Orthop.* 1981;156:160-169.
 50. Balasubramaniam P, Prathap K. The effect of injection of hydrocortisone into rabbit calcaneal tendons. *J Bone Joint Surg.* 1972;54-B:729-734.
 51. Kennedy JC, Willis RB. The effects of local steroid injection on tendons: a biomechanical and microscopic correlative study. *Am J Sports Med.* 1976;4:11-21.
 52. DiStefano VJ, Nixon JE. Achilles tendon rupture: Pathogenesis, diagnosis, and treatment by a modified pullout wire technique. *J Trauma.* 1972;12:671-677.

53. Carden DG, Noble J, Chalmers J, Lunn P, Ellis J. Rupture of the calcaneal tendon. The early and late management. *J Bone Joint Surg.* 1987;69-B:416-420.
54. Lea RB, Smit L. Non surgical treatment of the tendo Achilles rupture. *J Bone Joint Surg.* 1972;54A:1398.
55. Inglis AE, Scott WN, Sculco TP. Ruptures of the tendoachillis. An objective assessment of surgical and non-surgical treatment. *J Bone Joint Surg.* 1976;58-A:990-993.
56. Krackow K, Thomas S, Jones L. A new stitch for ligamenttendonfixation. *J Bone Joint Surg.* 1986;68-A:764-766.
57. Jaakkola J, Hutton W, Beskin J, Lee GP. Achilles tendon rupture repair: biomechanical comparison of the triple bundle technique versus the Krackow locking loop technique. *FootAnkle Int.* 2000; 21:14-17.
58. Aldam C. Repair of calcaneal tendon ruptures. A safe technique. *J Bone Joint Surg.* 1989;71-B: 486-488.
59. Ma GW, Griffith TG. Percutaneous repair of acute closed ruptured Achilles Tendon. *Clin Orthop.* 1977;128:247-255.
60. Rowley DI, Scotland TR. Rupture of the Achilles tendon treated by a simple operative procedure. *Injury.* 1982;14:252-254.
61. Klein W, Lang DM, Saleh M. The use of the Ma-Griffith technique for percutaneous repair of fresh ruptured tendo Achillis. *Chir Organi Mov.* 1991;76:223-228.
62. Hockenbury RT, Johns JC. A biomechanical in vitro comparison of open versus percutaneous repair of tendon Achilles. *Foot Ankle.* 1990;11:67-72.
63. Turgut A, İnan U. Artroskopik yardımcı aşil tendon rüptür onarımı. *Türkiye Klinikleri J Orthop & Traumatol-Special Topics* 2009;2(3):126-130
64. Persson A, Wredmark T. The treatment of total ruptures of the Achilles tendon by plaster immobilisation. *Int Orthop.* 1979;3:149-152.
65. Kellam JF, Hunter MB, McElwain JP. Review of the operative treatment of Achilles tendon rupture. *Clin Orthop.* 1985;201:80-83.
66. Washburn SD, Caiozzo VJ, Wills CA, Hunt BJ, Prietto CA. Alterations in the in vivo torque-velocity relationship after Achilles tendon rupture. Further evidence of speed-specific impairment. *Clin Orthop.* 1992;279:237-245.
67. Karahan M, Erol B. Aşil tendon yırtıklarına yaklaşım. *TOTBİD (Türk Ortopedi ve Travmatoloji Birliği Derneği) Dergisi.* 2004;1-2. Turkish.
68. Lindholm A. A new method of operation in subcutaneous rupture of the Achilles tendon. *Acta Chir Scandinavica.* 1959;117: 261-270.
69. Ö.Yazıcıoğlu, Eduardo A. Salvati, S.B Göksan, Ö.Kılıçoğlu. Total kalça artroplastisi Bölüm:PRI-090, İstanbul, 2009: 96-110
70. Lo IKY, Kirkley A, Nonweiler B, Kumbhare DA. Operative versus nonoperative treatment of acute achilles tendon ruptures: a quantitative review. *Clinical Journal of Sport Medicine.* 1997;7(3):207–211.
71. Ingvar J, Tägil M, Eneroth M. Nonoperative treatment of Achilles tendon rupture: 196 consecutive patients with a 7% re-rupture rate. *Acta Orthopaedica.*

2005;76(4):597–601.

72. Lapidus LJ, Rosfors S, Ponzer S, et al. Prolonged thromboprophylaxis with dalteparin after surgical treatment of achilles tendon rupture: a randomized, placebo-controlled study. *Journal of Orthopaedic Trauma*. 2007;21(1):52–57.
73. Nilsson-Helander K, Thurin A, Karlsson J, Eriksson BI. High incidence of deep venous thrombosis after Achilles tendon rupture: a prospective study. *Knee Surgery, Sports Traumatology, Arthroscopy*. 2009;17(10):1234–1238.
74. Healy B, Beasley R, Weatherall M. Venous thromboembolism following prolonged cast immobilisation for injury to the tendo Achillis. *Journal of Bone and Joint Surgery. British*. 2010;92(5):646–650.
75. Patel A, Ogawa B, Charlton T, Thordarson D. Incidence of deep vein thrombosis and pulmonary embolism after Achilles tendon rupture. *Clinical Orthopaedics and Related Research*. 2012;470(1):270–274.
76. Makhdom AM, Cota A, Saran N, Chaytor R. Incidence of symptomatic deepvenous thrombosis after Achilles tendon rupture. *The Journal of Foot and Ankle Surgery*. 2013
77. Lassen MR, Borris LC, Nakov RL. Use of the low-molecular-weight heparin reviparin to prevent deep-vein thrombosis after leg injury requiring immobilization. *The New England Journal of Medicine*. 2002;347(10):726–730.
78. Saragas NP, Ferrao PN. The incidence of venous thromboembolism in patients undergoing surgery for acute Achilles tendon ruptures. *Foot and Ankle Surgery*. 2011;17(4):263–265.
79. Spanodimos SG, Antonatos DG, Sotirellos KT, et al. Double thrombolysis with rt-PA in a patient with massive pulmonary embolism and antiphospholipid syndrome. *Hellenic Journal of Cardiology*. 2002;43(6):253–261.
80. Venkatachalam S, Wright KU. Fatal pulmonary embolism following conservatively managed tendo achilles rupture—a case report. *International Journal of Surgery Case Reports*. 2012;3(1):3–5.
81. Yusof MI. Acute pulmonary embolism following Achilles tendon repair. *Singapore Medical Journal*. 2007;48(8):e234–e236.
82. Testroote M, Stigter W, de Visser DC, Janzing H. Low molecular weight heparin for prevention of venous thromboembolism in patients with lower-leg immobilization. *Cochrane Database of Systematic Reviews*. 2008;(4)CD006681
83. Struijk-Mulder MC, Ettema HB, Verheyen CC, Büller HR. Comparing consensus guidelines on thromboprophylaxis in orthopedic surgery. *Journal of Thrombosis and Haemostasis*. 2010;8(4):678–683.
84. Falck-Ytter Y, Francis CW, Johanson NA, et al. Prevention of VTE in orthopedic surgery patients: antithrombotic therapy and prevention of thrombosis, 9th ed: American College of Chest Physicians Evidence-Based Clinical Practice Guidelines. *Chest*. 2012;141(2, supplement):e278S–e325S.
85. Walenga MJ, Jeske P W, Bara L, Samama MM, Fareed J. Biochemical and pharmacologic rationale for the development of a synthetic heparin pentasaccharide *Thromb Res*. Vol 86; 1:1-36, 1997

86. Harkess WJ. Arthroplasty of Hip. In: Canale (Ed) Campbell's Operative Orthopaedics, Mosby, Philadelphia, 407-410, 2003.
87. Kumar V, Cotran RS, Robbins SL. Hemodynamic Disorders, Thrombosis and Shock. In: Basic Pathology, Saunders, Philadelphia, 65-75, 2000
88. Miller MD. Bone. In: Miller M (Ed) Review of Orthopaedics. Saunders, Philadelphia. 1-22, 2014
89. Goodnight SH, Feinstein DI. Update in hematology. Ann Intern Med 1998; 128:545-551.
90. Koopman MW, Buller HR. Low-molecular-weight heparins in the treatment of venous thromboembolism. Ann Intern Med 1998; 128: 1037-1039.
91. Soslowsky LJ, Carpenter JE, DeBano CM, Banerji I, Moalli MR. Development and use of an animal model for investigations on rotator cuff disease. J Shoulder Elbow Surg 1996;5:383-92.
92. Saliba MJ Jr. Heparin in the treatment of burns: a review. Burns 2001;27:349-58
93. Moore KL, Dalley AF. Clinically oriented anatomy: Wolters kluwer india Pvt Ltd; 2018.
94. Grim PS, Gottlieb LJ, Boddie A, Batson E. Hyperbaric oxygen therapy. Jama. 1990;263(16):2216-20.
95. Y. K. Rat siyatik sinirinde oluşturulan kompresyon hasarına çinko aspartatın etkisinin araştırılması. İstanbul: Haseki Eğitim ve Araştırma; 2017.
96. Kindwall EP, Hunt TK. Hyperbaric medicine practice. Plastic and Reconstructive Surgery. 1995;96(4):985.
97. M. Ç. Hiperbarik Tedavinin Tarihçesi. Eflatun Yayınevi: Ankara; 2010.
98. Jain KK. The history of hyperbaric medicine. Textbook of hyperbaric medicine. 2017:3-9.
99. Edmonds C, Bennett M, Lippmann J, Mitchell S. Diving and subaquatic medicine: CRC Press; 2015.
100. Francis TJ, Mitchell SJ. Pathophysiology of decompression sickness. Bove and Davis' Diving Medicine: Elsevier; 2004. p. 165-83.
101. Behnke A. A brief history of hyperbaric medicine. U: Davis JC, Thomas TK, ur Hyperbaric Oxygen Therapy Bethesda (MD): UMS Inc. 1977:3-10.
102. Kindwall E. The Physics of Diving and Hyperbaric Pressures. Kindwall EP, Whelan HT (eds): Hyperbaric Medicine Practice 2nd Revised Edition. USA, Best Publishing Company; 2002.
103. Jain KK. Physical, physiological, and biochemical aspects of hyperbaric oxygenation. Textbook of hyperbaric medicine: Springer; 2017. p. 11-22.
104. Hammarlund C. The physiologic effects of hyperbaric oxygenation in: Kindwall EP, Whelan HT, Hyperbaric Medicine Practice. Best Publishing Company, Flagstaff; 1999.
105. Bergø G, Tyssebotn I. Cardiovascular effects of hyperbaric oxygen with and without addition of carbon dioxide. European journal of applied physiology and occupational physiology. 1999;80(4):264-75.
106. Mader J. Hyperbaric oxygen therapy: a committee report. Undersea and

- Hyperbaric Medical Society, Bethesda. 1989.
107. Conway PK HG. Wound Healing in the Diabetic Foot. . In: Bowker HJ PA, editor. The Diabetic Foot. 7th Edition ed. Philadelphia: Mosby Elsevier; 2008. p. 319-28.
 108. Sheffield P. Tissue oxygen measurements with respect to soft tissue wound healing with normobaric and hyperbaric oxygen. HBO rev. 1985;6:18-46.
 109. Hunt TK. Wound healing and wound infection: theory and surgical practice: Appleton-Century-Crofts; 1980.
 110. Ozan F, Altay T, Kayalı C. Hiperbarik oksijen tedavisi. TOTBİD Dergisi. 2017;16:187-95.
 111. A. Ç. Hiperbarik Oksijenin Kullanım Alanları. Tıbbi Ekoloji ve Hidroklimatoloji Dergisi. 1994:8-15.
 112. Myers R. Hyperbaric Oxygen Therapy: A Committee Report. Undersea and Hyperbaric Medical Society. Inc Bethesda, Maryland. 1986.
 113. Kanhai A, Losito JM. Hyperbaric oxygen therapy for lower extremity soft tissue sports injuries. J Am Podiatr Med Assoc. 2003; 93: 298-306.
 114. Kuran FD, Pekedis M, Yıldız H, Aydın F, Eliyatkin N. Effect of hyperbaric oxygen treatment on tendon healing after Achilles tendon repair: an experimental study on rats. Acta Orthopaedica et Traumatologica Turcica. 2012 ;46(4):293-300
 115. Daniel K. Lee, DPM, FACFAS. A preliminary study on the effects of acellular tissue graft augmentation in acute achille tendon ruptures.The Journal of Foot&ankle Surgery2008;47(1):8-12.
 116. Moller A, Astron M, Westlin N. (1996) Increasing incidence of Achilles tendon rupture. Acta Orthop Scand. 67(5):479–481.
 117. Khan RJ, Fick D, Keogh A, Crawford J. Treatment of acute achilles tendon ruptures. A metaanalysis of randomized,controlled trials.J.Bone Joint surg Am 2005Oct;87(10):2202-10.
 118. Karahan M, Erol B. Aşil tendon yırtıklarına yaklaşım Totbid dergisi 2004;(3):1-2.
 119. Carr A, Norris S: The blood supply of the calcaneal tendon. J Bone Joint Surg 1989, 71-B(1): 100-1.

120. Kannus P, Josza L: Histopathological changes preceding spontaneous rupture of a tendon. A controlled study of 891 patients. *J Bone Joint Surg* 1991, 73-A(10): 1507-25.
121. Lea RB, Smith L: Non-Surgical treatment of tendo Achilles rupture. *J Bone Surg.* 1972, 5 A(79):1398-1407
122. Maffulli N: Current concept: Rupture of the achilles tendon. *J Bone Joint Surg* 81:(7)1019 -1035,1999.
123. Nistor L: Surgical and surgical treatment of achilles tendon rupture. A prospective randomized study. *J Bone Joint Surg(Am)*1981;63:394-9.
124. Karl F. Orishimo MS. Gideon Burstein. Effect of knee flexion angle on achilles tendon force and ankle joint plantarflexion moment during passive dorsiflexion. *The Journal ankle foot* 2008(47):34-39.
125. Akgün U, Erol B, Karahan M. Primary surgical repair with the krakow tecniqe combined with plantaris tendon augmentation in the treatment of acute Achilles tendon ruptures. *Acta OrthopTraumatol Turc*2006;40(3):228-233.
126. Cetti R, Christensen SE, Ejsted R, Jensen NM, Jorgensen U: Operative versus nonoperative treatment of Achilles tendon rupture. A prospective randomized study and review of the literature. *Am J Sports Med* 1993, 21(6): 791-9.
127. Demir H, Menku P, Kipnar M, Calis M. Comparison of the effects of laser, ultrasound and combined laser+ultrasound treatments in experimental tendon healing, *Laser Surg Med.*2004;35(1):84-86.
128. Aspenberg P, Virchenko O. Platelet concentrate injection improves Achilles tendon repair in rats. *Acta Orthop Scand* 2004;75(1):93-9.
129. Gill AL, Bell CAN. Hyperbaric oxygen: its uses, mechanisms of action and outcomes. Review. *Q J Med* 2004;97:385-395.
130. Erdinç Esen, Erdal Cila, Candan Özoğul,1 Arzu Gül Taşçı,2 Serkan

Sipahiođlu, Halil Can Gemalmaz, Akif Muhtar Öztürk, Yunus Dođramacı, The effect of low- molecular-weight heparin on rat tendon healing, *Acta Orthop Traumatol Turc* 2009; 43(1):54-61 doi:10.3944/AOTT.2009.054

131. Tatari H, Koşay C, Baran O, Özcan O, Özer E, Ulukuş C. Effect of heparin on tendon degeneration: an experimental study on rats. *Knee Surg Sports Traumatol Arthrosc* 2001; 9:247-53.
132. Eren Y, Adanır O, Dinçel YM, Genç E, Arslan YZ, Çađlar A. Effects of low molecular weight heparin and rivaroxaban on rat Achilles tendon healing. *Eklemler Hastalıkları Cerrahisi*. 2018 Apr;29(1):13-9.
133. Kuran FD, Pekedis M, Yıldız H, Aydın F, Eliyatkin N. Effect of hyperbaric oxygen treatment on tendon healing after Achilles tendon repair: an experimental study on rats. *Acta Orthop Traumatol Turc*. 2012;46(4):293-300.
134. Palabıyık MT, Akalın Y, Yalçın Ö, Şahin İG, Çevik N, Öztürk A. The Effect of Pentoxifylline and Hyperbaric Oxygen on Achilles Osteotendinous Junction Injury: An experimental animal model study. *Ortop Traumatol Rehabil*. 2019 Dec 31;21(6):437-446.
135. Azboy I, Demirtaş A, Bulut M, Alabalık U, Uçar Y, Alemdar C. Effects of enoxaparin and rivaroxaban on tissue survival in skin degloving injury: an experimental study. *Acta Orthop Traumatol Turc*. 2014;48(2):212-6.

