

## Çok İyi Bilinen Bir Konunun Hızlı Tekrarı: İnvajinasyon

Mehmet ELİÇEVİK<sup>1</sup>, Rahşan ÖZCAN<sup>1</sup>, Şenol EMRE<sup>1</sup>, Zekeriya İLÇE<sup>2</sup>, Gonca TOPUZLU TEKANT<sup>1</sup>,  
Nüvit SARIMURAT<sup>1</sup>, Ergun ERDOĞAN<sup>1</sup>, Sebuğ KURUOĞLU<sup>3</sup>, Daver YEKER<sup>1</sup>

<sup>1</sup>İstanbul Üniversitesi Cerrahpaşa Tıp Fakültesi Çocuk Cerrahisi Anabilim Dalı, İstanbul

<sup>2</sup>Abant İzzet Baysal Üniversitesi Düzce Tıp Fakültesi Çocuk Cerrahisi Anabilim Dalı, Bolu

<sup>3</sup>İstanbul Üniversitesi Cerrahpaşa Tıp Fakültesi Radyoloji Anabilim Dalı, İstanbul

### Özet

Çocuk yaş grubunun en sık yapılan ameliyatlarından biri invajinasyondur. Zamanında tanı konup tedavi edilmediğinde ciddi komplikasyonlara neden olmaktadır. Çalışmamızda Kliniğimizin konu ile ilgili 28 yıllık deneyimleri aktarıldı. Şubat 1978- Ağustos 2005 tarihleri arasında invajinasyon tanısı ile tedavi edilen 694 hastanın kayıtları geriye dönük olarak incelendi. Yaş, cins, başvuru yakınması, bulguların ortaya çıkış zamanı (ay) ve süresi (gün), seçilen tedavi yöntemi ve sonuçları ile invajinasyon tipi kayıt edildi. İnvajinasyon tanılı 694 (Erkek: 480, Kız: 214) hastada yaş ortalaması 14.4 ay (1 gün-13 yaş) idi. Hastaların % 70 de yaş 3-12ay arasında idi. En sık semptomlar karın ağrısı (% 45), safralı kusma (% 37) ve rektal kanama (% 25) olarak bulundu. Semptomların süresi ortalama 3 gün (1-10 gün) idi. Her yıl Mart ve Haziran ayları arasında sıklık artmakta idi. Hastaların 542'sinin (% 77) invajinasyon tipi saptanabildi. 450 (% 83) hastada ileokolik invajinasyon vardı. Otuz üç (% 4.7) hastada Meckel divertikülü vardı. Cerrahi işlem (n = 661) sağ üst transvers karın kesisi ile yapıldı. Elle redüksiyon sayısı 412 (% 61.3) idi. 34 (% 5.1) hastada spontan redüksiyon vardı. Barsak rezeksiyonu 125 (% 18.9) hastada yapılırken on sekiz hastaya (% 2.7) enterostomi açıldı. Kliniğimizde son yıllarda seçilmiş hastalarda (n = 29, % 4.2) pnömotik redüksiyon yapılmaktadır, ancak 4 (% 0.5) hastaya hidrostatik redüksiyon yapıldı. Bu 33 (% 4.7) hastadan altısında cerrahi işlem gerekmiştir. Mortalite oranı % 1'dir. Tedavide en ciddi sorun geç başvuru dolayısı ile tanı ve tedavi gecikmesidir. Bu durum cerrahi girişimlerdeki barsak rezeksiyonu oranını arttırmaktadır. Başarılı pnömotik redüksiyon yapılabilmesi, erken tanı ve tam gün floroskopi ile redüksiyon koşullarının uygun olduğu şartlarda mümkün olmaktadır.

**Anahtar Kelimeler:** Çocuklarda akut karın, invajinasyon, pnömatik redüksiyon

Cerrahpaşa Tıp Derg 2006; 37: 41 - 44

### A Rapid Review of a Very Well Known Subject: Intussusception

#### Abstract

Intussusception is one of the most common surgical procedures performed in childhood. This condition may lead to serious complications unless diagnosed and treated urgently. In this study we evaluated our 28 year clinical experience related to this disease. The records of 694 patients treated with the diagnosis of Intussusception between February 1978 and August 2005 were examined retrospectively. Criteria like age, sex, complaints at admission, age at admission (months), duration of symptoms (days), preferred treatment method, treatment outcome and type of Intussusception were recorded. The mean age among 694 patients diagnosed with intussusception (Male: 480, Female: 214) was 14.4 months (1 day-13 years). In 70 % of the cases the age was between 3 and 12 months. Most common complaints were abdominal pain (45%), vomiting (37%) and rectal bleeding (25%). Mean duration of symptoms were 3 days (1-10 days). The frequency of admission had a tendency to increase in the months of March and June. The type of intussusception could be determined in 542 cases (77%), and among these 450 patients had ileocolic intussusception (83%). Meckel diverticulum was detected in 33 cases (4.7%). Surgical intervention (n=661) was performed by right upper transverse abdominal incision. Manual reduction was performed in 412 patients (61.3%); spontaneous reduction was detected in 34 patients (5.1%). Intestinal resection was performed in 125 cases (18.9%), while 18 cases (2.7%) required an enterostomy. In the recent years pneumatic reduction was performed in selected cases (n=29, 4.2%), and hydrostatic reduction was performed in 4 (0.5%) cases. Among these 33 cases 6 (4.7%) required consecutive surgery. Mortality rate was 1%. The most common problem in treatment of intussusception is delayed diagnosis and treatment due to late admission, thus leading to increased intestinal resection rate. Successful pneumatic reduction depends on early diagnosis and is possible in full time fluoroscopy available centers .

**Key Words:** Acute abdomen in childhood, intussusception, pneumatic reduction

Cerrahpaşa J Med 2006; 37: 41 - 44

İnvajinasyon 4-12 ay arası çocuklarda en sık görülen akut karın nedenlerindedir [1]. Hastaların üçte birinde

rastlanılan klasik triad kolik tarzında karın ağrısı, safralı kusma ve çilek jölesi şeklinde kanlı dışkılamadır [2,3,4]. İnvajinasyonun etyoloji ve patogenezi tam olarak açıklanamamış, hastaların % 95'den fazlasında açıklayıcı neden bulunamamıştır [2]. Ancak genel olarak hastaların % 2-8'inde sürükleyici bir etken bulunurken, 5 yaş üzerindeki hastaların ise % 75'inde alta yatan sürükleyici bir neden

**Alındığı Tarih:** 14 Eylül 2005

**Yazışma Adresi (Address):** Uzm. Dr. Mehmet Eliçevik

İstanbul Üniversitesi Cerrahpaşa Tıp Fakültesi

Çocuk Cerrahisi Anabilim Dalı

34098 İstanbul

**E-posta:** mehmetnursen@yahoo.com

saptanmıştır [2,5]. Başlıca tedavi seçenekleri elle redüksiyon, pnömotik, hidrostatik ve laparoskopik redüksiyondur [6,7,8,9,10]. Tedavi seçiminde semptomların ortaya çıkış süresi önemlidir [10]. Seçilmiş hastalarda pnömotik redüksiyon ilk seçilen tedavi seçeneği olabilir. Bu çalışmada kliniğimizde 25 yıllık dönemde invajinasyon tanısı konarak tedavi edilen hastalarımızın verilerini irdelemeyi ve deneyimlerimizi paylaşmak amaçlanmıştır.

## HASTALAR VE YÖNTEM

Şubat 1978- Ağustos 2005 tarihleri arasında Kliniğimizde invajinasyon tanısı ile tedavi edilen toplam 694 hastanın kayıtları geriye dönük olarak incelendi. Yaş, cins, başvuru yakınması, bulguların ortaya çıkış yaşı (ay) ve Kliniğimize başvuru süresi (gün) değerlendirilmeye alındı. Fizik muayenede, huzursuzluğu ve ağrısı nedeni ile güvenilir karın muayenesi yapılamayan hastalarda Diazepam® (0.1-0.2 mg / kg) veya Midazolam® (0.1-0.2 mg / kg) ile sedasyon sağlandı. Hastaların hepsine tanı aşamasında ayakta düz karın grafisi çekildi. Tam kan sayımı ve tam idrar tahlili yapıldı. Aksiller ve rektal yolla vücut ısısı ölçüldü. Karın muayenesinde kitlerle ele gelmeyen ancak invajinasyon şüphesi olan hastalarda acil olarak ultrasonografi yapılabilme olanağı varsa tanı amaçlı ultrasonografi yapıldı.

İnvajinasyon tanılı hastaların tedavisinde cerrahi girişim yapılırken son yıllarda seçilmiş hastalarda hidrostatik veya pnömotik redüksiyon yapıldı. Pnömotik redüksiyon 5 yaş altı, genel durumu iyi, infeksiyon, sepsis ve nekroz bulguları olmayan hastalarda uygulandı. Cerrahi girişim kararı alınan tüm hastaların genel anestezi altında cerrahi işlem öncesinde karın muayenesi yenilendi. Eksplorasyon, sağ üst transvers karın kesisi ile yapıldı. Elle redüksiyon yapılamayan veya iskemi ve/veya perforasyon bulunan hastalarda intestinal rezeksiyon anastomoz, rezeksiyon sonrası intestinal anastomozun yaygın peritonit nedeni ile riskli olduğu hastalarda enterostomi işlemi uygulandı ve 3-6 hafta sonra açılan stomalar kapatıldı. Cerrahi işlem sırasında invajinasyon tipi, batına ait ek bulgular ve invajinasyona

neden olabilecek sürükleyici nokta varsa kayıt edildi. Cerrahin seçimine bağlı olarak ek olarak elektif appendektomi yapıldı.

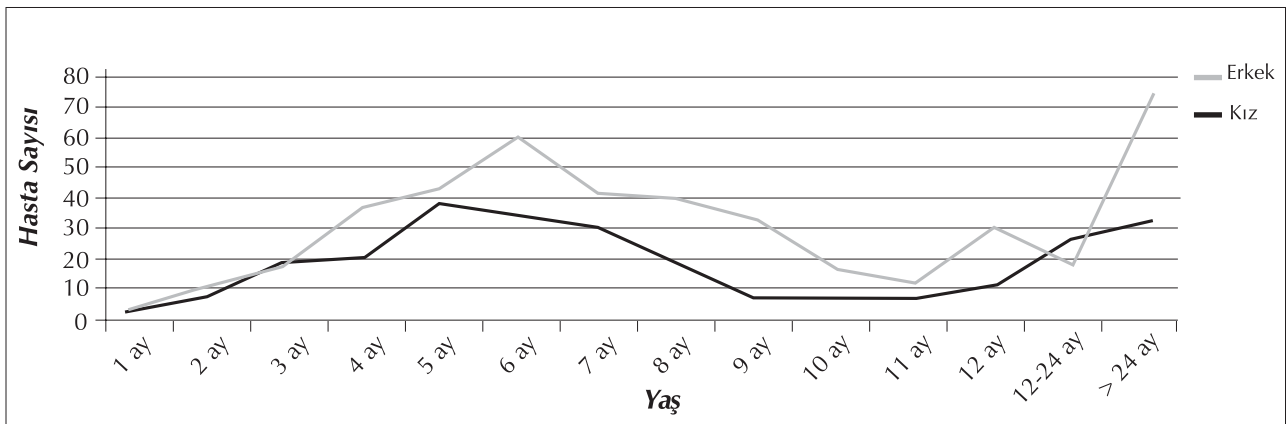
## BULGULAR

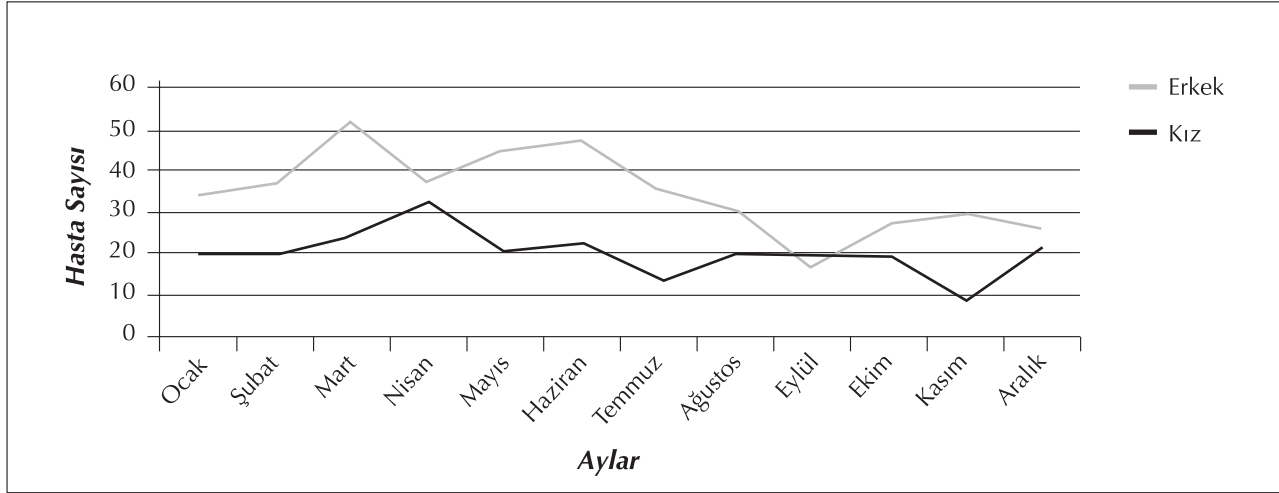
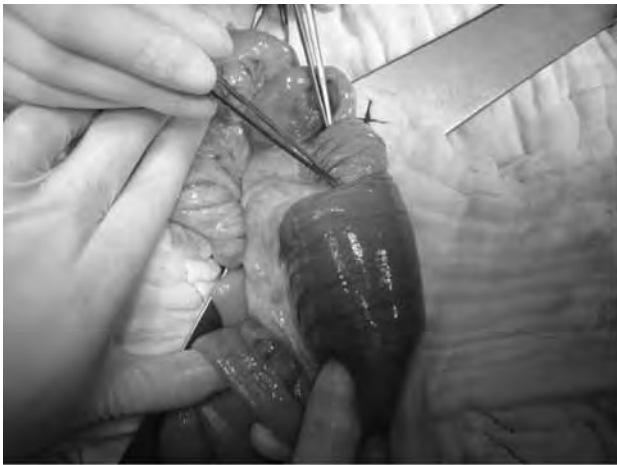
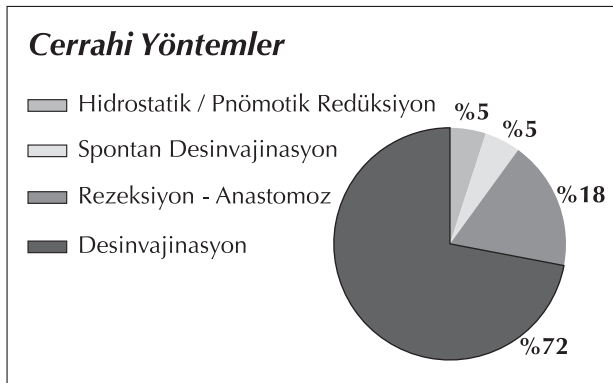
İnvajinasyon tanılı 694 (Erkek: 480, Kız: 214) hastanın yaş ortalaması 14.4 ay idi (1 gün - 13 yaş). Başvuruların % 70 'i 3-12 ay arasında idi (Tablo 1). Başvuru yakınmaları karın ağrısı (% 45), safralı kusma (% 37) ve rektal kanama (% 25) olarak bulundu. Semptomların başlama süresi ortalama 3 gün (1-10 gün) idi. Her yıl Mart ve Haziran ayları arasında invajinasyon başvurusunda sıklığın arttığı saptandı (Tablo-2).

Toplam 542 hastanın invajinasyon tipi kayıtlarda saptandı. En sık; % 83 hastada (n = 450) ileokolik invajinasyon saptandı. İnvajinasyon tipi sırasıyla; İleokolik 450 (% 83), ileoileal 56 (% 10.3) , kolokolik 34 (% 6.1), jejunojejunal 4 (% 0.7) olarak bulundu. Ek karın bulgusu olarak Meckel divertikülü 33 (% 4.7), malrotasyon 3 (% 0.4), Peutz-Jeghers sendromu 2 (% 0.3), Henoch-Schönlein purpurası 2 (% 0.3), duplikasyon kisti 1(% 0.1), Pnett tümörü 1(% 0.1), jejunostomi tüp kateteri 1 (% 0.1) hastada saptandı.

Toplam 661(% 95.2) hastaya cerrahi işlem uygulandı. Elle redüksiyon 412 (% 62.3) hastaya yapılırken (Şekil 1), 34 (% 5.1) hastada spontan redüksiyon vardı. 75 (% 11.4) hastaya cerrahin tercihine bağlı olarak elle redüksiyon ve apendektomi, 15 (% 2.3) hastaya elle redüksiyon ve Meckel divertikülüne wedge rezeksiyon, 125 (% 18.9) hastaya rezeksiyon - anastomoz, 18 hastaya (% 2.2) enterostomi yapıldığı tesbit edildi. Rezeksiyon yapılan hastaların 15'i elle desinvajinasyon sonrası Meckel wedge rezeksiyon yapılan hastalardır. Kliniğimizde son yıllarda seçilmiş hastalarda hidrostatik (n = 4) ve pnömotik (n = 29) redüksiyon yapılmaktadır (Tablo 3). Hastaların ortalama hastanede kalış süresi 5 gündür (2-23 gün). Mortalite oranı % 1'dir. 4 hasta sepsis, 3 hasta anastomoz kaçağına bağlı kaybedilmiştir.

**Tablo 1.** Hastaların yaşa göre dağılımı



**Tablo 2.** Hastaların aylara göre dağılımı**Tablo 3.** Kliniğimizde Uygulanan Tedavi Yöntemlerinin Dağılımı**Şekil 1.** Kliniğimizde en sık uygulanan tedavi yöntemi olan, elle redüksiyonun uygulama görünümü.

## TARTIŞMA

İnvajinasyon çocuklarda 1- 4 / 1000 oranında görülen bir intestinal tıkanıklık nedenidir [7]. Erkek/Kız oranı değişik çalışmalarda 3/2 - 2.4/1 olarak bildirilmiştir [8,11]. Serimizde de bu oran 2.25/1 olarak bulunmuştur. İnvajinasyon en sık 4-12 ay arasında görülmektedir. Literatürde hastaların % 65'i 1 yaşın altındadır [12]. Ancak ülkemizde yapılan bazı çalışmalarda, yaş ortalaması 18 ay gibi yüksek bildirilmiştir [4]. Serimizdeki hastaların % 70'inin 3-12 ay arasında olması da bu sonuçlarla uyumludur. İnvajinasyon yenidoganlarda oldukça nadir gözükmemektedir. Literatürde % 0.3 - % 1.3 arasında değişen değerler verilmektedir [2,13]. Serimizde 1 ve 8 günlük 2 hasta bulunmaktadır.

İnvajinasyon hastalarının klasik klinik bulgusu olan kramp tarzında karın ağrısı, safralı kusma ve çilek jölesi tarzında kanlı kaka değişik serilerde farklı bildirilmiştir. Kramp tarzında karın ağrısı % 70-80 olarak bildirilmektedir [7]. Ancak bu oran bizim serimizde % 45 olarak saptandı. Aynı şekilde diğer klasik bulgular olan safralı kusma (% 37) ve rektal kanama (% 25) olarak bulundu. Bu oranlarda, literatürdeki diğer serilerden düşük olarak saptandı.

İnvajinasyon olgularının % 80'den fazlası ileokolik tiptedir [3, 7]. Serimizdeki % 83'lük oran (n=450) literatürle uyumludur. Çalışmalarda invajinasyon olgularının % 2-8'inde sürükleyici bir neden tespit edilmiştir. En sık Meckel divertikülü, polip, heterotopik pankreas dokusu, tümörler ve lenfoid hiperplazi saptanmıştır [2,14,15]. Dört yaş üzerinde sürükleyici bir neden görülme oranı % 57'ye çıkmaktadır [10]. Çalışmamızda da 33 hastada (% 4.7) literatürle benzer olarak en sık nedenlerin başında olan Meckel divertikülü saptandı. Ancak bunun dışında malrotasyon 3 hastada, Peutz-Jeghers sendromu 2 hastada, Henoch-Schönlein purpurası 2 hastada, duplikasyon kisti 1 hastada, Pnett tümörü 1 hastada saptandı. Bir hastada ise kateter gibi literatürde de az bildirilen sürükleyici neden saptandı. Kateter koroziv mad-

de içimine bağlı mide çıkışı yanığı nedeni ile besleme amaçlı jejunostomi tüpü olarak takılmıştı. Hastada, primer nedene yönelik ameliyat sırasında insidental olarak invajinasyon saptandı. Kliniğimizde 694 invajinasyon hastasının 661'ine cerrahi işlem uygulandı. Ein ve ark. [6], invajinasyon hastalarının % 19'una cerrahi tedavi gerektiğini belirtmiştir. Serimizdeki yüksek cerrahi ve rezeksiyon anastomoz oranı geç başvuru ile tanı ve tedavide gecikme ve pnömotik redüksiyonun geç uygulanmaya başlaması ile açıklanabilir. İnvajinasyonlarda pnömotik ve hidrostatik ve baryumlu redüksiyon uygulamaları oldukça eskiye dayanan uygulamalardır. Başlangıçta başarısızlık nedeni ile yeterli uygulanmamıştır. Fakat radyolojik uygulamaların daha başarılı olması ile tekrar gündeme gelmiştir ve Kliniğimizde seçilmiş hastalarda başarı ile uygulanmaktadır [11,16]. Uygulama yaygın olarak skopi altında yapılmaktadır [4]. Son yıllarda bu konuda teknolojik gelişmeler ve deneyimli radyologların yetişmesi ile ultrasonografi kullanılmaya başlanmıştır. Ultrasonografi hem tanı hem de tedavi amacı ile kullanılmaktadır [4,17]. Ultrasonografinin başarı oranı % 92 olarak bildirilmektedir [17]. Bu uygulamada radyasyona maruz kalma da sözkonusu değildir. Kliniğimizde son yıllarda seçilmiş hastalarda hidrostatik ( $n=4$ ) ve pnömotik ( $n=29$ ) redüksiyon yapılmıştır. Bu 33 hastadan 2' sinde (% 6) başarısızlık nedeni ile elle redüksiyon gerekmiştir. Bu literatürde bildirilen floroskopi altında pnömotik redüksiyonla ilgili % 10'luk rekürrens oranının altındadır [4]. Bulguların ortaya çıkması ile tanı arasında geçen süre non-operatif yöntemlerin seçiminde önemlidir [11]. Kliniğimizde 31 hastada floroskopi altında redüksiyon yapılırken, 2 hastada da ultrasonografi eşliğinde redüksiyon başarı ile yapılmıştır. Ancak bu uygulamaların da tansiyon pnömoperitoneum, peritonit, sepsis gibi hayatı tehdit eden komplikasyonları bildirilmektedir [11,18]. Son yıllarda invajinasyonun redüksiyonunda laparoskopik uygulamalar da gündeme gelmektedir. Ancak bu konuda yeterli çalışma bulunmadığı gibi başarı oranı % 70 gibi düşük ve açık cerrahiye geçme oranı yüksektir [15]. Serimizde laparoskopik redüksiyon bulunmamaktadır.

**Sonuç olarak** invajinasyon düşünülen hastalarda semptomların başlangıç süresi iyi sorgulanmalı ve özellikle 4 yaş üstü hastalarda ek patolojiler bulunabileceği unutulmamalıdır. Geç başvuru ile tanı ve tedavi gecikmesi hala en önemli sorundur. Bu durum cerrahi girişimlerdeki barsak rezeksiyonu oranını arttırmaktadır. Başarılı pnömotik redüksiyon yapılabilmesi erken invajinasyon tanısı ve tam gün floroskopi ile redüksiyon koşullarının uygun olabilmesi ile mümkündür.

## KAYNAKLAR

1. Zorludemir Ü, Yücesan S, Olcay I. İnvajinasyon: 168 hastanın klinik değerlendirilmesi. *Pediatric Cerrahi Derg* 1987; 2: 81-83.
2. Young DG: Intussusception, in O'Neil JA, Rowe MI, Grosfeld JL, et al (eds): *Pediatric Surgery*, St. Louis. Mosby-Year Book 1998, p: 1185-1198.
3. Intussusception; Aschcraft K, Holder T, *Pediatric Surgery*, W.B. Saunders Company 1993; 416-419.
4. Yoon C, Kim H, Goo H. Intussusception in children: US-guided pneumatic reduction-initial experience. *Radiology* 2001; 218: 85-88.
5. Papadopoulou F, Stavros C.E. Familial Intussusception. *J Pediatr Surg* 2002; 37: 1549-1551.
6. Davis CF, McCabe AJ, Raine PAM. The Ins and Outs of Intussusception: History and Management Over The Past Fifty Years. *J Pediatr Surg* 2003; 38: 60-64.
7. Yoon C, Kim H, Goo H. Intussusception in children: US-guided pneumatic reduction-initial experience. *Radiology* 2001; 218: 85-88.
8. Rubi I, Vera R, Rubi SC, Torres EE, Luna A, Arcos J, Paredes R, Rodriguez J, Velasco B, Garcia M. Air reduction of intussusception. *Eur J Pediatr Surg* 2002; 12: 387-390.
9. Poddoubnyi IV, Dronov AF, Blinnikov OI, Smimov AN, Darenkov IA, Dedov KA. Laparoscopy in the treatment of intussusception in children. *J Pediatr Surg* 1998; 33:1194-1197.
10. Lui KW, Wong HF, Cheung YC, See LC, Ng KK, Kong MS, Wan YL. Air enema for diagnosis and reduction of intussusception in children: clinical experience and fluoroscopy time correlation. *J Pediatr Surg* 2001; 36: 479-481.
11. Intussusception, Rowe MI, O'Neil JA, Grosfeld JL. *Essentials of Pediatric Surgery*; Mosby - Year Book, 1995; 542-544.
12. Danişmend N, Şenyüz OF, Yeker D, Söylet Y, Büyükcinal C. İnvajinasyonlar ve Cerrahi Tedavisi, XX. Türk Pediatri Kongresi Kitabı, İstanbul, Zöngür Matbaacılık, 1982, s.671-674.
13. Avansino JR, Bjerke S, Hendrickson M, Stelzner M, Sawin R. Clinical features and treatment outcome of intussusception in premature neonates. *J Pediatr Surg* 2003; 38 :1818-1821.
14. Hwang C, Chu H. Duodenojejunal intussusception secondary to hamartomatous polyps of duodenum surrounding the ampulla of Vater. *J Pediatr Surg* 2001; 36: 1073-1075.
15. Sonmez K, Turkyilmaz Z, Demirogullari B, Karabulut R, Aral YZ, Konus O, Basaklar AC, Kale N. Conservative treatment for small intestinal intussusception associated with Hensch-Schonlein's purpura. *Surg Today* 2002; 32: 1031-1034.