T.C.
DÜZCE ÜNİVERSİTESİ TIP FAKÜLTESİ
KULAK BURUN BOĞAZ HASTALIKLARI
ANABİLİM DALI

VENTİLASYON TÜPÜ TAKILAN HASTALARDA ERKEN DÖNEM OTORE GELİŞİMİNİ ÖNLEMEDE SİSTEMİK YA DA LOKAL ANTİBİYOTİK TEDAVİSİNİN ETKİSİ

TIPTA UZMANLIK TEZİ

Dr. NİHAL ALKAN DAŞCİ

DÜZCE 2011



T.C.
DÜZCE ÜNİVERSİTESİ TIP FAKÜLTESİ
KULAK BURUN BOĞAZ HASTALIKLARI
ANABİLİM DALI

VENTİLASYON TÜPÜ TAKILAN HASTALARDA ERKEN DÖNEM OTORE GELİŞİMİNİ ÖNLEMEDE SİSTEMİK YA DA LOKAL ANTİBİYOTİK TEDAVİSİNİN ETKİSİ

TIPTA UZMANLIK TEZİ

Dr. NİHAL ALKAN DAŞCİ

DANIŞMAN: Yard. Doç. Dr. HÜSEYİN YAMAN

DÜZCE 2011

ÖNSÖZ

Asistanlık eğitimim boyunca bana her konuda ışık tutan, bilgi ve becerisini her zaman paylaşıp destek olan değerli hocalarım Doç. Dr. Ender GÜÇLÜ'ye, Doç. Dr. Süleyman YILMAZ'a, Yard. Doç. Dr. Hüseyin YAMAN'a, Op. Dr. Damla GÜÇLÜ GÜVEN'e ve kısa süre tanıma fırsatı bulduğum Doç. Dr. Özcan ÖZTÜRK'e,

Birlikte çalışmaktan mutluluk duyduğum değerli asistan ve odyometrist arkadaşlarım Meral HANLIOĞLU'na, Ali TOZCU'ya,

Asistanlığım süresince birlikte çalıştığım servisimizin ve ameliyathanemizin değerli hemşire ve personellerine,

Dünyaya gözümü açtığım ilk andan itibaren, bana hayatla ilgili öğretilerde emeği geçmiş ve desteğini asla esirgemeyen anneme, babama, ağabeylerime ve de asistanlığımın son yılında hayatıma giren destekçim değerli eşim Dr. Selçuk DAŞCİ'ye sonsuz teşekkürlerimi ve saygılarımı sunarım.

25.11.2011 Dr. Nihal ALKAN DAŞCİ

ÖZET

Efüzyonlu otitis media (EOM), akut enfeksiyon semptom ve bulguları olmadan orta kulak boşluğunda sıvı birikimi ile karakterize bir hastalıktır. Çocukluk çağında görülen işitme kayıplarının önemli bir nedenidir. En yaygın ve etkin tedavi seçeneği ventilasyon tüpü (VT) uygulamasıdır. EOM'de VT ile tedavi olmasına rağmen bazı komplikasyoları vardır. En sık komplikasyon postoperatif otoredir. Bu çalışmada postoperatif erken dönem otoreyi önlemede oral ve topikal antibiyotik kullanımının etkileri ve tedavilerin maliyetleri araştırıldı.

Çalışmaya Haziran 2010 ile Ekim 2011 tarihleri arasında yaşları 3-16 arasında değişen 60 hastada yapıldı. Postoperataif erken dönem otore gelişimi yönünden 2 hafta takip edildi ve her grup 20 hastadan oluşmaktaydı. Birinci gruptakilere postoperatif dönemde 1 hafta süreyle oral yolla Amoksisilin Klavulanik asit verildi. İkinci gruptakilere postoperatif dönemde 1 hafta süreyle Siprofloksasin kulak damlası verildi. Üçüncü gruptakilere tedavi verilmedi. Tüm hastalara analjezik ve antipiretik olarak parasetamol oral süspansiyon verildi. Postoperataif erken dönem otore oranları sırasıyla %5, %10, %15 olarak bulundu ve gruplar arasında anlamlı farklılık izlenmedi. Toplam otore oranı ise %10 idi. Gruplar maliyet yönünden karşılaştırıldı ve en düşük maliyet 1.26€ ile kontrol grubunda izlendi.

Sonuç olarak postoperatif erken otoreyi önlemede proflaktik tedavi verilen gruplar ile kontrol grubu arasında anlamlı fark izlenmedi. Tedavi maliyetleride göz önüne alındığında, VT sonrası otoreyi önlemek için proflaktik olarak lokal veya sistemik antibiyotik tedavisi verilmeyip eğer postoperatif herhangi bir dönemde otore gelişirse buna yönelik tedavi planlanabilir.

ANAHTAR KELİMELER, Efüzyonlu otitis media, ventilasyon tüpü, otore, ototopikal damla, komplikasyon.

ABSTRACT

Otitis media with effussion is a disease that is characterized with collection of fluid in the middle ear without having symptoms and findings of acute infection. It is an important cause of hearing loss in the childhood. The most common and effective treatment option is applying ventilation tubes (VT). Although the treatment is succesfull with VT, it can cause some complications. The most common complication is postoperative otorrhea. In this study, the effects and cost effectivity of postoperative oral and topical anibiotherapy to prevent otorrhea are evaluated.

The study was performed between June 2010 and October 2011, in 60 patients who had an age range of 3-16. Postoperative early period was accepted as 2 weeks after the surgery. All the groups were consisted of 20 patients. In the first group, oral amoxycilline-klavulonic acide and in the second group topical ciprofloxacin was performed for 1 week. In the third group no medication was used. All the patients received Paracetamol analgesic and antipyretic oral suspension. The postoperative otorrhea rates were 5%, 10%, 15% respectively and and the groups were not significantly different statistically. The total otorrhea rate was 10%. The groups were evaluated for the cost effectivity and the control group was found to be the most cost-effective and costed 1.26euro.

In conclusion, the groups given prophylactic antibiotherapy to prevent otorrhea and the control groups were not statistically different. According to the cost effectivity, prophylactic local or systemic antibiotherapy to prevent postoperative otorrhea may not be used, and treatment can be planned if otorrhea appears postoperatively.

KEYWORDS, Otitis media with effusion, ventilation tube, otorrhea, ototopical gut, complication.

İÇİNDEKİLER

Sayfalar

Önsöz …..……..i

Özet ...……...ii

İngilizce Özet (Abstract) ...……...iii

İçindekiler …….iv

Simgeler ve Kısaltmalar Dizini ……v

Tablo Listesi …….vi

Şekil Listesi ……..vii

1. Giriş ve Amaç ……1

2. Genel Bilgiler……..3

2.1. Orta Kulak Anatomisi…….3
2.2. Kulak Zarı……...3
2.3. Östaki Tüpü Anatomisi ve Histolojisi…….5
2.4. Otitis Media ……...6
2.5. Otitis Media Kategorisi……...6
2.5.1. Efüzyonlu otitis media …….6
2.6. Efüzyonun Oluşumu ve Yapısı/Analizi …….7
2.7. Etyopatogenez ……8
2.8. Epidemiyoloji ve Risk Faktörleri …….....9
2.9. Klinik Belirti ve Bulgular ……..11
2.10. Tanı ……..11
2.11. Tedavi ……..14
2.12. Cerrahi Tedavi ……15
2.13. Sekel ve Komplikasyonlar ……...16
2.14. Ventilasyon Tüpü ……17
2.14.1. Cerrahi teknik ……18
2.15.Ventilasyon Tüpü Faydaları Ve Endikasyonları ……...19
2.16. Ventilasyon Tüpü Komplikasyonları ……...19

3. Gereç ve Yöntem ……...22
3.1. Çalışma Grupları ……22
3.2. Preoperatif İzlem ve Muayene……22
3.3. Cerrahi İşlemler ……..23
3.4. Postoperatif Takip ……..24
3.5. İstatistiksel Analiz ……..24

4. Bulgular ……..25
5. Tartışma ……..31
6. Sonuçlar ……..38
7. Kaynaklar ……....39

SİMGELER VE KISALTMALAR

AOM : Akut otitis media

DKY : Dış kulak yolu

EOM : Efüzyonlu otitis media

Ig : Immunglobulin

İTİK : İletim tipi işitme kaybı

KOM : Kronik otitis media

OM : Otitis media

ÖT : Östaki tüpü

PAF : Platelet aktive edici faktör

SNİK : Sensörinöral tip işitme kaybı

ÜSYE : Üst solunum yolu enfeksiyonu

VT : Ventilasyon tüpü

TABLO LİSTESİ

Tablo 1. EOM risk faktörleri

Tablo 2. EOM sekel ve komplikasyonlar

Tablo 3. VT endikasyonları

Tablo 4. Genel özelliklerin dağılımı

Tablo 5. Gruplara göre otore oranlarının değerlendirmesi

Tablo 6. Hasta gruplarının maliyet analizi

ŞEKİL LİSTESİ

Şekil 1. Kulak anatomisi

Şekil 2. VT çeşitleri

Şekil 3. Cerrahi uygulama

Şekil 4. Cerrahi aletler ve VT

Şekil 5. Shepard Grommet 1.1mm VT

Şekil 6. Cinsiyet dağılımı

Şekil 7. Gruplara göre yaşların dağılımı

Şekil 8. Gruplara göre cinsiyet dağılımı

Şekil 9. Operasyon tipi dağılımı

Şekil 10. Postoperatif otore

Şekil 11. Otore durumuna göre yaş dağılımı

Şekil 13. Cinsiyetlere göre otore görülme durumunun dağılımı

Şekil 14. Operasyon türüne göre otore görülme durumunun dağılımı

1. GİRİŞ VE AMAÇ

Otitis media (OM), çocuklarda görülen en sık bakteriyel enfeksiyondur. Bu yaş grubunda sık antibiyotik kullanımına ve cerrahi müdahaleye neden olur (1-5). Okul öncesi çocukların %90'ını ve ilk 2 yaş içinde çocukların %60'ını etkiler (2). Efüzyonlu otitis media (EOM), lokal ve genel enfeksiyon bulguları olmadan orta kulak boşluğundaki mukozanın inflamasyonu sonucu orta kulak boşluğunda seröz, pürülan, mukoid veya bunların karışımı olan sıvı birikimi ile seyreden orta kulak mukozasının enflamatuar bir hastalığıdır (1,3,5).

EOM'nin oluşmasında rol oynayan en önemli etyolojik nedenler enfeksiyon, enflamasyon ve orta kulağın havalanma bozukluğudur. EOM, orta kulak boşluğu ve mastoid hava hücrelerinin yetersiz ventilasyonu sonucu ortaya çıkar; bu da östaki tüpünün (ÖT) fonksiyonlarıyla yakından ilgilidir. ÖT'nin proksimal ucunun normal açılışını etkileyen, ya da mukosiliyer klirens mekanizmasını bozan her türlü etken EOM'ye yol açabilir (1,4,5). Kronik EOM riskini artıran faktörler, ÖT'nin anatomi ve fizyolojisiyle ilgilidir (4,5).

Akut otitis mediada (AOM) orta kulakta biriken efüzyonların %50'si dört haftada, %80'i sekiz haftada kaybolur. Hastalığın 3 hafta boyunca sürmesi akut dönem, 3 hafta ile 3 ay arasında sürmesi subakut dönem, 3 aydan uzun süre devam etmesi kronik dönem olarak adlandırılır. Orta kulakta biriken efüzyon üç ayı geçerse kronik EOM teşhisi konur (1,5,7).

Medikal tedaviye cevap vermeyen ve 3 aydan uzun süren efüzyonlarda cerrahi tedavi uygulanır (6). EOM'de yapılan en yaygın cerrahi yöntem ventilasyon tüpü (VT) uygulamasıdır (7,8,9). Modern VT'ler Armstrong tarafından 1954 yılında ortaya konmuş ve tedavi edici altın standart metot olmuştur (1). Efüzyonun giderilmesi ve işitmenin düzeltilmesi açısından kesin etkilidir; ancak uzun vadeli izlemelerde her zaman tam çözüm getirmediği ve bazı komplikasyonlara yol açabileceği de bilinmektedir(10,11).

VT'nin fonksiyonu, orta kulağın devamlı ventilasyonunu sağlayarak enfeksiyonu önlemektir ve tüpün varlığına rağmen enfeksiyon meydana gelirse drenajı sağlamaktır (5,7,12).

VT tatbiki genellikle genel anestezi gerektiren cerrahi bir işlemdir. VT'ye bağlı perforasyon, otore, tüpün orta kulağa kaçması, timpanik membranda sklerotik değişiklikler, işitme kaybı, kolesteatom gibi komplikasyonlar mevcuttur (5,13-15).

VT'nin en sık komplikasyonu otore gelişmesidir (1,5,7,14,15). Otore tüp takıldıktan sonraki iki hafta içinde görülürse erken, iki haftadan sonra görülürse geç otore olarak adlandırılır. Erken otoreler, enflamasyonlu ve ödemli orta kulak mukozası ile efüzyonun mukoid ve pürülan olduğu durumlarda sıklıkla görülebilmektedir. Erken otoreleri önlemek amacıyla; povidon-iyodin solüsyonları ya da %70 etil alkol solüsyonları ile dış kulak yolu (DKY) temizliği yapılması, orta kulağın operasyon esnasında serum fizyolojikle yıkanması ve ameliyat sonrasında antibiyotik-steroid damla kombinasyonları kullanılması önerilmiştir (7,15).

Bu çalışmada VT takılan hastalarda, erken dönem otore gelişimini önlemede sistemik ve lokal antibiyotik tedavisi verilenler ile tedavi verilmeyenler arasında fark olup olmadığı ve tedavi maliyetleri araştırıldı.

2. GENEL BİLGİLER

2.1. Orta Kulak Anatomisi

Orta kulak, kulak zarı ile iç kulak arasında sagittal planda yerleşmiş bir boşluktur. Bu boşluk, ÖT ile dış ortamla ve aditus ad antrum yolu ile mastoidin havalı boşlukları ile irtibat halindedir. Ses dalgalarının iç kulağa iletilmesinde görev alır (5).

Orta kulak boşluğunun duvarları, prizma gibi 6 yüzey gösterir: Dış ve iç, üst ve alt, ön ve arka. Dış duvarda kulak zarı en önemli komşuluğu, iç duvarda promontoryumun yaptığı çıkıntı ile iç kulakla komşuluk yapar. Üst duvar (tavan) tegmen timpani adını alır ve orta fossa ile, alt duvar (taban) bulbus vena jugularis ile komşudur. Ön duvarda arteria karotis internanın yaptığı çıkıntı, ÖT ve m.tensor timpani bulunur. Arka duvar mastoid kavite, fasial kanal, m.stapedius ile ilişkilidir (5).

Kavum timpani adı verilen orta kulak boşluğu mukoza ile örtülüdür. Kulak zarı hizasına rastlayan orta kulak boşluğuna mezotimpanum, kulak zarının üstünde kalan kısma epitimpanum, altında kalan kısma hipotimpanum adı verilir (5). Orta kulak boşluğunda kulak zarı ile iç kulak arasında üç tane hareketli küçük kemikçik vardır. Bunlar; malleus, inkus ve stapes'tir (5,16,17). Bu kemikçikler orta kulak boşluğunun üst ve arka kısmında yerleşmişlerdir. Bu kemikcikler kulak zarı ile iç kulak arasında ses titreşimlerinin iletiminde rol alır. Kemikcikler orta kulak boşluğuna ligamentler ve tendonlar aracılığı ile tutunurlar. Kemikçikler manibrium mallei aracılığıyla kulak zarına ve ligamentum annulare ile oval pencereye tutunurlar. (5,16). Kemikçikler arasında inkudo-malleolar ve inkudo-stapedial olmak üzere iki eklem bulunur (5). Kemikçiklere yapışan kaslar ise m.tensör timpani ve m.stapediustur.

2.2. Kulak Zarı

Kulak zarı, dış ve orta kulak arasında yer alır (Şekil 1). Hafif konik şekilde, yukarıdan aşağıya ve dıştan içe eğik konumdadır. Normalde zar oval ve beyaz sedef rengindedir. Kulak zarı erişkinde aurikuladan yaklaşık 2.5-3 cm uzaklıktadır. Zarın horizontal çapı 8-9 mm, vertikal çapı 9-10 mm ve ortalama kalınlığı 0.1 mm dir (18). Kulak zarı sulkus timpanikus içine Gerlach halkası denilen anulus fibrozis ile tespit edilmiştir.

Kulak zarı dışta epitel, ortada fibröz tabaka (lamina propria) ve içte muköz tabaka olmak üzere üç tabakadan oluşmaktadır. Zar anatomik, fonksiyonel ve fizyolojik özelliklerine göre pars tensa ve pars flaksida olmak üzere iki parçaya ayrılır. Ön ve arka malleolar ligamentlerin üzerinde kalan kısım pars flaksida (Shrapnell membranı) fibröz tabaka içermez (5,17,18). Zarın en büyük parçası malleolar ligamentlerin altına doğru uzanır ve pars tensa olarak adlandırılır.

Kulak zarının pars tensa parçasında, ortada, yukarıdan aşağıya doğru uzanan malleusun manubrium mallei kısmı bulunur. Kulak zarı konkavdır. Manubrium malleinin ucu zarın ortasına denk gelir ve bu noktaya umbo adı verilir. Zarın en çukur kısmıdır ve santralindedir. Lezyonların tanımını ve lokalizasyonunu kolaylaştırmak için kulak zarı umbodan geçen yatay ve dikey hatlar ile dört kadrana ayrılır: ön-üst, ön-alt, arka-alt, arka-üst. Arka-üst kadranda inkusun uzun kolu, inkudostapedial eklem ve korda timpaniyi içermesi bakımından tehlikeli bölge olarak kabul edilir ve bu bölgede kulak zarına ilişkin işlemlerden kaçınılır. Arka-alt kadran kulak zarı ile orta kulağın medial duvarı (promontoryum) arasındaki mesafenin en dar olduğu yerdir. Yuvarlak pencere burada yer alır. Ön-üst ve ön-alt kadranlar kulak zarına yapılacak müdahaleler bakımından daha tehlikesiz bölgelerdir (5).

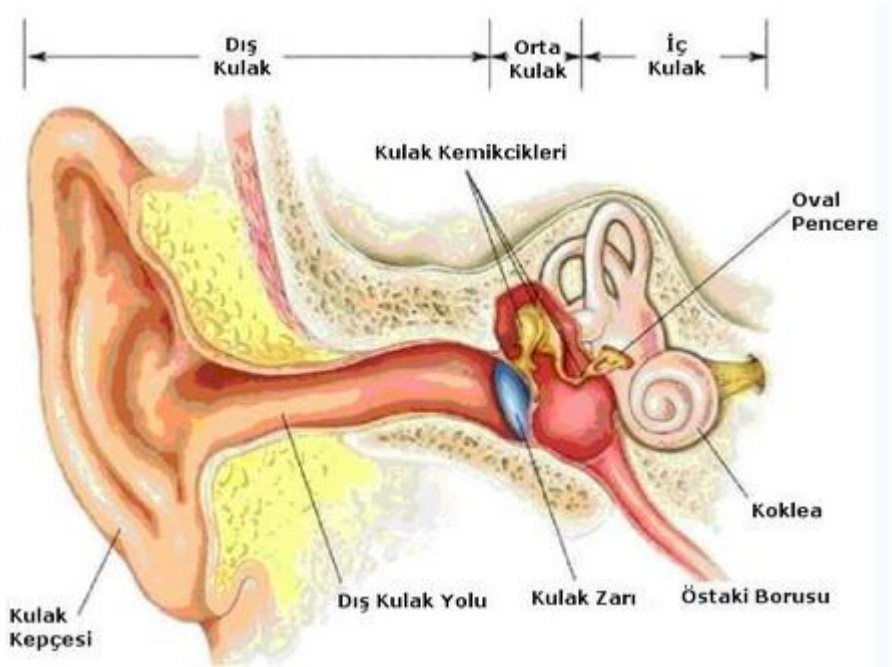

Şekil 1. Kulak anatomisi (19)

2.3. Östaki Tüpü Anatomisi ve Histolojisi

ÖT orta kulak boşluğunu nazofarenkse birleştiren kemik ve kıkırdaktan yapılmış ortalama 37 mm uzunluğunda tüp şeklinde bir yapıdır (5,16-18). İç ve ön parçası kıkırdaktan, arka ve dış parçası kemikten oluşmaktadır. Kemik bölüm, temporal kemiğin petröz bölümü içerisinde yer alır. Orta kulağın anterior duvarının superior bölümüne açılır. ÖT'nin medial bölümü, nazofarenksin posterosuperioruna açılır. Bu iki yapı arasında istmus adı verilen tüpün en dar parçası bulunur. İstmusun uzunluğu yetişkinlerde 3-4 mm, çocuklarda ise 2-4 mm olarak saptanmıştır. (5,16,17). ÖT'nin etrafında yağ dokusu (Ostman yağ dokusu) bulunur. Kartilaj ve yağ dokusu doğumdan puberteye kadar kitlesel artış gösterir (20,21). Kemik bölüm fibrökartilajinöz bölümün aksine devamlı açıktır. Fibrökartilajinöz bölüm yutkunma, esneme ve valsalva manevrası gibi nazofarenkste basıncın arttığı durumlarda açılır (5,20-22).

Tüpün uzunluğu ve nazofarenks ağzı, yetişkinlerde infantlara göre daha fazladır. Bebeklerde horizontal düzlem ile ÖT arasındaki açı 10˚ iken erişkinlerde bu açı 45˚ olur (5). Bu anatomik farklılıklar, çocuklarda ÖT'nin koruma fonksiyonunun daha zayıf olduğunu açıklayan en önemli etkenlerdir. Konumsal ve boyutsal değişikliklerin yanı sıra ÖT'yi oluşturan kıkırdak, mukoza, yağ dokusu yaşla beraber gelişimini tamamlar ve ÖT'nin koruyucu fonksiyonlarına katkı sağlar (5,20-22).

ÖT solunum yolu mukozası ile kaplıdır. Mukozal yapı, kartilaj ve kemik bölümde farklılıklar gösterir. Kartilaj bölüm, yalancı çok katlı veya silindirik solunum epiteli ile örtülü olup, titrek tüylü hücrelerden ve goblet hücrelerinden fakirdir. Bu bölüm asıl olarak ventilasyon fonksiyonundan sorumludur. Kemik bölüm ise, silindirik ve kübik epitelle kaplı olup, titrek tüylü hücrelerden ve goblet hücrelerinden zengindir. Bu bölüm drenaj ve klirensten sorumludur (1,5,21,23).

ÖT yutkunma, esneme ve hapşırma sırasında aktif olarak açılır. İstirahatte, tubal kıkırdağın esnekliği, çevre dokuların yaptığı basınç gibi pasif mekanizmalar sayesinde kapanır. ÖT ile birlikte seyreden tensor veli palatini, levator veli palatini, salpingofarengeus ve tensor timpani kaslarından sadece trigeminal sinirin mandibuler dalından innerve olan tensor veli palatini kası ÖT'yi açarken, levator veli palatini kası da açılmaya katkıda bulunur (5,24).

2.4. Otitis Media

OM, orta kulak ve temporal kemiğin havalı boşlukları ile ÖT'yi kaplayan mukozanın enfeksiyon ve/veya enflamasyonudur (5). OM orta kulak boşluğunda gelişen her türlü enflamasyon durumunu tanımlar, fakat etyoloji ve patogenez hakkında bir açıklık getirmemektedir. Buna bağlı olarak OM'nin klinik, histopatolojik ve sürelerine göre sınıflandırmaları yapılmıştır (5,25).

2.5. Otitis Media Kategorisi

a. Akut otitis media: Ani başlangıçlı, kısa sürede iyileşmesi beklenen, enfeksiyon bulgu ve belirtileri ile seyreden, kulak zarı ve orta kulak boşluğunun enflamasyonudur.

b. Rekürren akut otitis media: Altı aylık bir süre içerisinde üç ve daha fazla veya bir yıl içinde dört ve daha fazla AOM atağı geçirilmesidir.

c. Efüzyonlu otitis media: Sağlam kulak zarı arkasında lokal ya da genel enfeksiyon bulgu ve belirtileri olmaksızın sıvı toplanmasıyla karakterize OM türüdür.

d. Silent otitis media: Sağlam kulak zarı arkasında, orta kulakta ve mastoid hücrelerde devam eden enfeksiyon ve enflamasyonu tanımlar. Ancak klinik bulgular hafif ve sessiz seyreder.

e. Kronik süpüratif otitis media: Üç aydan uzun süren ve kulak zarı perforasyonu ve DKY'de akıntı ile karakterize OM'dir (5).

2.5.1. Efüzyonlu otitis media

EOM akut enfeksiyon bulgu ve belirtilerinin bulunmadığı ancak orta kulak boşluğunda sıvı birikimiyle tanımlanan orta kulağın enflamatuar hastalık tablosudur (25-27).

Sağlam kulak zarı arkasında toplanan efüzyonlar fiziksel özelliklerine göre aşağıdaki gibi sınıflandırılır:

1. **Pürülan efüzyon:** Süpürasyon ile sonuçlanan AOM'lerde, genel hastalık bulgularına ek olarak, orta kulakta bulanık sıvı toplanmasıdır (5,7).
2. **Seröz efüzyon:** Sağlam kulak zarı arkasında toplanan seruma benzer, şeffaf, berrak ve ince karakterdeki efüzyonlardır. Efüzyonda protein miktarı az, lipid miktarı yüksektir. Orta kulakta ödematöz değişiklikler vardır (5,7).

3. **Mukoid efüzyon (glue ear):** Sağlam kulak zarı arkasında toplanan yapışkan ve bulanık özellikteki efüzyonlardır (5,7). Orta kulak epitelinde metaplazik değişiklikler ve goblet hücrelerinde değişiklik ve artma, subepitelyal ödem, vasküler dilatasyon ve enflamatuar hücre infiltrasyonu vardır. Efüzyonda protein ve şeker miktarı yüksek, lipid miktarı düşüktür (7).
4. **Hemorajik efüzyon (barotravmatik):** Orta kulak, barometrik basıncın her iki yönde değişmesinden de etkilenir. Alçalma sırasında (scuba dalışı, uçuşta dalış hareketi ve hiberbarik oksijen tedavisinin dalış evresi) orta kulakta veya ÖT'deki hava sıkışması nedeniyle ÖT kollabe olur, eğer eşitleme olmazsa aşırı negatif basınç serum transüdasyonu ve/veya kanama yoluyla efüzyona yol açar. Genel özellikler seröz ve/veya hemorajik olmalarıdır (5,7,25).

2.6. Efüzyonun Oluşumu ve Yapısı/Analizi

Orta kulak boşluğunda efüzyon, genellikle AOM'ye sekonder ve AOM'den bağımsız olarak üzere iki şekilde oluşur.(5,28,29)

Her AOM bir efüzyonla seyrettiğinden, AOM'nin gerilemesi sırasında akut enfeksiyon bulgularının ortadan kalkmasına karşın, efüzyonun devam etmesi doğal bir bulgudur. Efüzyonların %50'si dört hafta içinde ve %80'i sekiz hafta içinde kaybolur. Bu nedenle AOM sonrası, orta kulakta efüzyon üç aylık kritik süreyi aşarsa EOM kabul edilip, tedavi edilmelidir (5,7,25).

Efüzyon, AOM'den bağımsız olarak; bakteriyel, viral ya da alerjik enflamasyona bağlı mukosilier akımın bozulmasına, nazofarenks tümörlerinin ÖT'nin ağzında obstrüksiyona, radyoterapiye bağlı tubal siliaların bozulup tıkanmasına ve yarık damak gibi anatomik sorunlar da mekanik sorun ve pasif fonksiyon bozukluğuna bağlı oluşabilir. Nazofarengeal mukus ve bakteriler, sümkürme ve aksırma sırasında orta kulağa reflü sonucu, ÖT fonksiyonunun bozukluğuna dolayısıyla efüzyon oluşmasına sebep olur (5,7,25).

Efüzyonların içeriğinde çeşitli mediyatörlerin ve enzimlerin (histamin, bradikinin, prostaglandin, interlökin, lökotrien, endotoksin, araşidonik asit metabolitleri, platelet aktive edici faktör (PAF), lizozim, lizozimal enzim, sitokinler ve immunglobulinlerin (Ig G, Ig A, Ig M, Ig E)) bulunduğu bilinmektedir (7,26,30). Bu enflamatuar ajanların oluşması, vasküler permeabilite ve sekretuar aktiviteyi artırarak efüzyona yol açar (7,10).

2.7. Etyopatogenez

EOM oluşmunda rol alan önemli etyolojik nedenler enfeksiyon, enflamasyon ve orta kulağın havalanma bozukluğudur (7). EOM orta kulak boşluğu ve mastoid havalı hücrelerinin yetersiz ventilasyonu sonucunda oluşmaktadır. Bu da ÖT'nin fonksiyonlarıyla ilgilidir. ÖT'nin proksimal ucunun normal açılışını etkileyen ya da mukosiliyer klirens mekanizmasını bozan etkenler EOM'ye neden olabilir. Kronik EOM riskini arttıran nedenler, ÖT'nin anatomi ve fizyolojisiyle ilgilidir (4).

EOM patolojik olarak akut, subakut ve kronik evrelerden oluşmaktadır. Akut evrede; orta kulak mukozasında orta düzeyde ödem, intraselüler ve subepitelyal bölgede sıvı birikimi vardır. Subakut evrede; siliyer ve goblet hücrelerinde artış, sekretuar bezlerde hiperplazi/metaplazi, subepitelyal bölgede polimorfonükleer ve mononükleer lökosit infiltrasyonu görülür. Efüzyon bu evrede giderek mukoid tipe dönüşür. Kronik evrede; kalıcı değişiklikler oluşmaya başlar. Enflamatuar hücrelerden makrofaj, lenfosit ve plazma hücrelerinin miktarı artar. Bu hücrelerin salgıladığı mediatörler doku yıkımına ve fibrozise neden olur (31). Salgılanan mukus baskı etkisiyle, salgı bezlerinde atrofiye ve sekresyonun durmasına sebep olur. Orta kulakta sıvının yerini negatif basınç alır. Bu da timpanik membranda retraksiyona ve atelektaziye sebep olur (5,7).

Hydrops ex-vacuo teorisine göre, ÖT'nin obstrüksiyonu sonucunda orta kulakta negatif basınç gelişmesi ve buna bağlı olarak vakum etkisiyle kan serumunun orta kulağa sızmasıyla EOM'nin ortaya çıktığı kabul edilirdi (5,21,32,33). Yapılan çalışmalarda orta kulaktaki negatif basınç ile efüzyon toplanması arasında paralellik olmadığı ortaya konmuştur. Otopsi çalışmasında, EOM'li olgularda ÖT'nin obstrükte olmadığı görülmüş ve ÖT'nin mekanik olarak açık, fakat fonksiyonel olarak hava geçişini sağlayamadığı gösterilmiştir (5,7).

Orta kulak basıncı, ÖT'nin açılması sırasında orta kulağa bir miktar hava geçişiyle olan gaz alışverişi ve orta kulakla kan akımı arasındaki gaz alışverişiyle sağlanır (34). Yapılan çalışmalarda, orta kulağın havalanmasının sadece ÖT'ye bağlı olmadığı, orta kulak ve mastoid hücreleri örten submukozal venöz damarlardaki gaz değişimine de bağlı olduğu gösterilmiştir (Gas exchange teorisi) (35,36). Orta kulağın hacmi 0,5 cm^3 olduğu için, ÖT'den geçen havanın orta kulak basıncını tek başına dengelemesi pek mümkün değildir. Orta kulakta havalanma bozukluğu

pCO2'de artışa, bu da orta kulak mukozasında metaplaziye yol açar. Metaplazi sonucu orta kulakta salgı bezlerinin sayısı artar. Bunların aktif üretimi ile efüzyon oluşur. Patoloji bu dönemde sona ermezse, mukus salgılayan bezlerde atrofi gelişmesine ve salgının durmasına yol açar. Orta kulaktaki sıvının çekilmesi yerini negatif basınca bırakır. Ardından kulak zarında retraksiyon ve atelektaziye giden süreç başlar (35-37). Uzun süren EOM, çocuklarda sadece işitmeyi etkilemekle kalmayıp havalı mastoid hücrelerinin gelişimine de engel olur. Bunun için EOM tedavisinin mastoid havalı hücre gelişimi tamamlanmadan yapılması gerekir (35-37).

Başka bir teoriye göre, EOM'li çocuklarda pCO_2 basıncını regüle eden refleks arkın (Timpanik pleksus→Beyin sapı merkezi→ N. trigeminus motor nükleusu→ ÖT kasları) tam olarak gelişimini tamamlamadığı ve buna bağlı olarak ÖT'nin yeterince çalışmadığı savunulur (21,38).

EOM'de bu güne kadar yapılan çalışmalarda %22 ile %52 arasında değişen oranlarda bakteri gösterilmiştir (25). Bu bakteriler büyük oranda AOM'de karşılaşılan ajanlardır; S. pneumonia, H. influenza, M. catarrhalis ve A grubu β hemolitik streptekoklar ilk dört sıradadır. Daha az sıklıkta stafilokoklarla karşılaşılmaktadır. Yapılan bazı çalışmalarda anaerop bakterilerin oranı %0-50 olarak bildirilmiştir (25,39).

2.8. Epidemiyoloji ve Risk Faktörleri

EOM, çocukluk çağında AOM'den sonra en sık rastlanılan kulak hastalığıdır (7,40,41). Dünyanın değişik yerlerinde değişik oranlarda görüldüğü bildirilmiştir. Yapılan insidans çalışmaları, okul öncesi çocuklarda %35 ile %70'inin en az bir EOM geçirdiğini göstermektedir (5,7,33,40,41). Üst solunum yolu enfeksiyonu (ÜSYE) sırasında prevalans artmaktadır (5,7,33). Erken yaşta geçirilen AOM atağı, EOM gelişme riskini ve efüzyonun tedaviye dirençli olma ihtimalini arttırır. EOM için risk faktörleri tablo 1'de özetlenmiştir (7,10,26,42-46).

EOM saptanan çocukların %80-90'ında AOM öyküsüne rastlanmaktadır. Özellikle yaşamlarının ilk yılında AOM geçiren çocuklarda EOM riski artmaktadır (7,42). ÜSYE sıklığı, EOM'de önemli bir risk faktörüdür. 2-6 yaş grubundaki çocuklardan ÜSYE geçirenlerde orta kulak efüzyonu 6-7 kat artmaktadır (7,26). Viral enfeksiyonlar doğrudan AOM yoluyla orta kulak efüzyonuna yol açabileceği gibi, silier hücreleri de bozar ve nazofarenks ve ÖT'nin mukosilier klirensi etkileyip

tubal oklüzyona bağlı efüzyona yol açabilir (7). Adeoid vejetasyon, primer enfeksiyon odağı oluşturarak EOM patogenezinde yer alır; ÖT ve nazal pasajın obstrüksiyonu gibi nedenler bugün ikinci planda kalmaktadır (7,10). Bahsedilen bu faktörler kronik sürecin başlamasına sebep olabilir.

Tablo 1. EOM risk faktörleri

1. AOM sıklığı
2. ÜSYE
3. Adenoid vejetasyon
4. Sık ve kuralsız antibiyotik kullanımı
5. Doğumsal sorunlar
    - Prematüre doğum
    - Uzun doğum travayı
    - Amnion sıvısı mekonyumu
    - Anne sütünü erken terk
    - Biberonla beslenme
    - Kraniyofasial anomaliler (Down sendromu, yarık damak ve dudak anomalileri)
    - Annenin kan grubunun A olması
    - İmmotil silia, mukovisidoz
6. Yaş ve cinsiyet
7. Çevresel faktörler
    - Kalabalık aile
    - Tedavide gecikme
    - Kötü hijyen
    - Evde büyük kardeş
    - Kreş ortamı
    - Evde sigara içilmesi
    - Meteorolojik faktörler (kış mevsimi, ortalama nispi nem ve güneşlenme)
8. Nazal ve nazofaringeal patolojiler
    - Sinüzit
    - Septal eğrilikler

Tablo 1. Devam. EOM risk faktörleri

- Konka hipertrofisi
- Koanal atrezi ya da stenoz
- Nazogastrik sonda
- Nazotrakeal tüp
- Nazofarenks tümörleri

9. Mastoid pnömatizasyon

10. Genetik faktörler

11. İatrojenik faktörler

- Antibiyotiklerin sık reçete edilmesi
- Adenoidektomiye bağlı olası stenoz
- Radyoterapi

2.9. Klinik Belirti ve Bulgular

EOM genellikle semptom ve bulgu vermez, oldukça silik klinik belirtilerle seyreden bir tablodur. Anne-baba ve/veya öğretmenleri sorunun farkına varırlar. Çocukların işitmesinin azaldığından, ilgisiz cevaplarla soruları geçiştirdiklerinden, televizyonun sesini çok açtıklarından ve yakından izlediklerinden, yüksek sesle konuştuklarından, kreş ya da yuvaya uyumsuzluğundan, okul başarısının düşük olduğundan şikayetci olurlar (1,5,7,21,33). Ailelerin en kolay fark ettikleri olay, ÜSYE gibi bir hastalık sırasında çocuğun işitmesinin azalmasıdır. İşitme kaybı, mevsimlere ve eşlik eden enfeksiyon olup olmamasına göre dalgalı seyir gösterebilir (1,21,33). Bilateral olan işitme kaybı olan çocuk daha kolay fark edilir. Çocuk ne kadar küçükse bilateral olma ihtimali bir o kadar yüksektir (1,21,33). Daha büyük çocuklar, işitme kaybından, kulakta çalkantı sesinden ve bazen de kendi seslerinin kulaklarında yankılandığından şikayetçi olurlar. Genellikle, sık geçirilen ÜSYE hikayesi vardır. Otalji çoğunlukla enfeksiyona sekonder meydana gelir. Bazı hastalarda hiçbir şikayet olmayıp rutin muayene esnasında tanı konulur (1,5,7,33).

2.10. Tanı

Pek çok olguda EOM, rutin muayene sırasında ortaya çıkar. Bu nedenle otoskopik muayene çok önemlidir ve dikkatli yapılmalıdır.

Otoskopik muayene: Otoskopik görüntü efüzyonun cinsine göre değişir. Kulak zarının şeffaf, sedef renginde değişiklikler olur. Renk efüzyonun tipine göre

pembe, kehribar sarısı, soluk mor renkte olabilir. Seröz efüzyonlarda, kulak zarı transparandır. Mukoid efüzyonlarda, kulak zarında matlık, vaskülarizasyon, kalınlaşma izlenebilir. Timpanik membranda vaskülarite artışı, ışık üçgenin kaybolması, hava-sıvı seviyesi veya hava kabarcıkları genellikle görülür. Akut dönemde zarda bombelik izlenirken, kronik dönemde retraksiyon ve manubrium malleide mediale çekilme, prosessus breviste belirginleşme izlenir (5,7,33).

Pnömotik otoskopik muayene: Pnömotik otoskopi EOM tanısında en faydalı yöntemlerden birisidir. Doğal bir kulakta, basıncın uygulanmasıyla eş zamanlı olarak, zarda lateral ve medial yönde oluşan hareketler rahatça görülür. EOM olan bir kulakda, bu hareketler ya hiç izlenemez ya da negatif basınç uygulanması sırasında laterale doğru küçük bir hareket görülür (7). Pnömotik otoskopinin EOM tanısında sensitivitesi %94, spesivitesi ise %80 olarak bildirilmiştir (21,42).

Diyapozon testleri: Ucuz, basit, güvenilir ve fizik muayenenin duyarlılığını arttıran bir testtir ama yeterince önem verilmez. Bu testle büyük çocuklarda işitme kaybının tipi ve lokalizasyonu belirlenebilir. Unilateral EOM olgularında Weber testi o kulağa lateralizedir. Rinne testinin negatif olması da şüpheli durumlarda iletim tipi işitme kaybını (İTİK) destekler (7,33).

Tanıda odyolojik yöntemler:

EOM'de hastalığın etkilerinin ortaya konması ve uygulanan tedavilerin takibi açısından odyolojik değerlendirme önem taşımaktadır.

a. Saf ses odyometrisi: EOM'nin fonksiyonel sonuçlarını belirleyebilmek için işitme kaybının derecesini saptamak gerekir. Genellikle 20-30 dB'lik hafif bir İTİK gözlenir (1,25,47). İşitme kaybının beklenenden fazla olduğu, örneğin 60 dB ve üzeri veya konuşma gelişimi geciken çocuklarda sensörinöral tip işitme kaybının **(**SNİK) duruma eşlik edebileceği göz önüne alınıp odyometrik inceleme yapılması uygun olur (7,25,48). Cerrahi tedavi öncesi odyometrik inceleme, hem SNİK'i atlamamak hem de medikolegal açıdan gereklidir. Küçük yaştaki çocuklarda bunu yapmak güç olduğu için beyin sapı odyometrisi ya da oto-akustik emisyon kullanılabilir (5,7,33).

b. Yüksek frekans odyometrisi: Saf ses odyometrisi ile gösterilemeyen iç kulaktaki etkilenmeyi saptamak amacıyla kullanılan bir yöntemdir. Ancak, bu yöntemde kemik yolu ile uyaran verilmediği için, burada saptanan SNiK'in gerçek bir koklear

etkilenme mi, yoksa orta kulaktaki patolojiye ait bir işitme kaybının komponenti mi olduğunu saptamak güçtür (49).

c. Konuşma odyometrisi: EOM'li hastaların çoğunluğunun küçük yaşlarda olmaları nedeniyle tanısal katkısı genellikle sınırlıdır. Özellikle sorunun uzun sürdüğü durumlarda, SNiK saptanan EOM'li çocuklardaki iletişim ile ilgili sorunların belirlenmesinde bu tekniğin yararı olmaktadır (49).

d. Timpanometri (Akustik immitansmetri): Orta kulak basıncının ve gerginliğinin ölçülmesinde kullanılan objektif bir ölçüm yöntemidir. Otoskopik tanıyı doğrulamada, kulağın mekanik fonksiyonunun ve otoskopiyle belirlenemeyen bozukluklarının tanımlanmasında çok yararlıdır. Timpanometri düzse ya da pikinin yüksekliği 0,3 miliOhm'dan düşükse, efüzyon veya bir orta kulak hastalığı ihtimali yüksektir. Negatif basınçlar OM patogenezinde rol oynasa da, efüzyon için belirleyici değildir (5,7,33,50). Olguların çoğunda düz timpanometri ya da orta kulak basıncı –300 daPa (deka Pascal)'dan düşük bir timpanogram (Tip B) elde edilir. Tip C (-150 ile –200 daPa) daha az olguda tesbit edilmiştir (21). EOM tanısında timpanometrinin sensitivitesi %90 olmasına karşın yalancı pozitifliği nedeniyle spesivitesi düşüktür. Yalancı pozitiflik oranı %10-30 arasında değişmektedir (51,52). Orta kulak sıvısının teşhisinde pnömotik otoskopi ve timpanometrinin birlikte kullanımının spesivite ve sensivitesi daha yüksektir (7,46,50). Orta kulak hastalığı olanlarda ipsilateral ve kontralateral akustik refleksler oluşmaz (7).

e. Multifrekans timpanometri: Genellikle 226 Hz ve yüksek frekans probe tone'un beraber kullanılması ile ölçüm yapan tetkiktir. Rutin kullanılan timpanometride sadece 226 Hz uyaran ile akustik admittans değerleri belirlenmektedir. Multifrekans timpanometride ise timpanogram iki veya daha fazla probe frekansı ile ölçülür ve geniş spektral aralıkta ölçüm yapılır. Bu yöntemle orta kulağın akustik özellikleri çok komponentli olarak değerlendirilebilmektedir (17).

f. Akustik reflektometri: Kulak zarına yollanan ses dalgasının yansımasındaki özelliklerin analizinden faydalanarak orta kulağın havalanma durumunu ortaya koyan bir tekniktir. Kolay kullanılabilmesi, DKY'yi tamamen tıkamanın gerekmemesi, çocuğun hareket ve ağlamasından etkilenmemesi avantajlarıdır. Akustik reflektometri EOM için spesivitesi yüksek ancak sensivitesi düşük bir

tekniktir. Bunun için EOM tanısında otoskopik ve pnömotik otoskopik muayenedeki bulgular timpanometri ve reflektometri ile doğrulanmalıdır (7,33,46,50).

2.11. Tedavi

EOM tedavisinde, hastalığın evresine göre değişik tedavi yöntemleri uygulanır. Bunlar konservatif yöntemler, medikal tedavi yöntemleri ve cerrahi tedavi yöntemleridir. Tedavi planlamasında hastalığın doğal seyri ve cerrahinin mutlak endikasyonları göz önünde bulundurulmalıdır (1,7,25,33).

a. Konservatif Tedavi: Timpanik membranda retraksiyon, 40 dB aşan bilateral işitme kaybı, ek bir SNİK, üç ayı aşan efüzyon olmadıkça hastalar aylık izlenebilir. Hastaların büyük çoğunluğunda spontan rezolüsyon oranı yüksektir. Hastalar, valsalva manevrası yapmaları, balon şişirmeleri, sakız çiğnemeleri gibi tavsiyelerde bulunularak izlenebilirler (7).

b. Medikal Tedavi:

Antibiyotikler: EOM tedavisinde iki hafta süreyle antibiyotik kullanımının iyileşmeyi olumlu etkilediği, ancak bu sürenin dört hafta olması durumunda ek bir fayda sağlamadığı görülmüştür. Buna karşın antibiyotik tedavisinin orta kulak efüzyonunun uzun dönemde iyileşmesinde minimum bir etkisi olduğunu gösteren yayınlarda vardır (7,33,53). Orta kulak enfeksiyonunda sıklıkla izole edilen S.pneumoniae, H. influenzae, M. catarrhalis'e etki edecek antibiyotikler seçilmeli ve ayrıca direnç kazanmış patojenler, viral enfeksiyonlar, ilacın orta kulağa geçişide göz önünde bulundurulmalıdır. EOM tedavisinde antibakteriyel ajanlar olarak, amoksisilin, amoksisilin/klavunatmkombinasyonu, trimetoprim-sülfametoksazol, ikinci ve üçüncü kuşak sefalosporinler ve makrolid türü antibiyotikler önerilmektedir (25,54). İyileşme belirtileri varsa ve komplikasyon bulguları yoksa, antibiyotik profilaktik olarak bir yıl boyunca kullanılabileceği bildirilmektedir ve profilakside önerilen doz tedavi dozunun yarısıdır (7,43).

Dekonjestanlar: Sistemik ve topikal olarak kullanılabilir. Nazal kavite, nazofarenks ve ÖT'de dekonjesyon oluşturularak orta kulağın daha iyi havalanması amaçlanır. EOM'de dekonjestan tedavisinin yararlı etkisi kanıtlanmamıştır (7,10,46).

Antihistaminikler: Yapılan son çalışmalarda orta kulağın alerjinin hedef organı olmadığı ve alerji tedavisinin EOM'de anlamlı bir etkisinin olmadığı gösterilmiştir.

Antihistaminik kullamının orta kulak efüzyonunu daha visköz hale getirebileceği unutulmamalıdır (7,43,46).

Mukolitikler: EOM'de mukolitik tedavinin amacı kulaktaki mukusun visko-elastik yapısını etkileyerek, orta kulaktan nazofarenkse mukus transportunu kolaylaştırmaktır. Yapılan çalışmalarda mukolitiklerin EOM'de olumlu bir etkisinin olmadığı görülmüştür (7,10,43,46).

Non-Steroid Antienflamatuarlar: Bu ajanlar araşidonik asit metabolizmasındaki siklooksijenazı inhibe ederek prostoglandin sentezini inhibe etmekte, buna karşın lökotrien sentezinin artışına yol açmaktadırlar. Lökotrienlerde EOM'ye neden oldukları için EOM tedavisinde kullanılmamalıdırlar (7,33).

Steroidler: Steridlerin çok güçlü antienflamatuar rolü olduğu ve vücutta pek çok sistemde irritasyona bağlı ortaya çıkan enflamasyon, hiperplazi ve metaplazilerin tedavisinde başarılı bir şekilde kullanıldığı bilinmektedir. EOM'de steroid kullanımının amacı nazofarenks ve ÖT'deki yüzey aktif ajanları uyararak, ÖT'de hava ve sıvı hareketini kolaylaştırmaktır. EOM tedavisinde kullanılan steroidler sentetik glukokortikoidlerdir (5). En sık kullanılanlar prednizolon ve deksametazondur. Steroidler kısa süreli bir tedavide başarılı olsa da, zamanla nükslerin olması ve potansiyel yan etkileri nedeniyle EOM tedavisinde rutin kullanımı tartışmalıdır (7,10,21,43,55).

Lökotrien Antagonistleri: Bu ajanlar vazodilatasyon ve vasküler permeabilitede artış gibi lökotrienlere bağlı etkileri ve efüzyon artışını azaltacaklar. SCH 37224 ve MK 571 gibi lökotrien antagonistleri ile SC 41930 gibi selektif LTB4 antagonistleri tedavide yer alabilir (7,56).

2.12. Cerrahi Tedavi

EOM'de cerrahiye, izleme ve medikal tedaviye yanıt alınmayıp, efüzyonun 3 aydan fazla devam ettiği durumlarda başvurulur. Hastanın yaşı, efüzyonun süresi, unilateral veya bilateral olması, işitme kaybının şiddeti, kulak zarı ve/veya orta kulakta ortaya çıkan yapısal değişiklikler cerrahi tedavi ve zamanı açısından ele alınan başlıca faktörlerdir.

EOM'nin cerrahi tedavisinde genellikle miringotomi ve/veya VT uygulaması yapılmakla birlikte adenoidektomi ve mastoidektomi de cerrahi tedavide kullanılan diğer yöntemlerdir.

Miringotomi: EOM cerrahi tedavisinde en basit yöntem orta kulaktaki sıvının drenajıdır ve miringotomi ile gerçekleştirilebilir. Miringotomi ve aspirasyon ile sağlanan drenaj, işitme kaybında hemen düzelme sağlasa da, olayın yinelemesini önlemek açısından tek basına çok başarılı değildir. Başarısızlığın nedeni, insizyon yerinin 24-48 saat içinde kapanması sonucunda orta kulaktaki havalanma bozukluğunun sürmesidir (25).

Lazer miringotomi: CO_2 lazerle gerçekleştirilen bir miringotominin kapanması 2-3 haftalık bir süreçte gerçekleşir. Bu da 72 saatten kısa bir sürede kapanan klasik bir miringotomiye nazaran daha uzun süre, tüp uygulamadan orta kulağın ventilasyonunu sağlar. Lazer miringotomi (laser assisted myringotomy (Oto-LAM)) minimum invaziv, etkili, kısa süreli, az riskli bir yöntem olarak EOM tedavisinde yer almaya çalışmaktadır (57,58). Yöntemin maliyeti ise önemli bir dezavantajdır (59).

Adenoidektomi: EOM etyopatogenezindeki söz edilen etkiler göz önüne alınarak, EOM'nin cerrahi tedavisinde ÖT'nin fonksiyonunu düzeltmek ve yineleyen enfeksiyon riskini azaltmak amacı ile adenoidektomi de önerilmektedir. Kronik EOM tanısı nedeniyle cerrahi endikasyon bulunan olgularda uygulanacak en iyi yöntem VT ve adenoidektominin birlikte uygulanmasıdır (7,60).

Ventilasyon tüpü: İlk kez 1862 yılında Politzer tarafından önerilmiş, 1954'te Armstrong tarafından tekrar popülarite kazanmıştır (5).

Timpanomastoidektomi: Medikal ve cerrahi tedaviye rağmen efüzyon devam edebilir. Özellikle mastoid antrum ve hücrelerde granülasyon dokusu ve kolesterol granülomu varlığında tüpün atılmasını takiben orta kulakta efüzyon tekrarlar. Bu geri dönüşümsüz patolojilerde EOM tedavisinde mastoidektomi uygulanması endikedir (7).

2.13. Sekel ve Komplikasyonlar

EOM'nin doğal seyri genellikle şifa ile sonuçlanmakla birlikte, bazen sessiz ve sinsi seyredebilir. Buna bağlı olarak gerek farkedilmediği için gerekse tedaviye dirençli EOM olgularında, bazı sekel ve komplikasyonlar oluşabilir. Sekel, geriye dönüşsüz patolojinin mukoperiostla sınırlı kalması, komplikasyon mukoperiost ötesine yayılmasını ifade etmektedir (Tablo 2) (1,7,25,33).

Tablo 2. EOM sekel ve komplikasyonlar

Sekeller	Komplikasyonlar
Kulak zarı atrofisi	Kemik rezorbsiyonu
Perforasyon	Kolesterol granülom
Miringoskleroz/Timpanoskleroz	Kolesteatoma
Retraksiyon cebi	Kronik aktif OM
Atelektazi	Latent mastoidit
Kemikcik fiksasyonu	
İnaktif kronik otitis media(KOM)	
İTİK, SNİK	
Konuşma ve sosyal gelişim sorunları	

2.14. Ventilasyon Tüpü

Timpanik membrana insizyonla takılan ve orta kulak ile dış ortam arasında geçiş sağlayan küçük tübüler implantlardır. EOM'nin kısa sürede giderilmesinde en etkili ve dünyada en çok uygulanan cerrahi yöntemlerden biridir. VT'ler için miringotomi tüpü, timpanostomi tüpü, basınç eşitleyici tüp, kulak drenaj tüpü gibi isimler de kullanılmaktadır. VT yapımında polietilen, fluoroplastik, silikon, titanyum, altın, gümüş, altın kaplamalı paslanmaz çelik, C-flex, polimer gibi biyomateryaller kullanılmaktadır.

VT sınıflandırması; (yapım malzemesi ve kullanım amacına göre)

- Grommet tip VT (Shepard, Armstrong, Donaldson, Paparella tip-1, Moretz, Umbrella, Reuter Bobin)
- Shank tip VT
- Yarı geçirgen VT (Donalsdon yarı geçirgen VT)
- Emilebilir VT
- Pediatrik VT

Ayrıca VT'ler kalış sürelerine göre de sınıflandırılır (Şekil 2) (61,62);

1. Kısa vadeli VT'ler: Armstrong, Donaldson, Paparella tip-1, Reuter Bobin, Shepard, Shah, Sheehy.
2. Uzun vadeli VT'ler: Butterfly, Paparella tip-2, Goode T-tüp, Per-Lee Tüp.

İdeal bir VT'nin kolay takılabilir, çabuk atılmayan, kalıcı perforasyon riski az, su kaçması ve enfeksiyonlara karşı dirençli, hafif ve ucuz olması beklenir.



A.



B.

Şekil 2. VT çeşitleri. A) Kısa etkili (Shepard Grommet tip) VT (63) B) Uzun etkili (T-tüp) VT

2.14.1. Cerrahi Teknik

VT uygulaması genellikle mikroskop eşliğinde genel anestezi altında uygulanmaktadır. VT'lerin kulak zarının anterior bölümüne yerleştirilmeleri uygundur. Ön-üst kadrana uygulamada, ÖT'nin anatomik pozisyonundan dolayı havalanma daha iyi sağlanmaktadır. Ayrıca timpanik membranın yenilenme (dispertif göç) özelliğinin bu kadranda az olması nedeniyle uzun kalabileceği ve sıvı kaçma riskinin az olacağı bildirilmiştir (7). Radyal veya sirküler insizyonlar uygulanabilir. İnsizyon şekli ile kalış süreleri arasında fark izlenmemiştir (64). İnsizyon genellikle 2-3 mm boyutunda ve tüpün şekli ve büyüklüğüne göre yapılmalıdır. İnsizyonun büyüklüğü, tüp gövdesinin kalınlığından fazla, ancak tüpün geniş kenarından dar olmalıdır (25). Miringotomi sonrası VT uygulamasında genellikle kulak cerrahisinde kullanılan düz forsepsler kullanılmaktadır (Şekil 3). Miringotomi sonrasında orta kulaktan taşan sıvı ve devamı aspire edilebilir, bu işlem işitmede hemen düzelme sağlar. Ancak rutin bir zorunluluk olmadığı ve ek fayda sağlamadığı bildirilmiştir (65).

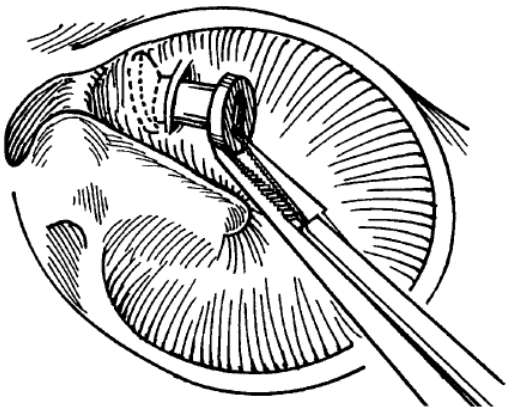

Şekil 3. Cerrahi uygulama (66)

2.15. Ventilasyon Tüpü Faydaları ve Endikasyonları

VT'nin amacı orta kulağın ventilasyonunu sağlayarak orta kulaktaki gaz konsantrasyonunu ve orta kulak basıncını normale döndürmektir. Bu sayede mukozadaki metaplazi geriler, orta kulağın sıvı salgılanması önlenir, ÖT yoluyla drenaj kolaylaşır, engellenmiş mastoid pnömatizasyon gelişimine devam eder, işitme düzelir, efüzyon drene edilir, timpanik membranda ve timpanik kavitede gelişebilecek komplikasyonlar önlenir (7). VT endikasyonları tablo 3'de özetlenmiştir (7).

Tablo 3. VT endikasyonları

1. Kronik EOM'a eşlik eden
    a. işitme kaybının fazlalığı (>40 dB)
    b. ek SNİK
    c. çocuğun konuşmasında gecikme
    d. efüzyonun yakın zamanda düzelme ihtimalinin azlığı
2. Timpanik membranda retraksiyona eşlik eden
    a. invajinasyon
    b. inkusa ve stapese temas
    c. manibrium mallei'de medializasyon
    d. adeziv otit
3. Tekrarlayıcı AOM
4. Diğer
    a. efüzyonun bilateral olması
    b. kış mevsimi

2.16. Ventilasyon Tüpü Komplikasyonları

VT'nin faydaları olduğu gibi, invaziv bir işlem olduğu için çeşitli komplikasyonlarıda bulunmaktadır. Orta kulak enfeksiyonları artabilir, perforasyon sekeli oluşabilir, zarda atrofi, sklerotik odaklar, retraksiyon, kolesteatom oluşabilir (1,7,25,33,67).

VT uygulamasından sonra görülebilen komplikasyonlar;

A. Erken komplikasyonlar

Otore; en sık görülen komplikasyon olup, görülme sıklığı literatürde %3.4 ile %74 arasında geniş bir aralık olarak bildirilmiştir (10,15,25,61).

Tüpün erken atması; erken atılmada en önemli neden tüpün hatalı takılmasıdır. Diğer nedenler; masif otore, miringotomi insizyonunun geniş olması, yabancı cisim reaksiyonu ve kulak zarının atrofik oluşudur (5,7,67,62).

İşitme kaybı; hatalı maniplasyon, kemikçik zincirde oluşabilecek travmalara, çok geniş miringotomi insizyonuna veya aspiratörün derin ve uzun süre kullanılmasına bağlı olabilir.

B. Geç komplikasyonlar

Tüpün tıkanması; genelde pıhtı ya da şeffaf sıvının tüpün lümeninde kuruması ile oluşur. Erken dönemde tıkanma intraoperatif DKY travması veya miringotomiye bağlı timpanik membrandan kanama ile oluşurken, geç dönemdeki tıkanma visköz sekresyon, tüp etrafındaki epitel artıkları ve buşona bağlıdır.

Tüp çevresinde granülasyon dokusu; genellikle kontrole gelmeyen hastalarda izlenen gecikmiş bir enflamasyon bulgusudur. Tüplerin kalış süresi uzadığında görülme sıklığı artmaktadır (7,68).

Tüpün orta kulağa kaçması; nadir bir komplikasyondur. Miringotomi insizyonunun geniş olmasının önemli bir etken olabileceği belirtilmiştir (11).

C. Tüp atıldıktan sonraki komplikasyonlar

Miringoskleroz/Timpanoskleroz; kulak zarı ve orta kulağın hiyalen dejenerasyonudur. Timpanoskleroz gelişmesinde orta kulakta sıvı varlığı ve vizkozitesi, orta kulaktaki sıvının aspirasyonu, VT'nin tipi, yabancı cisim reaksiyonu, orta kulağa kanama, tüp etrafındaki fibröz hiperplazi ve enflamatuar

değişiklikler etkilidir (62,67). VT uygulamaları sonrasında 5-6 kat daha fazla görülür (7,69).

Timpanik membran perforasyonu; bu komplikasyon tüpün kalış süresi (>2 yıl), tekrarlayan tüp uygulamaları, timpanik membranın atrofik oluşu, tüpün modeli ve tekrarlayan otoreler ile ilişkilidir (1,7,33,67). Tüplerin spontan olarak düşmesi veya cerrahi olarak çıkarılması sonucunda oluşabilir ve cerrahi uygulama ile çıkarılanlarda daha sıktır (67,70).

Atrofi, retraksiyon ve retraksiyon poşu; EOM'ye bağlı atrofi attik veya arka-üst kadranda görülürken, tüp uygulaması ile ilişkili olanlar ön kadran da segmental olarak görülür (7,67).

Kolesteatom; VT takılması bir yandan retraksiyon cepleri yoluyla kolesteatomu önlerken, bir yanda da nadir de olsa, epidermal implantasyon yoluyla ve oluşabilecek perforasyon yoluyla kolesteatomaya yol açabilir (1,7,67,70). İnsidans 5 yaşın altında olan, T-tüp kullanılan, mükerrer tüp takılan, sık otoresi olan ve tüpü 12 aydan fazla kalan hastalarda yüksektir (7,33,70).

3.GEREÇ VE YÖNTEM

Bu çalışma, Haziran 2010 ile Ekim 2011 tarihleri arasında, Düzce Üniversitesi Tıp Fakültesi Kulak Burun Boğaz Anabilim Dalı'nda, Düzce Üniversitesi Etik Kurul Başkanlığı'ndan etik onay (Karar no: 2010/6) alındıktan sonra, yaşları 3-16 arasında değişen 36 erkek (%60), 24 kız (%40) toplam 60 pediatrik hastada randomize prospektif olarak yapılmıştır. Çalışmaya EOM tanısı ile, bir ya da her iki kulağında efüzyonu olan, timpanik membranda matlık ve/veya retraksiyon, tip B timpanogram, 40 dB aşan İTİK olan ve üç ay takip sonrasında medikal tedaviye cevap vermeyen, VT uygulanarak tedavi edilen hastalar dahil edildi. VT uygulaması esnasında adenoidektomi yapılanlar çalışmaya alınırken, adenotonsillektomi/tonsillektomi yapılan hastalar çalışmaya dahil edilmedi. Ayrıca sadece miringotomi yapılanlar, ciddi sağlık problemi olanlar, Down sendromu ve yarık damak gibi kraniyofasiyal anomalileri olanlar ve ilaç alerjisi olanlar çalışma dışı bırakıldı.

Hastalar her bir grup 20 hasta olmak üzere toplam 60 hastadan oluşturuldu. Hasta gruplarını oluştururken yaş, cinsiyet, ırk ve etnik grup göz önünde bulundurulmadı. Tüm hastalara analjezik ve antipiretik olarak postoperatif dönemde 5 gün süreyle Parasetamol 15 mg/kg dan 3x1 oral süspansiyon verildi.

3.1. Çalışma Grupları

Hastalar üç gruba ayrıldı;

Grup 1: VT uygulamasından sonra postoperatif dönemde 1 hafta süreyle Amoksisilin Klavulonik asit 30 mg/kg dan 2x1 oral süspansiyon tedavisi uygulanan hastalar.

Grup 2: VT uygulamasından sonra postoperatif dönemde 1 hafta süreyle Siprofloksasin kulak damlası 3x2 tedavisi uygulanan hastalar.

Grup 3: VT uygulamasından sonra lokal veya sistemik antibiyotik verilmeyen kontrol grubu hastalar.

3.2. Preoperatif İzlem ve Muayene

Tüm hastalar poliklinikte otomikroskopik muayene ile değerlendirildi ve timpanik membranları mat ve retrakte izlendi. Timpanometrik incelemelerinde tip B veya yakın timpanogramlar elde edildi. Tüm hastaların anamnezleri adenoid hipertrofisi yönünden dikkatli bir şekilde alındı ve endoskopik muayeneleri yapıldı.

Adenoid hipertrofisi izlenen hastalara VT uygulaması ile beraber adenoidektomide yapıldı.

3.3. Cerrahi İşlemler

Tüm hastalara genel anestezi uygulandıktan sonra ameliyat mikroskobu (Karl zeis, Germany) eşliğinde işlemler gerçekleştirildi. Preoperatif DKY'ye povidon-iyot veya %70 etil alkol dökülmedi. Öncelikli olarak kulak spekulumu yardımı ile DKY ve kulak zarına görüş sağlandı. Görüşü etkileyecek buşon ve serümenler temizlendi. Kulak zarında EOM görüntüsü izlendi. Kulak zarı ön-alt kadrana miringotomi yapıldı. Miringotomi sonrasında orta kulaktan drene olan muköz, seröz veya pürülan sıvılar aspire edildi. VT insizyon hattından aligatör yardımı ile kulak zarına yerleştirildi (şekil 4). Tüp materyali olarak, Shepard Grommet 1.1mm ventilasyon tüpü (Invotec International, USA) kullanıldı (şekil 5).



Şekil 4. Cerrahi aletler ve VT

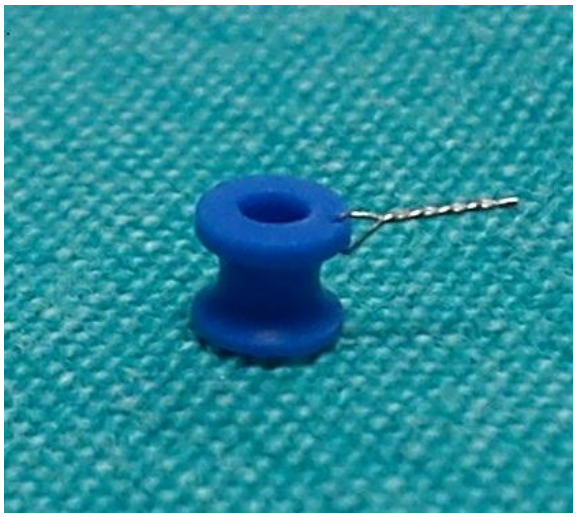

Şekil 5. Shepard Grommet 1.1mm ventilasyon tüpü

3.4. Postoperatif Takip

Postoperatif dönemde, tüm hasta grupları rutin olarak 1. gün, 1. ve 2. haftalarda poliklinikte otoskop ve mikroskop eşliğinde muayene edildi. Hasta ve ailelerine kulaklarını sudan korumaları önerildi. Kulak zarı ve tüplerin durumu ile otore olup olmadığı incelendi. Kontrol muayeneleri hastanın hangi gruba dahil olduğu bilinmeden yapıldı. Otore gelişen hastalarda otore aspire edilip oral antibiyotik ve topikal antibiyotik tedavisi beraber uygulanarak yakın takibe alındı.

3.5. İstatistiksel analiz

İstatistiksel analizler için NCSS (Number Cruncher Statistical System) 2007&PASS (Power Analysis and Sample Size) 2008 Statistical Software (Utah, USA) programı kullanıldı. Çalışma verileri değerlendirilirken tanımlayıcı istatistiksel metodların (Ortalama, Standart sapma, minimum, maksimum, medyan, frekans, oran) yanısıra parametrelerin gruplar arası karşılaştırmalarında Oneway Anova test; olgu sayısı sebebiyle normal dağılım göstermeyen parametrelerin gruplar arası karşılaştırmalarında Mann Whitney U test kullanıldı. Niteliksel verilerin karşılaştırılmasında ise Ki-Kare testi ve Fisher's Exact Ki-Kare test kullanıldı. Sonuçlar % 95'lik güven aralığında, anlamlılık $p<0.05$ düzeyinde değerlendirildi.

4. BULGULAR

Çalışma EOM tanısıyla VT uygulanan toplam 60 pediatrik hastada yapıldı. Hastaların yaşları 3 ile 16 arasında değişmekte olup yaş ortalaması 7.72±3.45 yıldır (Tablo 4).

Tablo 4. Genel özelliklerin dağılımı (n=60)

		Min-Max	Ort±SD
Hasta Yaşı (yıl)		3 – 16	7.72±3.45
		N	**%**
Cinsiyet	**Kadın**	24	40
	Erkek	36	60

Ort: Ortalama
SD: Standart sapma

Hastaların %40'ı (n=24) kız bireylerden, %60'ı (n=36) erkek bireylerden oluşmaktadır (Şekil 6).

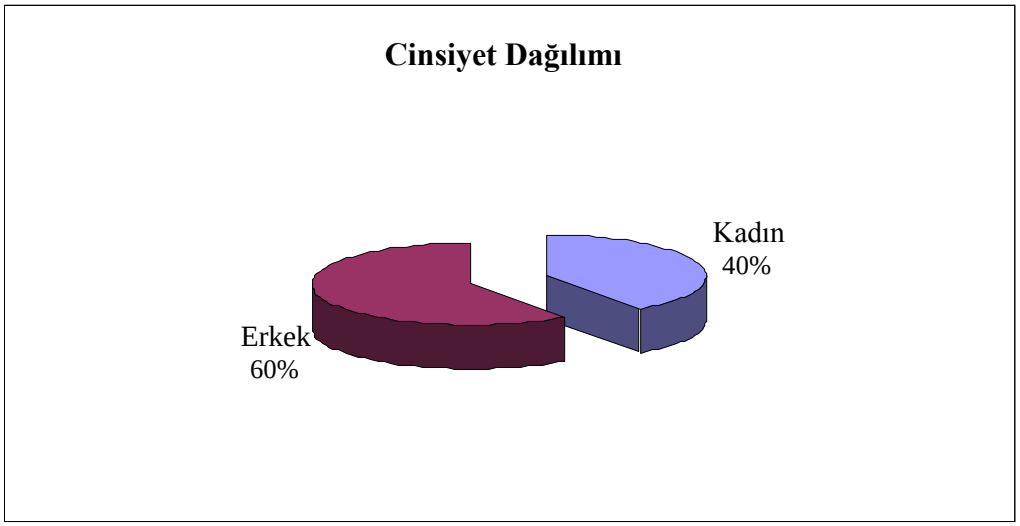

Şekil 6. Cinsiyet dağılımı

Oral antibiyotik grubunda hastaların yaşları 3 ile 16 arasında değişmekte olup ortalaması 8.05±3.27 yıldır. Hastaların %30'u (n=6) kız, %70'i (n=14) erkek bireylerden oluşmakta olup otore oranı %5'dir (n=1) .

Topikal abtibiyotik grubunda hastaların yaşları 3 ile 13 arasında değişmekte olup ortalaması 7±2.85 yıldır. Hastaların %55'i (n=11) kız, %45'i (n=9) erkek bireylerden oluşmakta olup otore oranı %10'dur (n=2).

Kontrol grubunda hastaların yaşları 3 ile 16 arasında değişmekte olup ortalaması 8.1±3.89 yıldır. Hastaların %35'i (n=7) kız, %65'i (n=13) erkek bireylerden oluşmakta olup otore oranı %15'dir (n=3).

Gruplara göre hastaların yaşları ve cinsiyetleri arasında istatistiksel olarak anlamlı farklılık bulunmamaktadır (p>0.05) (Şekil 7,8).

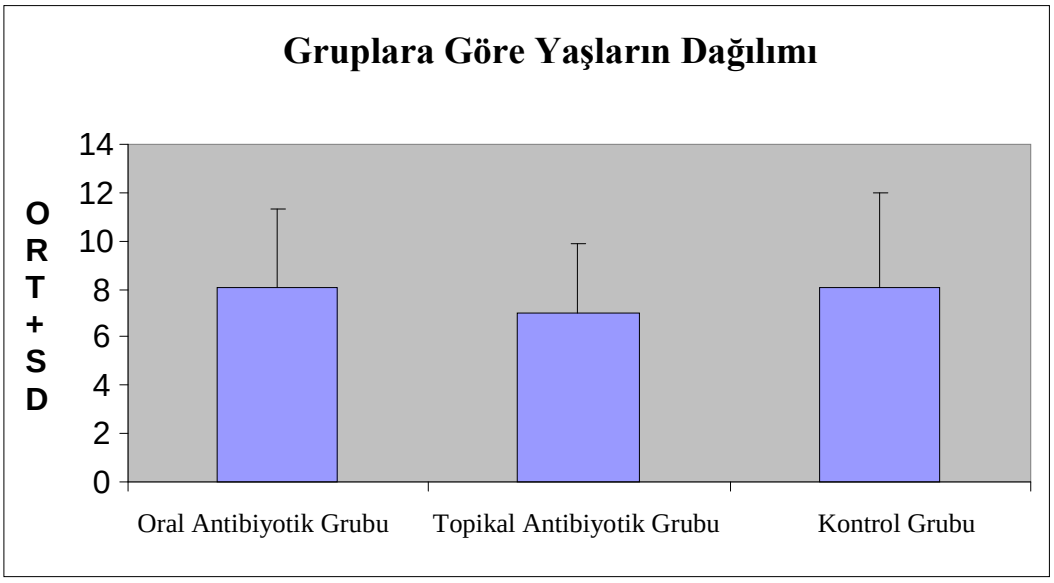

Şekil 7. Gruplara göre yaşların dağılımı

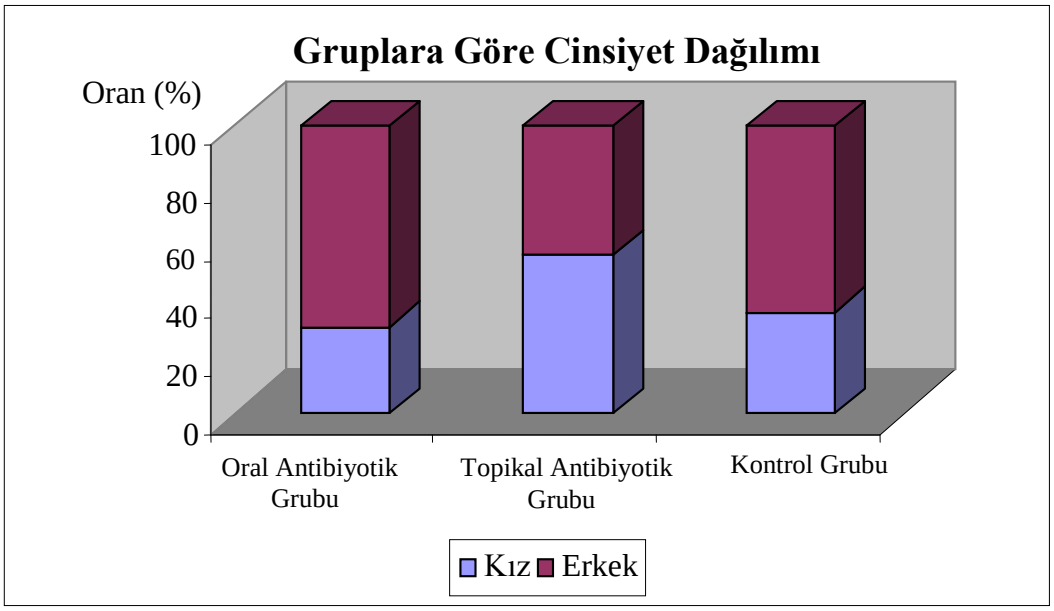

Şekil 8. Gruplara göre cinsiyet dağılımı

Hastaların %10'una (n=6) sadece VT uygulaması yapıldı, %90'ına (n=54) ise Adenoidektomi+VT uygulaması yapıldı (Şekil 9).

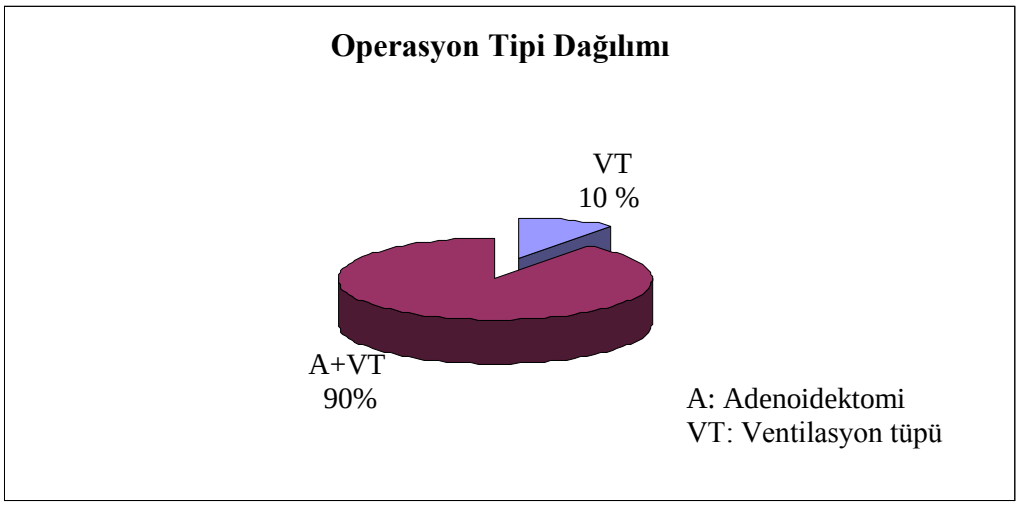

Şekil 9. Operasyon tipi dağılımı

Hastalar postoperatif dönemde 1.gün, 1.hafta ve 2.hafta otore açısından otomikroskopik kulak muayeneleri yapılıp kontrol edildi. Tüm gruplar ve otore oranları tablo 5'de görülmektedir.

1.Gün;
Postoperatif 1.gün hastaların hiçbirinde otore izlenmedi.

1.Hafta;

Oral antibiyotik grubunda hastaların %5'inde (n=1), kontrol grubunda %10'unda (n=2) otore tespit edildi ve topikal antibiyotik grubunda otore tespit edilmedi. Birinci haftada otore oranları açısından gruplar arasında istatistiksel olarak anlamlı farklılık bulunmadı (p=0.349).

2.Hafta;

Oral antibiyotik grubunun %5'inde (n=1), topikal antibiyotik grubunun %10'unda (n=2) ve kontrol grubunun %15'inde (n=3) otore tespit edildi. Gruplara göre hastaların 2.haftada görülen otore oranları arasında istatistiksel olarak anlamlı farklılık görülmedi (p=0.574).

Total İzlenim Süresinde;

Oral antibiyotik grubunda olguların %5'inde (n=1), topikal antibiyotik grubunda %10'unda (n=2) ve kontrol grubunda %15'inde (n=3) otore tespit edildi (Şekil 11). Gruplar arasında otore görülme oranı açısından istatistiksel anlamlı fark yoktu (p=0.574).

Tüm hasta gruplarında total izlem süresince postoperatif otore oranı %10 olarak bulundu (Şekil 10).

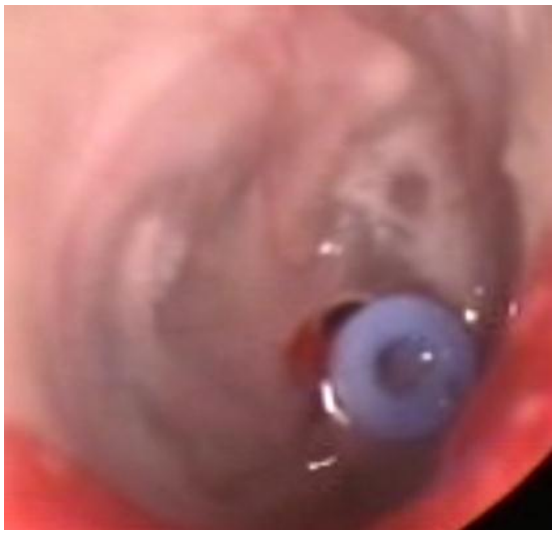

Şekil 10. Postoperatif otore

Tablo 5. Gruplara göre otore oranlarının değerlendirmesi

		Gruplar						**p**
		Oral antibiyotik grubu (n=20)		**Topikal antibiyotik grubu (n=20)**		**Kontrol grubu (n=20)**		
		n	**%**	**n**	**%**	**n**	**%**	
1.Hafta	**Var**	1	5	0	0	2	10	**0.349**
	Yok	19	95	20	100	18	90	
2.Hafta	**Var**	1	5	2	10	3	15	**0.574**
	Yok	19	95	18	90	17	85	
Total İzlenim Süresinde	**Var**	1	5	2	10	3	15	**0.574**
	Yok	19	95	18	90	17	85	

Ki Kare test

Otore ile yaş arasındaki ilişki incelendiğinde, postoperatif otore görülen hastaların yaşları 3 ile 14 yıl arasında değişmekte olup ortalaması 8,17±4,26, otore görülmeyen hastaların yaşları 3 ile 16 yıl arasında değişmekte olup ortalaması 7,67±3,27'dir. Otore görülen ve görülmeyen hastaların yaşları arasında istatistiksel olarak anlamlı farklılık bulunmamaktadır (p=0.875) (Şekil 11).

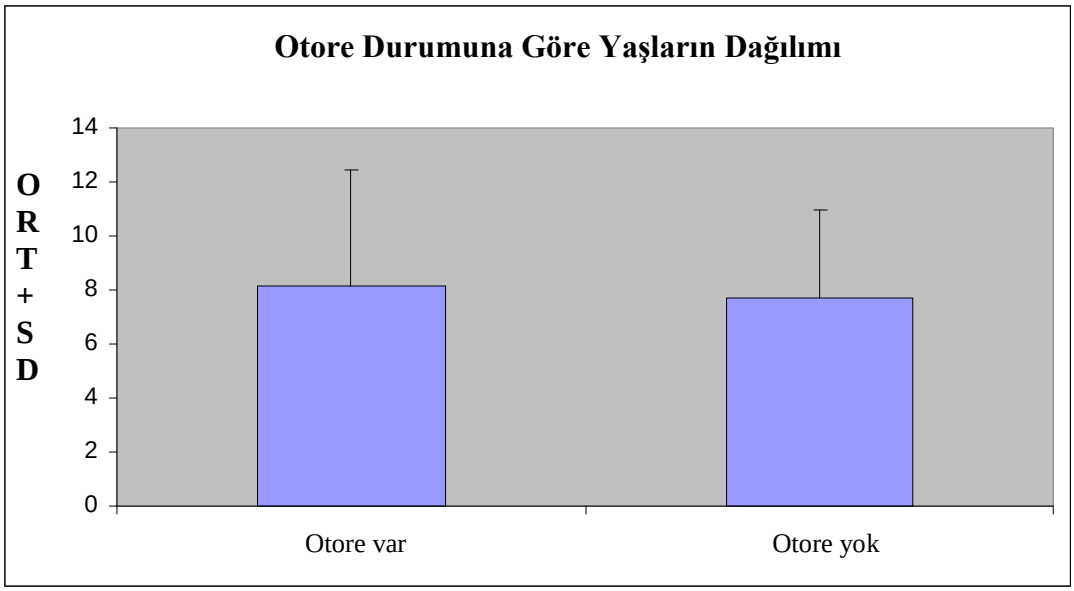

Şekil 11. Otore durumuna göre yaş dağılımı

Otore ile cinsiyet arasındaki ilişkiye bakıldığında kız hastaların %4,2'sinde (n=1), erkek hastaların ise %13,9'unda (n=5) otore izlendi. Otore görülen ve görülmeyen hastaların cinsiyetleri arasında istatistiksel olarak anlamlı farklılık bulunmadı (p=0.387) (Şekil 12).

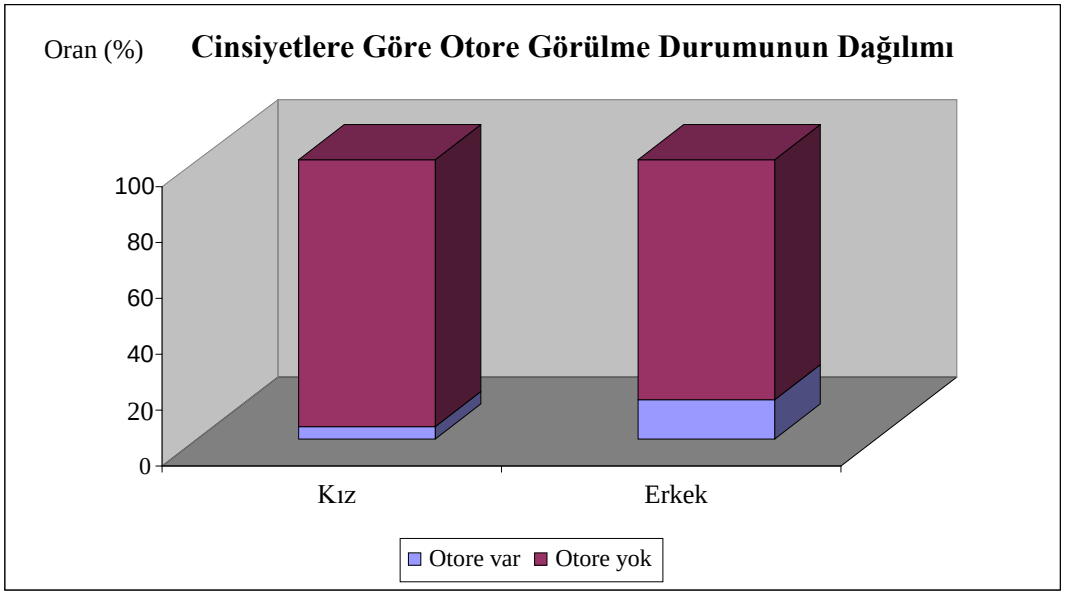

Şekil 12. Cinsiyetlere göre otore görülme durumunun dağılımı

Operasyon tipi ile otore arasındaki ilişkiye bakıldığında, sadece VT uygulaması yapılan hastaların %16,7'sinde (n=1), Adenoidektomi+VT uygulaması olan hastaların ise %9,3'ünde (n=5) otore görüldü. Operasyon tipine göre hastaların

otore oranlarına bakıldığında her iki uygulama tipi arasında istatistiksel olarak anlamlı farklılık izlenmedi (p=0.566) (Şekil 13).

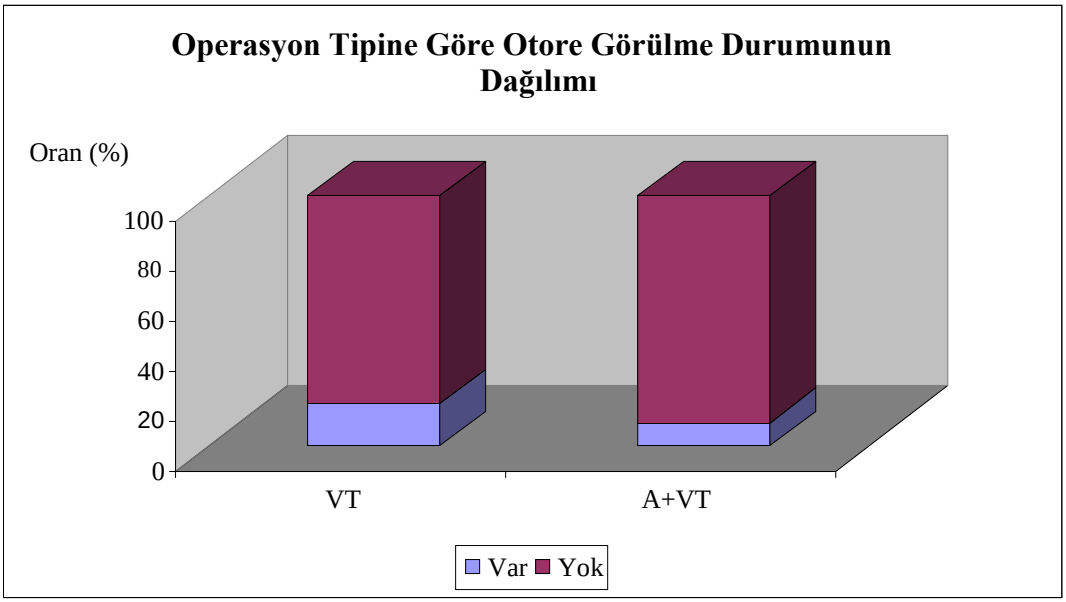

Şekil 13. Operasyon tipine göre otore görülme durumunun dağılımı

Tüm hasta gruplarının maliyet oranları ve başarı ile tedavi edilen hasta başına düşen harcamalar hesaplandı (Tablo 6). Maliyet analizi, hasta gruplarının hepsine verilen parasetamol süspansiyon ve tedavi gruplarına verilen oral ve topikal antibiyotik fiyatları hesaplanarak yapıldı. Ortalama hasta başına düşen maliyetler; oral antibiyotik grubu için 5.17€, topikal antibiyotik grubu için 2.2€, kontrol grubu için 1.26€ olarak hesaplandı. Hasta grupları maliyetlerine göre değerlendirildiğinde en düşük maliyet kontrol grubunda elde edildi.

Tablo 6. Hasta gruplarının maliyet analizi

	Oral Antibiyotik Grubu	**Topikal Antibiyotik Grubu**	**Kontrol Grubu**
Her hasta için toplam ortalama maliyet	5.17	2.2	1.26
Hastaların başarı oranı	0.95	0.90	0.85
Başarı sağlanan hasta başına düşen maliyet	5.44	2.44	1.48

5.TARTIŞMA

EOM, orta kulak boşluğu ve mastoid hava hücrelerinin yetersiz ventilasyonu sonucu ortaya çıkar; bu da ÖT'nin fonksiyonlarıyla yakından ilgilidir. ÖT'nin proksimal ucunun normal açılışını etkileyen, ya da mukosiliyer klirens mekanizmasını bozan her türlü etken EOM'ye yol açabilir (4,5). Orta kulak boşluğunda uzun süre efüzyon olması büyük olasılıkla polip formasyonu, fibröz doku, ÖT tıkanıklığı ve kronik EOM gibi yapısal değişikliklere neden olur (70,71). Medikal tedaviye cevap vermeyen ve 3 aydan uzun süren efüzyonlarda cerrahi tedavi uygulanır (5-7,25,33). EOM'de yapılan en yaygın cerrahi yöntem VT uygulamasıdır (7-9). Ancak uzun vadeli izlemelerde her zaman tam çözüm getirmediği ve bazı komplikasyonlara yol açabileceği de bilinmektedir (7,11,25,33,67,72). En sık komplikasyon postoperatif otore gelişimidir. Gates ve ark. (73) ile Per-Lee (74) postoperatif otore insidansını sırasıyla %15 ve %19 olarak bildirmişlerdir. Fakat literatürde %3.4 ile %74 arasında geniş aralıkta bildirilmektedir (10,25,61,73-75). Bu büyük farklılığın sebebinin izlem sürelerine ve hasta özelliklerine (yaş, cinsiyet, immünite, sosyoekonomik düzey) bağlı olduğu düşünülmektedir (76). Rosenfeld (75) 134 çalışmayı içeren meta-analizinde postoperatif erken otore oranını %16 olarak bildirmişdir. Çalışmamızda postoperatif erken otore oranı %10 olarak bulundu.

Otore tüp takıldıktan sonraki iki hafta içinde görülürse erken, iki haftadan sonra görülürse geç otore olarak adlandırılır. Erken otore; VT uygulaması sırasında orta kulak hipersekretuar fazda ise, efüzyon mukoid ya da pürülan ise, uygun olmayan cerrahi teknik uygulaması olmuş ise ve intraoperatif DKY'den bulaş oldu ise ortaya çıkabilir. Geç otore; nazofarenksten asendan enfeksiyon sonrasında (ÜSYE sonrasında), patolojik patent ÖT aracılığı ile nazofarengeal reflü ya da DKY'den orta kulağa kontaminasyonla reenfeksiyona sekonder gelişir (77,78). Scott ve ark. (78) yaptığı çalışmada erken dönem otore gelişen hastaların cerrahi esnada mukoid veya pürülan efüzyonu olan hastalar olduğunu ve etken mikroorganizmaların efüzyona benzer bakteriyolojiye sahip olduğunu bildirmişlerdir. Cerrahi esnada mukoid veya pürülan efüzyonu olan hastalarda otore riski arttığı ve topikal antibiyotiklerin postoperatif erken otoreyi önlemede yararlı olduğu bildirilmiştir (77,79,80). Çalışmamızda operasyon esnasında tüm hastalarda mukoid, seröz, sero-mukoid ve nadiren pürülan efüzyon izlenmiştir. Efüzyon olmayan hastalar çalışmaya

alınmamıştır. Fakat çalışmamızda efüzyon tipi otore gelişiminde dikkate alınmamıştır.

VT sonrasında otore gelişimini hazırlayan faktörler intrensek ve ekstrensek olarak sınıflandırılır. İntrensek faktörler; yaş, efüzyonun tipi ve mikrobiyolojisi, preoperatif uygulanan tedavi, adenoid vejetasyon, ÖT ve paranazal bölgenin durumu ve alerjik rinittir. Ekstrensek faktörler ise tüpün tipi, antibiyotik kullanımı, cerrahi teknik, tüpün kalış süresi, ÜSYE sıklığı ve su ile temastır (41,61,75). Otore tedavisi planlanırken, intrensek ve ekstrensek tetikleyici faktörler göz önünde bulundurulmalıdır. Erken otoreler, enflamasyonlu ve ödemli orta kulak mukozası ve efüzyonun mukoid ve pürülan olduğu durumlarda sıklıkla görülebilir.

VT materyal ve şeklinin, bakteriyel kolonizasyonu ve klinik enfeksiyon riskini etkileyebileceği ve otorede etkili olduğu bilinmektedir. Pürüzlü yüzeylere sahip tüplerde bakteriyel adezyon riski daha yüksektir (41). Genellikle kısa etkili tüpler (Shepard ve Armstrong modelleri) az, uzun etkili tüpler (Paparella tip 2 ve Goode T-tüpleri) ise daha sık otoreye neden olmaktadır (41). Otore ile tüp tipleri arasında önemli bir ilişki vardır. Otoreye neden olmamak için takılan tüp modeli ve maddesi üzerinde durulmuştur. Uzun süreli tüplerde daha sık otore görülürken (%32.5), kısa süreli tüplerde daha az (%14.8) sıklıkta otore izlenmektedir (62). Otoreyi azaltmak için gümüş oksit kaplı tüpler (Activent) ve antiseptik özellikte polyvinylpyridine (PVP) maddesiyle kaplanmış tüpler (Microgel) de önerilmektedir (7). VT'nin tipi ile otore arasındaki ilişkiyi araştıran retrospektif bir çalışmada en fazla Paparella tipi tüplerde izlendiği yayınlanmıştır. Bu artmış otore insidansının uzun süre kulak zarında kalması ile ilgili olabileceği bildirilmiştir (81). Çalışmamızda tüm hastalara Shepard grommet VT uygulandığı için tüp tipleri ile otore arasındaki ilişki araştırılmadı.

Yapılan bazı çalışmalarda yaşı daha küçük olan hastaların otore gelişme riskinin daha yüksek olduğunu göstermiştir (77,82). Küçük çocuklarda AOM etkenleri daha sık görüldüğünden bu hastalarda otorenin tedavisinde sistemik antibiyotikler (gerekirse parenteral) verilmelidir. Erken otore şikayeti ile başvuran 6 ile 72 aylık çocuklarda yapılan plasebo kontrollü çalışmada, oral amoksisilin-klavulanat alan çocukların otorelerinin plasebo grubuna göre daha kısa sürede ve daha fazla oranda düzeldiği rapor edilmiştir (83). Daha büyük çocuklarda DKY'den kontaminasyon ön

planda olduğundan S.aureus ve P.aeruginosa'ya etkili topikal kulak damlaları (%0.3 siprofloksasin) faydalı olmaktadır (77). Debruyne ve ark. (82) yaptığı çalışmada 2 yaş altı çocuklarda erken postoperatif otore oranını %20, 6 yaş üstü çocuklarda %7.5 olarak bildirmişlerdir. Çalışmamızda hastaların yaşları ile otore arasındaki ilişki incelendi. Hastaların yaşları ile otore görülme sıklığı arasında anlamlı bir fark izlenmedi. Bu, çalışmamızdaki hastaların 3 ile 16 yaş arasında olmaları ve 3 yaş altı hastamızın olmaması ile ilgili olabilir. Mandel ve ark. (84) intraoperatif bakteriyolojik kültürde AOM etkenlerini %42 oranında S.pneumoniae, H. influenzae, M. Catarrhalis ve %44 oranında P.aeruginosa veya S.aureus olarak bulmuşlardır. Aynı çalışmada 6 yaş altı hastalarda %50 AOM patojenleri izlenirken, 6 yaş üstü hastalarda %4.4 izlenmiş ve P.aeruginosa 6 yaş üstü hastalarda %43.5 oranında tespit edilmiştir. Schneider ve ark. da (85) çalışmalarında benzer sonuçları bulmuşlardır.

Tedaviye dirençli otore olgularında genellikle P.aeruginosa, Proteus, S.aureus'un etken olduğu göz önünde bulundurulmalıdır. Bu olgularda, sistemik antibiyotik tedavisine ek olarak lokal antiseptik solüsyonların (%3'lük borikli su) ve topikal antibiyotiklerin (%0.3 siprofloksasin) faydalı olduğu gösterilmiştir (7). Oral ve topikal tedaviye rağmen otoresi düzelmeyen inatçı olgularda, antibiyotik tedaviye birkaç gün ara verilip mantar açısından araştırılmalıdır. Otorenin uzun sürdüğü, lokal veya sistemik tedaviye cevap vermediği durumda uzun süreli tüplerin %13.5'inde, kısa süreli tüplerin %0.9'unda tüpü çıkartmak gerekebilir (62,77). Tüpün çıkarılmasına rağmen düzelmeyen hastalarda basit mastoidektomi gerekebilir (86).

Banyo yaparken, denize ve havuza girme sırasında kulağa su kaçmasının otoreye sebep olacağı düşüncesiyle kulağın korunması önerilmektedir. Buna yönelik yapılan randomize prospektif bir çalışmada otorenin, kulaklarını koruyan hastalarda az da olsa istatistiksel olarak anlamlı oranda azaldığı gösterilmiştir (87). Ancak banyo sırasında ve denizde veya havuzda dalış yapılmadığı sürece koruma önlemlerine gerek olmadığını savunan görüşlerde vardır (7). Salata ve Derkay (88) yaptığı 5 yıllık prospektif çalışmada yüzeyde yüzüldüğü ve 60 cm'den derine inilmedikçe kulağı koruyucu tedbire ve kulak tıkacına ihtiyaç olmadığını bildirmişlerdir. Çalışmamızdaki tüm hastalara kulaklarını banyo, deniz veya havuzda korumaları önerildi.

Erken otoreleri önlemek amacıyla; DKY sterilazyonu ve temizliği üzerinde durulmuştur. Fakat postoperatif otoreyi önlemede DKY'nin sterilize edilip edilmemesi arasında önemli farklılıklar olmadığı gösterilmiştir (7). Giebink ve ark. (89) perioperatif %70 etil alkol veya povidon-iyodin ile DKY hazırlığı ve sterilazasyonu uygulanan ve uygulanmayan kulaklar arasında erken otoreyi önlemede anlamlı farklılık bildirmemişlerdir. Yapılan üç randomize çalışmada, povidon-iyot veya %70 etil alkol ile perioperatif DKY sterilizasyonu yararlı bulunmuş fakat otoreyi önlemede istatistiksel olarak anlamlı bir sonuç bulunmamıştır (78,90,91). Scott ve Strunk (90) yaptıkları çalışmada ilginç bir şekilde perioperatif DKY sterilizasyonu ile %40 oranında erken otorede azalma sağlamış ve sadece %8 kuşkulu patojen görülmüş. Otoreyi önlemede DKY'nin sterilize edilmesinde anlamlı farklılık olmamasına rağmen granülasyonların, serümenlerin temizlenmesi tavsiye edilmektedir (92). Çalışmamızda operasyon öncesinde DKY sterilazyonu yapılmadı ama DKY'deki serümen, granülasyon ve epitelize dokular temizlendi.

VT uygulaması esnasında kulağın serum fizyolojikle yıkanmasının postoperatif otoreyi azalttığı bildirilmiştir (76). Salin irrigasyonda miringotomi insizyonundan sonra insülin veya dental enjektör yardımı ile orta kulak boşluğu irrige edilmektedir. Postoparatif otoreyi önlemeye yönelik salin irrigasyonu, topikal antibiyotik-steroid ve oral antibiyotik gibi tedavi modellerinin karşılaştırmalı çalışmaları yapılmıştır. Balkany ve ark. (93) 265 hastadan oluşan çalışmalarında hastaların bir kulağına salin irrigasyonu yapıp diğer kulağı kontrol grubu olarak değerlendirmiş ve otore oranını sırasıyla %4 ve %19.2 olarak bildirmişlerdir. Çalışma postoperatif otoreyi önlemede istatistiksel olarak anlamlı bulunmuştur. Gross ve ark. (79) yaptığı çalışmada postoperatif otore oranını %29.7 bildirmişler ve postoperatif otoreyi önlemede salin irrigasyonu ile topikal steroidi karşılaştırılmış ve salin grubunda otore oranını %19.2, topikal steroid grubunda %35.6 olarak birdirmişler ve otoreyi önlemede istatistiksel olarak anlamlı bulmuşlardır. Kocatürk ve ark. (76) yaptığı 280 hastadan oluşan çalışmada postoperatif otore oranını %17.1 bildirmişler ve intraoperatif salin irrigasyonu, postoperatif oral (sulbaktam-ampisilin kombinasyonu) ve topikal antibiyotik (ofloksasin kulak damlası) kullanımının erken otoreyi önleme ve tedavi maliyetleri açısından karşılaştırmışlar. Postoperatif erken pürülan otore oranları salin grubunda %15.7, oral antibiyotik grubunda %14.28, topikal antibiyotik grubunda

%8.57, kontrol grubunda ise %30 olarak bulunmuştur. Çalışmada otoreyi önleme yönünden kontrol ve tedavi grupları arasında istatistiksel olarak anlamlı bir fark olduğu, fakat tedavi modelleri arasında fark olmadığı bildirilmiştir. Üç tedavi modelinin etkinliği benzer olmakla beraber maliyetlerinin farklı olduğu ve oral antibiyotik grubunda 9$, salin grubunda 0.15$, topikal antibiyotik grubunda ise 1.51$ olarak bildirilmiştir. Tedavi modellerinin maliyet ve etkinlik oranları karşılaştırıldığında biri diğerine üstün olmadığı için intraoperatif salin irrigasyonunu en ucuz tedavi metodu olarak bildirmişlerdir (76).

Postoperatif otoreyi önlemede siprofloksasin, ofloksasin, polimiksin, neomisin, deksametazon gibi topikal kulak damlaları kullanılmaktadır. Postoperatif otoreyi önlemede özellikle topikal antibiyotik siprofloksasin kulak damlası üzerinde durulmaktadır ve AOM ve KOM'da etkili bir şekilde kullanılmaktadır (94,95). Etki spektrumu otore ile ilişkili bakterilerin çoğunluğunu kapsamaktadır. Siprofloksasin, Pseudomanas, Stafilokok türleri (metisiline dirençli S.aureus), H.influenza ve Streptokoklara karşı etkinliği çok iyidir (77). Siprofloksasin ile ilgili yapılan in vitro çalışmalarda patojenlere geniş etki spektrumu, düşük rezistans oranı ve aminoglikozid ajanlarla karşılaştırıldığında daha güvenli olmalarıyla ön plana çıkmaktadır (80,96). Hayvan çalışmalarında topikal siprofloksasinin ototoksisiteye ve işitme kaybına yol açmadığı için güvenli bir şekilde kullanılabileceği gösterilmiştir (97,98). Kinolon grubu antibiyotiklerin sistemik kullanımı 18 yaş altı hasta grubunda kontrendike olmasına rağmen, %0.3 siprofloksasin içeren kulak damlası şeklindeki topikal kullanımı Food and Drug Administration (FAD) onaylı olup OM tedavisinde efektif olarak kullanılmaktadır (97,99). Yapılan çeşitli prospektif çalışmalarda ototopikal ajanların postoperatif otoreyi azalttığı gösterilmiştir (76,77,80). Mandal ve ark. (100) yaptığı bir meta-analizde, topikal proflaksinin istatistiksel olarak anlamlı olmadığını rapor etmişlerdir. Balkany ve ark. (101) yaptığı bir çalışmada; preoperatif son 24 saatte ve postoperatif 3 gün oral amoksisilin alan, postoperatif 1 hafta topikal steroid alan ve kontrol grubu karşılaştırmışlar, otore oranlarını sırasıyla %13, %6 ve %19 olarak bulmuşlardır. Otore oranları arasında anlamlı farklılık olmadığı bildirilmiş, ancak otoreyi önlemek için postoperatif proflaktik ilaç kullanımını tavsiye etmişlerdir.

Giles ve ark. (80) postoperatif otore oranını %22 bildirmişler ve topikal siprofloksasin/deksametazon kombinasyonunun postoperatif erken otoreye etkisini araştırmışlar. Çalışmada hastaları VT uygulaması esnasında efüzyon varlığına göre sınıflandırmışlar ve topikal siprofloksasin/deksametazon proflaksisinin özellikle perioperatif bilateral efüzyonu olan hastalarda büyük oranda otoreyi azalttığını göstermişlerdir. Efüzyonu olmayan hastalarda da yararlı olduğunu bildirmişlerdir. Zipfel ve ark. (77) bilateral VT uygulaması yaptıkları hastaların bir kulaklarına intraoperatif ve postoperatif topikal %0.03 siprofloksasin uygulamışlar, diğer kulaklarına herhangi bir tedavi uygulamamışlar ve postoperatif erken otore oranını tedavi verilen grupta %3.9, kontrol grubunda %9.1 olarak bulmuş ve postoperatif otoreyi önlemede topikal siprofloksasin profaksisinin istatistiksel olarak anlamlı olduğunu bildirmişlerdir. Ayrıca postoperatif otore gelişiminin cerrahi müdahale esnasında kanama olması ile yakından ilişkisi olduğunu bildirmişler. Dohar ve ark. (99) topikal siprofloksasin/deksametazon kombinasyonu ile oral amoksisilin-klavulanik asit süspansiyonunu karşılaştırmışlar ve topikal tedaviyi daha üstün ve otoreyi kesmede daha etkin bulmuşlardır. Ayrıca yan etki açısından topikal tedavi sistemik antibiyotik ile karşılaştırıldığında, topikal tedavide %5.1 kulak ağrısı, oral tedavide ise %19.5 diyare, %7.3 dermatit, %4.9 gastroenterit bildirilmiş ve topikal tedaviyi hem etkinlik hem yan etki potansiyeli açısından daha faydalı olarak bildirmişlerdir.

EOM etyopatogenezindeki söz edilen etkiler göz önüne alınarak, EOM'nin cerrahi tedavisinde ÖT'nin fonksiyonunu düzeltmek ve yineleyen enfeksiyon riskini azaltmak amacı ile adenoidektomi de önerilmektedir. Kronik EOM tanısı nedeniyle cerrahi endikasyon bulunan olgularda uygulanacak en iyi yöntem VT ve adenoidektominin birlikte uygulanmasıdır (7,60). Yasan ve ark. (102) adenoidektomi eşliğinde VT uygulanan hastalar ile sadece VT uygulanan hastalar arasında komplikasyon açısından anlamlı fark tespit etmediklerini bildirmişlerdir. Çalışmamızda sadece VT uygulanan ve adenoidektomi ile VT uygulanan hastalarda postoperatif erken otore sıklığı karşılaştırıldı. Sadece VT uygulanan 5 hastanın 1'inde (%16.7), ve adenoidektomi ile VT uygulanan 54 hastanın 5'inde (%9.3) otore gözlendi ve iki tip uygulama arasında anlamlı bir fark izlenmedi.

Çalışmamızda oral amoksisilin/klavulanik asit süspansiyonunu, topikal siprofloksasin ve tedavi almayan kontrol grubu karşılaştırıldı. Postoperatif erken otore görülme sıklığı birbirerine yakındı ve sırasıyla %5, %10, %15'dir. Postoperatif erken otore görülme sıklığı yönünden kontrol ve tedavi grupları arasında anlamlı bir fark yoktu. Tedavi verilen gruplar arasında da anlamlı fark izlenmedi. Toplam otore oranı ise %10 olarak izlendi. Çalışmada karşılaştırılan 3 grup arasında postoperatif otore gelişimini önlemede anlamlı bir fark olmamasına karşın tedavi maliyetleri oldukça farklıydı. Tüm hastalara analjezik ve antipiretik olarak postoperatif dönemde 5 gün süreyle Parasetamol verildi. Ortalama hasta başına düşen maliyetler; oral antibiyotik grubu için 5.17€, topikal antibiyotik grubu için 2.2€, kontrol grubu için 1.26€ olarak hesaplanmıştır. Tedavi seçenekleri maliyetlerine göre değerlendirildiğinde en düşük maliyet kontrol grubunda elde edilmiştir. Gelişmekte olan ülkelerde tedavi maliyeti önem taşımaktadır.

Sonuç olarak VT uygulaması sonrasında postoperatif erken otoreyi önlemeye yönelik birçok konservatif ve medikal tedavi seçenekleri izlenmektedir. Bu konuda özellikle ön plana çıkan ototopikal antibiyotikli damlalardır. Bunun yanında perioperatif salin kullanımıda önerilmektedir. Otoreyi önlemeye yönelik proflaktik tedavi hastaya özgü özellikler göz önünde bulundurularak riskli gruplara uygulanabilir. Çalışmamızda postoperatif erken otoreyi önlemede proflaktik tedavi grupları arasında anlamlı farklılık olmaması nedeniyle ve tedavi maliyetleri göz önüne alındığında VT sonrası otoreyi önlemek için proflaktik tedavi verilmeyip eğer postoperatif herhangi bir dönemde otore gelişirse buna yönelik tedavi yapılmasının uygun olacağını düşünmekteyiz.

6.SONUÇLAR

1- Kontrol ve tedavi grupları arasında postoperatif erken otore görülme sıklığı açısından anlamlı farklılık izlenmedi.

2- Üç-16 yaş arasındaki hastalarda otore ile hasta yaşı arasındaki ilişki incelendiğinde anlamlı bir ilişki gözlenmedi.

3- Sadece VT uygulanan ve adenoidektomi ile VT uygulanan hastalarda postoperatif erken otore görülme sıklığı açısından karşılaştırıldığında iki uygulama arasında anlamlı bir fark izlenmedi.

4- Hastalar cinsiyet ile otore arasındaki ilişki açısından karşılaştırıldığında anlamlı farklılık izlenmedi.

5- Tedavi seçenekleri maliyetlerine göre değerlendirildiğinde en düşük maliyet kontrol grubunda elde edilmiştir. Gelişmekte olan ülkelerde tedavi maliyeti önem taşımaktadır. Riskli olmayan hastalara proflaksi uygulanmayabilir.

6- Otoreyi önlemeye yönelik proflaktik tedavi hastaya özgü özellikler göz önünde bulundurularak riskli gruplara uygulanabilir. Diğer hastalarda postoperatif herhangi bir dönemde otore görülürse o zaman otoreye yönelik lokal veya sistemik tedavi verilebilir.

7.KAYNAKLAR

1. Inglis FA Jr, Gates GA. Acute otitis media and otitis media with effusion. Ed: Cummings CW. Cummings Otolaryngology Head and Neck Surgery. 4.ed. pp. 4445-4468. Elsevier Mosby, St-Louis, 2007.

2. Poetker DM, Lindstrom DR, Edmiston CE, Krepel CJ, LinkTR, KerschnerJE. Microbiology of middle ear effusions from 292 patients undergoing tympanostomy tube placement for middle ear disease. International Journal of Pediatric Otorhinolaryngology. 2005;69:799-804.

3. Bilgen C, Kirazlı T, Aydemir B. Efüzyonlu otitis media ve ani başlangıçlı sensörinöral işitme kaybı. Otoskop. 2003;3:120-126.

4. Yıldırım İ, Kıroğlu M, Aydoğan B, Okur E, Tuncer Ü, Erken E. Efüzyonlu otitis mediada otoimmün etyoloji. Otoskop. 2001;3:141-146.

5. Akyıldız AN. Kulak Hastalıkları ve Mikrocerrahisi-I. pp. 32-49, 247-296, 495-512. Bilimsel Tıp, Ankara, 1998.

6. Hoffman RA. Serous otitis media: A rationale for therapy. Otolaryngology and Pediatrics of the New York Academy of Medicine. 1980;56(8):728-733.

7. Hızalan Mİ. Efüzyonlu otitis media. Ed: Çelik O. Kulak Burun Boğaz Hastalıkları ve Baş Boyun Cerrahisi. 2.ed. pp. 127-153. Asya Tıp Kitabevi, İzmir, 2007.

8. Basut O, Coşkun H, Erişen L, Ertürk A, Tezel İ, Onart S. Paparella ve sheppard ventilasyon tüplerinin etkinliği ve komplikasyonları. Otoskop. 2000;1:16-19.

9. Yum J, Park Y, Jeon E, Kim D, Jung M, Lee D. Factors affecting the persistence of tympanic membrane perforation developed with the extubation of ventilation tube. International Journal of Pediatric Otorhinolaryngology. 2008;72:49-55.

10. Jung TTK, Hanson JB. Classification of otitis media and surgical principles. Otolaryngologic Clinics of North America. 1999;32:369-383.

11. Kuman M, Khan AM, Davis S. Medical displacement of grommets: an unwanted sequel of grommet insertion. J Larygol Otol. 2000;114:448-449.

12. Elden ML, Marsh RR. Survey of pediatric otolaryngologists: Clinical practice trends used to prevent and treat blocked ventilation ear tubes in children. International Journal of Pediatric Otorhinolaryngology. 2006;70:1533-1538.

13. Inglis AF. Tympanostomy tubes. Ed: Cummings CW. Pediatric Otolaryngology Head and Neck Surgery. 3.ed. pp. 478-487. Mosby Year Book, St-Louis,1993.

14. Yaman H, Yılmaz S, Alkan N, Subası B, Guclu E, Ozturk O. Shepard grommet tympanostomy tube complication in children with chronic otitis media with effusion. Eur Arch Otorhinolaryngol. 2010;267:1221-1224.

15. Hochman J, Blakley B, Abdoh A, Aleid H. Post-tympanostomy tube otorrhea: A meta-analysis. Otolaryngology- Head and Neck Surgery. 2006;135:8-11.

16. Martin FN, Clark JG. Introduction to Audiology. pp. 237-274. Pearson Education, Boston,2003.

17. Gelfand SA. Essentials of Audiology. 2.ed. pp. 37-91, 219-257. Thieme, New York-Stutgart, 2001.

18. Kaya S. Kulak zarı. Ed: Önerci M. Kulak Burun Boğaz ve Baş Boyun Cerrahisi'nde Güncel Yaklaşım. pp. 95-104. Hacettepe Üniversitesi Hastaneleri Basımevi, Ankara, 2009.

19. www.orld.com.tr/pages%5Ckulak.html.

20. Bluestone CD. Studies in otitis media. Children's Hospital of Pittsburgh-University of Pittsburgh progress report. Laryngoscope. 2004;114:1-26.

21. Yaman H. Kortikosteroidlerin efüzyonlu otitis mediadaki etkinliğinin timpanometri ve sitokinler kullanılarak araştırılması: Deneysel çalışma. Selçuk Üniversitesi Meram Tıp Fakültesi, Kulak Burun Boğaz Anabilim Dalı, Uzmanlık Tezi. Konya, 2005.

22. Keleş B. Sekretuar otitis medialı ve adenoid hiperplazili çocuklarda gastroözefageal reflü prevelansı. Selçuk Üniversitesi Meram Tıp Fakültesi, Kulak Burun Boğaz Anabilim Dalı, Uzmanlık Tezi. Konya, 2005.

23. Hiraide F, İnouye T. The fine surface view of the human adult eustachian tube. J Laryngol Otol. 1983;97:149-157.

24. Alper CM, Andalibi A, Bakaletz LO, Buchman C, Caye-Thomasen P, Hellstrom SO, Herman P, et al. Recent advances in otitis media. 4. Anatomy, cell biology, pathology, and animal models. Ann Otol Rhinol Laryngol Suppl. 2002;188:36-51.

25. Hızalan İ. Efüzyonlu otitis media. Ed: Önerci M. Kulak Burun Boğaz ve Baş Boyun Cerrahisi'nde Güncel Yaklaşım. pp. 13-20, 21-25, 31-36. Hacettepe Üniversitesi Hastaneleri Basımevi, Ankara, 2007.

26. Akyıldız N, Kemaloğlu Y. Otitis Media. pp. 5-22. Bilimsel Tıp, Ankara, 2000.

27. Bluestone CD, Gates GA, Klein JO. Recent advances in otitis media. Panel reports.1. Definitions, terminology and classification of otitis media. Ann Otol Rhinol Laryngol. 2002;111:8-18.

28. Çelik O. Akut süpüratif otitis media. Ed: Çelik O. Kulak Burun Boğaz Hastalıkları ve Baş Boyun Cerrahisi. 2.ed. pp. 154-171. Asya Tıp Kitabevi, İzmir, 2007.

29. Juhn SK, Garvis WJ, Lees CJ, Le CT, Kim CS. Determining otitis media severity from middle ear fluid analysis. Ann Otol Rhinol Laryngol Suppl. 1994;163:43-45.

30. DeMaria TF, Bakaletz LO, Chonmaitree T, Heikkinen T, Hurst DS, et al. Recent advances in otitis media. Microbiology and immunology. Ann Otol Rhinol Laryngol Suppl. 2002;188:62-81.

31. Tekin M, Mutlu C, Paparella MM, Schachern PA, Jaisinghani VJ, Le CT. Tympanic membrane and middle ear pathologic correlates in mucoid otitis media. Otolaryngol Head Neck Surg. 2000;123:258-262.

32. Healy GB. Otitis media and middle ear effusion. Ed: Ballanger JJ, Snow JB, Otorhinolaryngology Head and Neck Surgery. 15.ed. pp. 1003-1109. Williams & Wilkins, London, 1996.

33. Sütbeyaz Y. Sekretuar otitis media. Ed: Koç C. Kulak Burun Boğaz Hastalıkları ve Baş Boyun Cerrahisi. pp. 153-172. Güneş kitabevi, Ankara, 2004.

34. Doyle WJ, Alper CM, Bluestone CD, et al. Ed: Lim DJ. Middle ear physiology and pathophysigology. Recent advances in otitis media. Annals Otol Rhinol Laryngol. 1998;107:14-16.

35. Ovesen T, Borglum JD. New aspects of secretory otitis media, eustachian tube function and middle ear gas. Ear Nose Throat J. 1998;77:770-777.

36. Sade J, Luntz M, Levy D. Middle ear gas composition and middle ear aeration. Ann Otol Rhinol Laryngol. 1995;104:369-373.

37. Küçüktağ Z. Kronik zar perforasyonu ve östaki tüpü blokajının timpanoskleroz oluşumuna etkisi ve oluşan hücresel değişikliklerin analizi. GATA Tıp Fakültesi, Kulak Burun Boğaz Hastalıkları Uzmanlık Tezi, Ankara 2010.

38. Eden AR, Laitman JT, Gannon PJ. Mechanisms of middle ear aeration. Anatomic and physiologic evidence in primates. Laryngoscope. 1990;100:67-75.

39. Canafax DM, Giebink GS, Bernstein JM. Panel Discussion. Ed: Giebink GS. Recent Advances in Otitis Media Treatment. Annals Otol Rhinol Laryngol. 1994;103:31-33.

40. Casselbrant ML, Brostoff LM, Flaherty MR. Otitis media with effusion in preschool children. Laryngoscope. 2000;95:428-436.

41. Birch L, Elbrond O. Prospective epidemiological study of secretory otitis media in children not attending kindergarten: an incidence study. Int J Pediatr Otorhinolaryngol. 1986;11:183-190.

42. Balen FA, Melker RA. Persistent otitis media with effusion: can it be predicted? A family practice follow-up study in children aged 6 months to 6 years. J Fam Pract. 2000;49:605-611.

43. Handler SD, Magardino TM. Otitis media with effusion. Ed: Canalis RF, Lambert PR. The Ear. pp. 383-396. Lippincott Williams & Wilkins. Philadelphia, 2000.

44. Cüreloğlu S, Osma Ü, Akkuş Z, Meriç F, Çelik Y, Topçu İ. Sekretuar otitis media frekansı ile meteorolojik parametreler arasındaki ilişki. Otoskop. 2000;1(1):25-28.

45. Giebink CD, Berman S, Bluestone GS, et al. Ed: Lim DJ. Treatment. Recent Advances in Otitis Media. (Report of the sixth reserch conference). Annals Otol Rhinol Laryngol. 1998;174:1-94.

46. Rosenfeld RM, Culpepper L, Doyle KJ, Grundfast KM, Hoberman A, Kenna MA, Lieberthal AS, Mahoney M, Wahl RA, Woods CR Jr, Yawn B. Clinical practice guideline: Otitis media with effusion. Otolaryngol Head Neck Surg. 2004;130:95-118.

47. Fria TJ, Cantekin EI, Eichler JA. Hearing acuity of children with otitis media with effusion. Arch Otolaryngol. 1985;111:10-16.

48. Saraç S. Efüzyonlu otitis mediada tanı metodları. Ed: Soylu L. Efüzyonlu Otitis Media. pp. 53-57. Kansu Matbaacılık ltd. Sti. , İstanbul, 2005.

49. Margolis RH, Hunter LL. Audiological evaluation of the otitis media patient. Otolaryngol Clin North Am. 1991;24(4):877-899.

50. Bellussi L, Dhooge I, Downs MP, Karma P, Marchisio P, et al. Recent advances in otitis media. 8. Diagnosis and screening. Ann Otol Rhinol Laryngol Suppl. 2002; 188:95-101.

51. Margolis RH, Hunter LL, Giebink GS. Tympanometric evaluation of middle ear function in children with otitis media. Ann Otol Rhinol Laryngol. 1994;103:34-38.

52. Cenik Z, Uyar Y, Kadakal R. Seröz otitis media olgularında tympanometrik bulguların operasyon bulgularıyla karşılaştırılması. Türk ORL Arşivi. 1991;29:65-67.

53. Daly KA, Hunter LL, Giebink GS. Choronic otitis media with effusion. Pediatr Rev. 1999;20:85-93.

54. Segal N, Leibovitz E, Dagan R, Leiberman A. Acute otitis media- dianosis and treatment in the era of antibiotic resistant organism: Updated clinical practice guidelines. Int J Pediatr Otorhinolaryngol. 2005;69:1311-1319.

55. Yaman H, Ozturk K, Uyar Y,Gurbilek M. Effectiveness of corticosteroids in otitis media with effusion: an experimental study. J laryngol Otol. 2008;122(1):25-30.

56. Sutbeyaz Y, Yakan B, Ozdemir H, Karasen M, Doner F, Kufrevioglu I. Effect of SC-41930, a potent selective leukotriene B4 receptor antagonist, in the guinea pig model of middle ear inflammation. Ann Otol Rhinol Laryngol. 1996;105:476-480.

57. Ada M, Toprak M, Öz F. CO_2 Lazer miringotomi. Türk ORL Arşivi. 1999;37:18-22.

58. Brodsky L, Brookhauser P, Chait D. Office-based insertion of pressure equalization tubes: the role of laser-assisted tympanic membrane fenestration. Laryngoscope. 1999;109:2009-2014.

59. Öktem F. Efüzyonlu otitis media ve lazer miringotomi. Ed: Soylu L. Efüzyonlu otitis media. pp. 97-100. Kansu Maatbacılık, İstanbul, 2005.

60. Gates GA. Adenoidectomy for otitis media with effusion. Ed: Giebink GS. Recent Advances in Otitis Media Treatment. Annals Otol Rhinol Laryngol. 1994; 103: 54-58.

61. Yaman H, Yılmaz S, Guclu E, Subası B, Alkan N, Ozturk O. Otitis media with effusion: Recurrence after tympanostomy tube extrusion. Int J Pediatr Otorhinolaryngol. 2010;74:271-274.

62. Kay DJ, Nelson M, Rosenfeld RM. Meta-analysis of tympanostomy tube sequelae. Otolaryngol Head Neck Surg. 2001;124:374-380.

63. www. medicalcityent.com/ear tubes.htm.

64. Guttenplan MD, Tom LW, DeVitro MA. Radical versus circumferantial incision in miringotomy and tube placement. Int J Pediatr Otorhinolaryngol. 1991;21:211-215.

65. Egeli E, Kırıs M. Is aspiration necesseary before tympanostomy tube insertion? Laryngoscope. 1998;108:443-444.

66. Charles D. Bluestone, MD. Tympanostomy tubes and related procedures. Ed: Decker BC. Surgical Atlas of Pediatric Otolaryngology. pp. 1-20. Hamilton, London, 2002.

67. Yaman H, Dündar MA, Yılmaz S, Güçlü E. Ventilasyon tüpü komplikasyonları. Derleme. KBB-Forum. 2010;9(2):55-59.

68. El-Bitar MA, Pena MT, Choi SS, Zalzal GH. Retained ventilation tubes: should they be removed at 2 years? Arch Otolaryngol Head Neck Surg. 2002;128:1357-1360.

69. Schilder AG. Assessment of complications of the condition and of the treatment of otitis media with effusion. Int Pediatr Otorhinolaryngol. 1999;1(49):247-251.

70. Golz A, Goldenberg D, Netzer A. Cholesteatomas associated with ventilation tube insertion. Arch Otolaryngol Head Neck Surg. 1999;125:754-757.

71. Corbeel L. What is new in otitis media? Eur J Pediatr. 2007;166:511-519.

72. Lazaridis E, Saunders JC. Can you hear me now? A genetic model of otitis media with effusion. Department of Otorhinolaryngology Head and Neck Surgery. 2008;118(2):471-474.

73. Gates GA, Avery C, Prihoda TJ, Hold GR. Post-tympanostomy otorrhea. Laryngoscope. 1986;96(6):630-634.

74. Per-Lee JH. Long-term middle ear ventilation. Laryngoscope. 1982;91(7):1063-1073.

75. Rosenfeld RM: Surgical prevention of otitis media. Vaccine. 2001;19:134-139.

76. Kocaturk S, Yardımcı S, Yıldırım A, Incesulu A. Preventive therapy for postoperative purulent otorrhea after ventilation tube insertion. American Journal of Otolaryngology- Head and Neck Medicine and Surgery. 2005;26:123-127.

77. Zipfel TE, Wood WE, Street DF, Wulfman J, Tipirneni A, Frey C, Gibson WS. The effect of topikal ciprofloxacin on postoperative otorrhea after tympanostomy tube insertion. The American Journal of Otology. 1999;20(4):416-420.

78. Scott BA, Strunk CL. Post-tympanostomy otorrhea: a randomized clinical trial of topical prophylaxis. Otolaryngol Head and Neck Surg. 1992;106:34-44.

79. Gross RD, Burgess LP, Holtel MR, Hall DJ, Ramsey M, Tsai PD, Birkmire-Peters D. Saline irrigation in the prevention of otorrhea after tympanostomy tube placement. Laryngoscope. 2000;110(2 Pt1):246-249.

80. Giles W, Dohar J, Iverson K, Cockrum P, Hill F, Hill N. Ciprofloxacin/dexamethasone drops decrease the incidence of physicion and patient outcomes of otorrhea after tube placement. Int J Pediatr Otorhinolaryngol. 2007;71(5):747-756.

81. Slack RW, Gardner JM, Chatfield C. Otorrhea in children with middle ear ventilation tubes: a comprasion of different types of tubes. Clin Otolaryngol. 1987;12:357-360.

82. Debruyne F, Jorissen M, Poelmans J. Otorrhea during transtympanal ventilation. Am J Otolaryngol. 1988;9:316-317.

83. Ruohola A, Heikkinen T, Meurman O, Puhakka T, Lindblad N, Ruuskanen O. Antibiotic treatment of acute otorrhea through tympanostomy tube otorrhea: randomized double-blind placebo-controlled study with Daily follow-up. Pediatrics. 2003;111(5 Pt 1):1061-1067.

84. Mandel EM, Casselbrant ML, Kurs-Lasky M. Acute otorrhea: bacteriology of a common complication of tympanostomy tubes. Ann Otol Rhinol Laryngol Suppl. 1994;103:713-718.

85. Schneider ML. Bacteriology of otorrhea from tympanostomy tubes. Arch Otolaryngol Head Neck Surg. 1989;115:1225-1226.

86. Siding MA, Narula AA. Persistent otorrhea after ventilation tube insertion: a treatment protocol. Int J Clin Pract. 2003;57(9):775-777.

87. Goldstein NA, Mandel EM, Kurs-Lasky M, Rockette HE, Casselbrant ML. Water precautions and tympanostomy tubes: randomized, controlled trial. Laryngoscope. 2005;115(2):324-330.

88. Salata JA, Dercay CS. Water precautions in children with tympanostomy tubes. Arch Otolaryngol Head Neck Surg. 1996;122:276-280.

89. Giebink GS, Daly K, Buran DJ, Satz M, Ayre T. Predictors for postoperative otorrhea following tympanostomy tube insertion. Arch Otolaryngol Head Neck Surg. 1992;118(5):491-494.

90. Scott BA, Strunk CL. Post-tympanostomy otorrhea: The efficacy of canal preparation. Laryngoscope. 1982;102:1003-1007.

91. Baldwin RL, Aland J. The effects of povidone-iodine preparation on the incidence of post-tympanostomy otorrhea. Otolaryngol Head Neck Surg. 1990;102:631-634.

92. Oberman JP, Derkay CS. Posttympanostomy tube otorrhea. American Journal of Otolaryngology. 2004;25:110-117.

93. Balkany TJ, Arenberg IK, Steenerson RL. Ventilation tube surgery and middle ear irrigation. Laryngoscope. 1986;96:529-532.

94. Force RW, Hart MC, Plummer SA, Powel DA, Nahat MC. Topical ciprofloxacin for otorrhea after tympanostomy tube placement. Arch Otolaryngol Head Neck Surg. 1995;121:880-884.

95. Wintermeyer SM, Hart MC, Nahata MC. Efficacy of ototopical ciprofloxacin in pediatric patients with otorrhea. Otolaryngol Head Neck Surg. 1997;116:450-453.

96. Claes PJ, Govaerts PH, Van de Heyinig PH, Peeters S. Lack of ciprofloxacin ototoxicity after repeated ototopical application. Antimicrob. Agents Chemother. 1991;35(5):1014-1026.

97. Roland PS, Kreisler LS, Reese B, Anon JB, Lanier B, Conroy PJ, Wall GM, Dupre SJ, Potts S, Hogg G, Stroman DW, McLean C. Topikal Ciprofloxacin/dexamethasone otic suspension is superior to ofloxacin otic solution in the treatment of children with acute otitis media with otorrhea through tympanostomy tubes. Pediatrics. 2004;113(1 Pt1):40-46.

98. Roland PS, Anon JB, Moe RD, Conroy PJ, Wall GM, Dupre SJ, Krueger KA, Potts S, Hogg G, Stroman DW. Topikal Ciprofloxacin/dexamethasone is superior to ciprofloxacin alone in pediatric patients with acute otitis media and otorrhea through tympanostomy tubes. Laryngoscope. 2003;113:2116-2122.

99. Dohar J, Giles W, Roland P, Bikhazi N, Carroll S, Moe R, Reese B, Dupre S, Wall M, Stroman DW, McLean C, Crenshaw K. Topikal ciprofloxacin/dexamethasone superior to oral amoxicillin/clavulanic acid in acute otitis media with otorrhea through tympanostomy tubes. Pediatrics. 2006;118(3):561-569.
100. Mandal A, Blakley BW. Meta-analysis of the efficacy of topical antibiotic prophylaxis on the incidence of post tympanostomy otorrhea. Absract for the Annual Meeting of the AAO-HNS. Otolaryngol Head Neck Surg. 1995;113:124.
101. Balkany TJ, Barkin RM, Suzuki BH, Watson WJ. A prospective study of infection following tympanostomy and tube insertion. Am J Otol. 1983;4:288-291.
102. Yasan H, Özgan A, Doğru H, Tüz M, Uygur K. Ventilasyon tüpü uygulaması sonrası komplikasyonlar. Van Tıp Dergisi. 2003;10(2):36-39.