

Olgu sunumu:

Barsak tıkanıklığı ve üriner retansiyona yol açan rektal yabancı cisim

Abidin Tüzün, Ulaş Aday, Akın Önder, Murat Kapan, Celalettin Keleş

Dicle Üniversitesi Tıp Fakültesi, Genel Cerrahi Anabilim Dalı, Diyarbakır

Amaç: Anal kanal, rektum ve sigmoid kolona yerleşen yabancı cisimler, yol açtığı komplikasyonlar nedeni ile önemli acil cerrahi sorunlardan birini oluşturmaktadır. Bu çalışmada transanal yol ile rektuma kaçan ve üriner retansiyona yol açan rektal yabancı cisim olgusunun güncel literatür eşliğinde sunulması amaçlanmıştır. **Olgu sunumu:** Defekasyonu indüklemek için anal kanala yerleştirdiği yabancı cismin rektuma kaçması sonucu kliniğimize başvuran 69 yaşında erkek hastada üriner retansiyon geliştiği görüldü. Perforasyona neden olmayan yabancı cisim non-operatif yöntemle transanal yoldan çıkarıldı. **Sonuç:** Perforasyon gibi komplikasyonlara yol açmamış olan rektal yabancı cisimlerin çıkarılmasında öncelikli olarak cerrahi dışı yöntemler kullanılmalıdır.

Anahtar kelimeler: Rektum, yabancı cisim, üriner retansiyon, tedavi

A rectal foreign body caused to intestinal obstruction and urinary retention

Objective Foreign objects placing in anal canal, rectum and sigmoid constitute one of the important problem requiring emergency surgical intervention due to its complications. We aimed to present a case of rectal foreign body with urinary retention in the light of current literature. **Case report:** In a 69 years old man who admitted to our department with a rectal foreign body which used for inducing the defecation and pass through the rectum with transanal way, urinary retention was determined. Foreign body which was not caused any complication such as perforation was removed with nonoperative technique. **Conclusion:** Primarily non-surgical methods must be used for removing the rectal foreign bodies which are not caused to complications such as perforation.

Key words: Rectum, foreign body, urinary retention, treatment.

Genel Tıp Derg 2011;21(2): 71-73

Anüsten yabancı cisim sokulması vakaları sıklıkla; mahkumlarda, psikiyatrik hastalarda, intihar, cinayet, cinsel aşırılık, tecavüz gibi durumlar ile aşırı alkol ve uyuşturucu alımıyla birliktelik gösterir. Yabancı cisimler acil servis şartlarında güvenli bir şekilde çıkarılabileceği gibi bu vakalarda cerrahi girişim zorunlu hale gelebilir. Çalışmamızda nadiren intestinal obstrüksiyona ve daha da nadir olarak üriner retansiyona yol açan, transanal olarak rektuma kaçan yabancı cisimlere dikkat çekmek ve güncel

literatür eşliğinde tedavi yaklaşımının irdelenmesi amaçlanmıştır.

Olgu sunumu

Acil servise başvuran 69 yaşında erkek hastanın; kabızlığının mevcut olduğu, yıllardır defekasyon gereksinimini makattan içeriye yerleştirdiği bir sopa yardımıyla yaptığı, yaklaşık 12 saat önce sopanın anal kanaldan içeriye kaçtığını, gaz-gaita ve idrar çıkaramadığı öğrenildi. Yapılan muayenesinde mesanesinde glob mevcuttu, ancak batın rahattı. Rektal muayenede anal girimden yaklaşık 8 cm içerde sert yabancı cisim mevcuttu. Radyolojik incelemelerde intraabdominal patoloji saptanmadı. Ayakta direkt batın grafisinde; yabancı cismin sigmoid kolona doğru uzandığı görüldü. (Şekil 1)

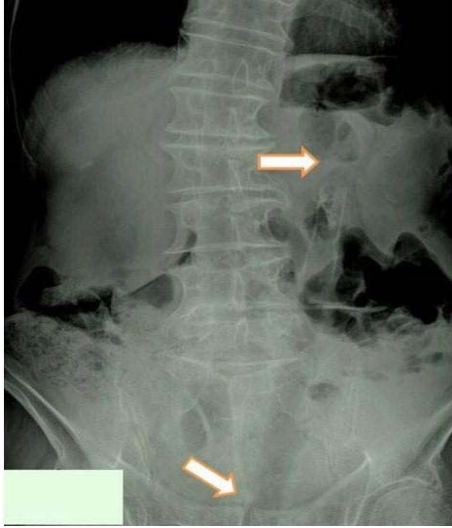
Yazışma adresi: Dr.Akın Önder, Dicle Üniversitesi Tıp Fakültesi, Genel Cerrahi Anabilim Dalı, Seyrantepe mevki, 21280, Diyarbakır

E-posta: aonder@dicle.edu.tr

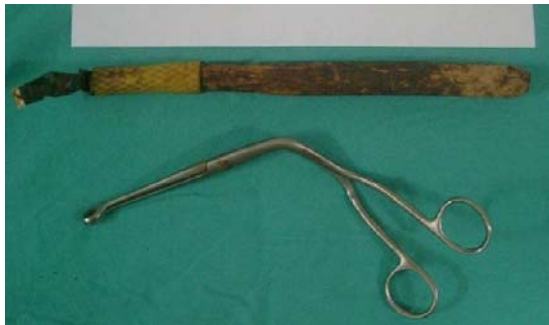Gönderim tarihi: 10.06.2010

Kabul tarihi: 13.10.2010

Hastaya intavezikal kateterizasyon uygulandı ve 2000 cc idrar boşaltıldı. Takiben perforasyon bulgusu olmayan hastada transanal yolla yabancı cismin çıkartılmasına karar verildi. Hastaya lokal anestezi ve sedasyon uygulanarak pelvik relaksasyon sağlandı. Sol yan yatar pozisyonda sol el işaret parmağı kılavuzluğunda ucu künt cerrahi alet yardımıyla (Megyll pensi) koksiks ucuna takılı olan yabancı cisim rektumdan transanal yolla çıkarıldı. İşlem sonrası hasta bol miktarda gaz çıkararak deşarj oldu. Rektal kanaması yoktu ve perforasyon bulguları mevcut değildi. Çıkarılan yabancı cisim 29 cm uzunluğunda uç kısmına sulama hortumu geçirilmiş sopa parçasıydı. (Şekil 2) Yaklaşık 24 saatlik takip sonrası genel durumu iyi olan hasta şifa ile taburcu edildi.



Şekil 1. Ayakta direkt batın grafisinde sigmoid kolona doğru uzanan yabancı cisim



Şekil 2. Çıkarılan yabancı cisim ve cismin çıkarılması için kullanılan Megyll pensi

Tartışma

Rektal yabancı cisimlere bağlı akut üriner retansiyon; nadir görülen ve özellikle genç hastalarda karşılaşılan bir durumdur (1). Rektal yabancı cisimler erkeklerde kadınlara oranla 28 kat daha sık görülür (2,3). Yabancı cisimlerin kullanımı; 20'li yaşlarda anal erotizim, 60'lı yaşlarda prostatik masaj nedeniyle pik yapar (4). Bizim hastamız ise 69 yaşındaydı ve kronik konstipasyon nedeniyle defekasyon gereksinimini karşılamak üzere sürekli olarak yabancı cismi kullanmaktaydı. Her ne kadar literatürde gençlerde üriner retansiyonun daha sık ortaya çıktığı söylene de hastamızda da üriner retansiyon mevcuttu. Rektal yabancı cisim olan hastanın değerlendirilmesinde ilk adım barsak perforasyonu olasılığını göz önünde bulundurarak fizik muayene ve radyolojik görüntüleme yöntemlerini kullanmaktır. Ayakta direkt batın grafisi yabancı cismin lokalizasyonu hakkında bizim olgumuzda da olduğu gibi bilgi verebilir (3). Lokalizasyon ise tedavi seçeneğinin belirlenmesinde ana faktörlerden biridir. Barsak perforasyonunun tespiti acil laparotomi gereksinimi doğurur (2). Perforasyon bulgularının olmaması durumunda öncelikli olarak transanal yoldan yabancı cismin çıkarılması denenmelidir. İlk olarak dijital yöntem ile yabancı cisim çıkarılmaya çalışılmalıdır. Sonraki adım, endoskopik aletler yardımı ile yabancı cismin geri çekilmesi işlemidir. Endoskopik girişimde başarısız olunursa, rektosigmoid bölgede şişirilen foley kateter veya akalazya balonu gibi aletlerin kullanımı yabancı cismin çıkarılması için kullanılabilir. Bu aletler yabancı cismin çevresinde oluşabilecek vakum etkisini önler ve direkt olarak objenin çıkarılmasında da kullanılabilir (5). Bizim hastamızda yabancı cisim, hafif sedasyon altında megyll pensi yardımıyla komplikasyonsuz olarak çıkarılmış olup ek cerrahi girişime ihtiyaç duyulmamıştır. Yabancı cismin çıkarılmasından sonra muhtemel perforasyon riski göz önünde bulundurularak hastanın yakın takibinin yapılması ve en az 12-24 saat gözetim altında tutulması önerilmektedir. Ayrıca, mukozanın işlem sonrasındaki durumunun belirlenmesi için sigmoidoskopi ile değerlendirilmesi tercih edilmekte ve önerilmektedir (2).

Sonuç olarak; rektal yabancı cisim ile başvuran hastalara yeterli fizik muayene, ek olarak radyolojik

inceleme ve laboratuvar alıřmaları yapmak gerekir. Perforasyonun olmadıđı olgularda transanal yolla; lokal anestezi altında sedasyon sađlanarak yabancı cisim ıkarılmalıdır. Bařarısız olunan olgularda daha derin anestezi ile iřlem tekrarlanabilir, ıkarılmaması halinde cerrahi zorunlu hale gelir.

Kaynaklar

1. Kıvrak M, Dokur M, Özciftci M, Aslan K. Akut üriner retansiyonun nadir bir nedeni: Rektal yabancı cisim. Akademik Acil Tıp Derg 2007;5:35-6.
2. Clarke DL, Buccimazza I, Anderson FA, Thomson SR. Colorectal foreign bodies. Colorectal Dis. 2005;7:98-103.
3. Stack LB, Munter DW. Foreign bodies in the gastrointestinal tract. Emerg Med Clin North Am. 1996;14:493-521.
4. Rodriguez HJI, Codina CA, Ruiz B, Sirvent JM, Roig J, Farres R. Management of foreign bodies in the rectum. Colorectal Dis. 2007;9:543-8.
5. Koornstra JJ, Weersma RK. Management of rectal foreign bodies: Description of a new technique and clinical practice guidelines World J Gastroenterol 2008;14:4403-6.